

## Wolfram Syndrome: Report of Five Cases and Review of Literature

Banaie T, MD; Zarei Ghanavati S, MD; Hiraifar M, MD; Vakili R, MD

**Purpose:** To report five cases of Wolfram syndrome, an autosomal recessive neurodegenerative disease with Diabetes Insipidus, Diabetes Mellitus, Optic Atrophy, and Deafness (DIDMOAD syndrome).

**Patients and findings:** All of the five patients had diabetes mellitus and optic atrophy. Four patients had hearing loss. In spite of persistence of polyuria and polydipsia, diabetes insipidus had been previously detected in only one patient and its presence was discovered after the diagnosis of the syndrome in the other three. Two brothers had open angle glaucoma.

**Conclusion:** Although Wolfram syndrome is rare, it should be considered in all insulin-dependent diabetics in whom polyuria and polydipsia persists despite adequate control of blood sugar. It should also be considered in familial cases of diabetes mellitus type I. Presence of optic atrophy is a helpful sign for diagnosis. Fundoscopy is crucial for early diagnosis. With early management of diabetes insipidus, late urologic complications may be prevented. Quality of life may be improved with visual and hearing aids.

**Key words:** Wolfram syndrome, diabetes mellitus, optic atrophy, deafness

- Bina J Ophthalmol 2005; 10 (4): 481-488.

### سندرم ولفرام: گزارش پنج بیمار و مروری بر مقالات

دکتر توکا بنایی<sup>۱</sup>، دکتر سیامک زارعی قنواتی<sup>۲</sup>، دکتر مهران هیرادفر<sup>۳</sup> و دکتر رحیم وکیلی<sup>۴</sup>

#### چکیده

**هدف:** گزارش پنج مورد سندرم ولفرام متشکل از دیابت شیرین، دیابت بی‌مزه، آتروفی عصب بینایی و کم‌شنوایی و مروری بر مقالات مرتبط.

**معرفی بیماران:** همه بیماران دچار دیابت شیرین و آتروفی عصب بینایی بودند. چهار بیمار کاهش شنوایی داشتند. به‌رغم وجود پرنوشی و پرادراری در چهار بیمار، دیابت بی‌مزه فقط در یک بیمار، از قبل تشخیص داده شده بود و در سه بیمار دیگر، بعد از مشخص شدن تشخیص، وجود دیابت بی‌مزه اثبات گردید. نکته قابل توجه دیگر در این بیماران، همراهی گلوکوم زاویه‌باز با سندرم ولفرام در دو برادر بود.

**نتیجه‌گیری:** گرچه سندرم ولفرام یک بیماری نادر است ولی باید در مبتلایان به دیابت نوع ۱ که به‌رغم کنترل مناسب قند خون، دچار پرنوشی و پرادراری می‌باشند و نیز در موارد دیابت نوع ۱ خانوادگی، در نظر گرفته شود. هم‌چنین وجود آتروفی عصب بینایی در این بیماران از نظر تشخیصی کمک‌کننده است. انجام فوندوسکوپی در ابتدای تشخیص دیابت نوع ۱ در تشخیص این سندرم موثر است. با تشخیص و درمان به موقع دیابت بی‌مزه در این بیماران، ممکن است از بسیاری از اختلالات اورولوژیک آن جلوگیری نمود و با فراهم کردن وسایل کمک‌بینایی و کمک‌شنوایی، کیفیت زندگی آن‌ها را بهبود بخشید.

• مجله چشم‌پزشکی بینا ۱۳۸۴؛ سال ۱۰، شماره ۴: ۴۸۱-۴۸۸.

• پاسخ‌گو: دکتر توکا بنایی

۱- استادیار- چشم‌پزشک- دانشگاه علوم پزشکی مشهد

۲- دستیار- چشم‌پزشک- دانشگاه علوم پزشکی مشهد

۳- استادیار- جراح کودکان- دانشگاه علوم پزشکی مشهد

۴- دانشیار- فوق تخصص غدد و بیماری‌های متابولیسم کودکان- دانشگاه علوم پزشکی مشهد

✉ مشهد- بیمارستان فوق تخصصی چشم‌پزشکی خاتم‌الانبیا (ص)

تاریخ دریافت مقاله: ۲۳ آبان ۱۳۸۳

تاریخ تایید مقاله: ۱۸ اردیبهشت ۱۳۸۴

مقدمه

سندرم ولفرام یا DIDMOAD، یک اختلال نادر استحالته عصبی اتوزومی مغلوب است که ویژگی‌های آن نخستین بار در سال ۱۹۳۸ توسط ولفرام (Wolfram) در چهار فرزند یک خانواده شرح داده شدند. این ویژگی‌ها عبارتند از دیابت بی‌مزه (Diabetes Insipidus)، دیابت شیرین (Diabetes Mellitus)، آتروفی عصب بینایی (Optic Atrophy) و کم‌شنوایی حسی-عصبی (Deafness) که علت نام‌گذاری DIDMOAD برای این سندرم می‌باشند<sup>۱</sup>.

به طور معمول، اولین و شایع‌ترین تظاهر بیماری، دیابت شیرین است که اغلب در سنین ۱۲-۲ سالگی دیده می‌شود. یافته بعدی، آتروفی عصب بینایی است که تظاهر غیر قابل درمان این سندرم است و در نیمی از موارد، در دهه اول پدیدار می‌گردد<sup>۲</sup>. وجود دیابت شیرین و آتروفی عصب بینایی پیش‌رونده (البته در صورت رد علل دیگر آتروفی عصب بینایی، برای تشخیص کافی است<sup>۱</sup>).

ترتیب ظهور علائم به صورت دیابت شیرین، آتروفی عصب بینایی، دیابت بی‌مزه و کم‌شنوایی حسی-عصبی است. با توجه به این که سایر تظاهرات بیماری، دیررس‌تر هستند و علائم مربوط به دیابت بی‌مزه، به راحتی قابل افتراق از علائم دیابت شیرین نمی‌باشند<sup>۲</sup>؛ نقش چشم‌پزشکان در تشخیص این بیماری پررنگ‌تر می‌شود.

در این مقاله به معرفی پنج فرد مبتلا به سندرم ولفرام که به مرکز چشم‌پزشکی بیمارستان خاتم‌الانبیای مشهد مراجعه کرده بودند، پرداخته می‌شود.

معرفی بیماران

بیمار اول

پسر ۱۴ ساله‌ای با شکایت کاهش بینایی از ماه‌ها قبل، به درمانگاه چشم‌پزشکی مراجعه نمود. دیابت قندی وی از ۴ سالگی تشخیص داده شده بود و بیمار تحت درمان با انسولین بود. هم‌چنین بیمار از پرادراری و پرنوشی شدید شاکی بود. والدین بیمار، خویشاوند درجه اول بودند. در سابقه خانوادگی بیمار، دیابت قندی وجود نداشت. سابقه پزشکی بیمار شامل موارد زیر بود: عمل جراحی دستگاه ادراری به علت رفلکس در ۵ ماه قبل و وجود مثانه نوروزنیک، سابقه تشنج از ۵ سالگی که در حال حاضر با مصرف فنوباربیتال کنترل شده است و سابقه فشار خون بالا.

در معاینه بالینی، به جز مختصر کاهش طول قد نسبت به سن (قد ۱۵۲ سانتی‌متر، زیر صدک ۱۰) یافته دیگری وجود نداشت. در معاینه چشم‌پزشکی، حدت بینایی هر دو چشم ۵/۱۰ بود که با اصلاح کامل عیب انکساری به ۶/۱۰ رسید. مردمک مارکوس‌گان وجود نداشت. معاینه ظاهری و حرکات چشم‌ها طبیعی بودند. در معاینه اسلیت‌لمپ، به جز نقاط آبی در عدسی بیمار (blue dot)، یافته دیگری وجود نداشت. فشار هر دو چشم، در محدوده طبیعی بود. در معاینه ته چشم، آتروفی عصب بینایی با کاپ ۷/۱۰ و حدود مشخص (sharp) سر عصب وجود داشت. تغییرات رتینوپاتی دیابتی از جمله خون‌ریزی، آگزودای سخت و آگزودای نرم و ... در شبکیه وجود نداشت. مختصری نازک‌شدگی سرخرگ‌های شبکیه مشهود بود (تصویر ۱).

با توجه به آتروفی عصب بینایی، برای بیمار سنجش میدان بینایی انجام شد که کاهش حساسیت منتشر و محدود شدن میدان بینایی محیطی (constriction of visual field) را نشان

دکتر توکا بنایی - سندرم ولفرام

در کشت ادرار، E-coli مشخص شد. در سیستمیورترولوگرافی هنگام دفع ادرار (VCUG)، وجود رفلکس و مثانه نوروژنیک مشخص شد. نمونه برداری از مثانه، سیستمیت مزمن فولیکولر را نشان داد. در بررسی بیش تر (آزمایش محرومیت آب)، دیابت بی مزه تشخیص داده شد. در شنوایی سنجی انجام شده، افت محدوده شنوایی از نوع حسی - عصبی در بسامدهای بالا وجود داشت.

با توجه به وجود دیابت شیرین، آتروفی عصب بینایی و کاهش شنوایی حسی - عصبی، تشخیص سندرم ولفرام برای بیمار گذاشته شد (البته وجود همزمان دیابت شیرین و آتروفی عصب بینایی برای تشخیص کافی است).

#### بیمار سوم

پسر ۱۳ ساله‌ای برای پی گیری متداول دیابت، به درمانگاه چشم پزشکی مراجعه کرده بود. بیماری دیابت قندی و همراهی آن با دیابت بی مزه (سندرم ولفرام)، از ۸ سالگی در بیمار تشخیص داده شده بود و بیمار تحت درمان با انسولین و اسپری هورمون ضدادرار بود. قد بیمار ۱۴۲ سانتی متر (زیر صدک ۵) بود. والدین بیمار نسبت خوشاوندی نداشتند اما سابقه مورد مشابه، در پسرعموی بیمار ذکر شد. در بررسی‌های قبلی، وضعیت شنوایی طبیعی بود و شنوایی سنجی بیمار نیز طبیعی بود. سونوگرافی کلیه‌ها که ۶ ماه قبل از مراجعه انجام شده بود، سیستم پیلوکالیس طبیعی را نشان می داد.

در معاینه چشم پزشکی، حدت بینایی هر دو چشم ۴/۱۰ بود. مردمک مارکوس گان وجود نداشت. معاینه حرکات چشم‌ها طبیعی بود ولی نیستاگموس چرخشی وجود داشت. معاینه با اسلیت لمپ و فشار هر دو چشم، در محدوده طبیعی بود. در معاینه ته چشم، آتروفی عصب بینایی در سمت تمپورال همراه با کاپ ۳/۱۰ رویت شد. رتینوپاتی غیرپرولیفراتیو خفیف دیابتی (mild NPDR) به صورت خون ریزی نقطه‌ای (dot and blot) و میکروآنوریزم دیده شد ولی سایر تظاهرات دیابت از جمله آگزودای سخت و آگزودای نرم و ... در شبکیه وجود نداشتند. در سنجش میدان بینایی، کاهش منتشر حساسیت میدان بینایی (general reduction of sensitivity) مشهود بود.

داد (تصویر ۲). در بررسی‌های تصویری از مغز، هیچ گونه یافته غیرطبیعی دیده نشد. سونوگرافی کلیه‌ها اتساع شدید سیستم پیلوکالیسی دو طرف را نشان داد.

در آزمایش ادرار، به جز وجود گلوکز (+۱)، یافته غیرطبیعی دیگری وجود نداشت. وزن مخصوص ادرار به رغم گلوکوزوری، پایین و برابر ۱۰۱۰ بود. با توجه به آتروفی عصب بینایی و پرادراری و پرنوشی شدید بیمار به رغم کنترل نسبی قند خون و افزایش اسمولالیت پلاسما، با شک به وجود همزمان دیابت بی مزه در زمینه سندرم ولفرام، آزمایش محرومیت آب انجام شد و دیابت بی مزه بیمار تشخیص داده شد.

گرچه بیمار از کاهش شنوایی شکایتی نداشت؛ به علت همراهی کاهش شنوایی با سندرم ولفرام، برای بیمار شنوایی سنجی انجام شد که افت محدوده شنوایی از نوع حسی - عصبی در بسامد بالا مشاهده شد (تصویر ۳).

بیمار با تشخیص سندرم ولفرام تحت درمان و پی گیری قرار گرفت. به منظور درمان دیابت بی مزه، برای بیمار اسپری هورمون ضدادرار (DDAVP) تجویز گردید که علائم پرادراری و پرنوشی وی به طور موفقیت آمیزی کنترل شدند.

#### بیمار دوم

دختر ۱۵ ساله‌ای که به علت درد پهلو در بخش نفرولوژی کودکان بستری بود، جهت مشاوره به درمانگاه چشم پزشکی اعزام شد. دیابت قندی، از ۲ سالگی در بیمار تشخیص داده شده بود و تحت درمان با انسولین بود. سابقه پزشکی بیمار شامل عفونت مکرر ادراری و افت بینایی از دو سال قبل بود. در سابقه خانوادگی بیمار، دیابت قندی وجود نداشت. قد بیمار در محدوده طبیعی بود.

در معاینه چشم پزشکی، بهترین دید اصلاح شده چشم راست ۲/۱۰ و چشم چپ ۳/۱۰ بود. مردمک مارکوس گان وجود نداشت ولی پاسخ به نور کند بود. در معاینه با اسلیت لمپ، یافته غیرطبیعی وجود نداشت. فشار هر دو چشم در محدوده طبیعی بود. در معاینه ته چشم، آتروفی عصب بینایی در سمت تمپورال با کاپ ۴/۱۰ رویت شد ولی تغییرات رتینوپاتی دیابتی در شبکیه وجود نداشت.

در آزمایش ادرار، وزن مخصوص ادرار برابر ۱۰۰۵ بود. هم چنین شمارش کلونی باکتری ادرار بیش از ۱۰۰ هزار بود و

**بیمار چهارم و پنجم**

دو برادر ۱۵ و ۸ ساله بودند که دیابت قندی از ۶-۵ سالگی در آن‌ها تشخیص داده شده بود و تحت درمان با انسولین بودند. برادر بزرگ‌تر از سمک استفاده می‌کرد. والدین بیماران نسبت خویشاوندی داشتند و در سابقه خانوادگی، دیابت قندی وجود نداشت. قد هر دو بیمار در محدوده طبیعی بود.

در معاینه چشم‌پزشکی، حدت بینایی هر دو چشم در برادر بزرگ‌تر ۱/۱۰ و در برادر کوچک‌تر ۲/۱۰ بود. در هیچ‌یک، مردمک مارکوس‌گان وجود نداشت. معاینه ظاهری و حرکات چشم‌ها طبیعی بودند. در معاینه با اسلیت‌لمپ، یافته غیرطبیعی وجود نداشت. در گونیوسکوپی، زاویه اتاق قدامی باز بود و یافته غیرطبیعی وجود نداشت. فشار هر دو چشم در برادر بزرگ‌تر برابر ۲۴ و در برادر کوچک‌تر برابر ۲۲ میلی‌متر جیوه بود.

در معاینه ته چشم هر دو بیمار، آتروفی تمپورال عصب بینایی همراه با کاپ ۶-۷/۱۰ دیده شد. در این بیماران نیز رتینوپاتی دیابتی دیده نشد (تصویر ۴). نکته قابل توجه، وجود گلوکوم زاویه‌باز در هر دو بیمار بود. فشار بالای چشم هر دو بیمار با دارو کنترل شد؛ یعنی تیمولول و دورزولامید، به حدود ۱۴ میلی‌متر جیوه در هر دو بیمار رسید.

در میدان بینایی انجام‌شده برای برادر بزرگ‌تر، کاهش منتشر حساسیت نشان داده شد (تصویر ۵). میدان بینایی در برادر کوچک‌تر قابل اطمینان (reliable) نبود اما در آزمایش مقایسه‌ای (confrontation)، محدودیت شدید میدان بینایی وجود داشت.

در بررسی سابقه پزشکی، برادر بزرگ‌تر از عفونت‌های ادراری مکرر رنج می‌برد. در آزمایش ادرار، وزن مخصوص ادرار وی ۱۰۰۵ بود. در بررسی‌های به عمل آمده (آزمایش محرومیت از آب)، دیابت بی‌مزه در برادر بزرگ‌تر تشخیص داده شد. بررسی تصویری دستگاه ادراری در برادر کوچک‌تر طبیعی بود و در برادر بزرگ‌تر، اتساع مجاری ادراری به همراه رفلکس وجود داشت. گرچه هر دو بیمار از افت شنوایی خفیف (به گفته والدین بیمار) رنج می‌بردند ولی جهت انجام شنوایی‌سنجی همکاری نکردند.

اطلاعات بیماران از نظر سابقه خانوادگی دیابت شیرین، مدت ابتلا به دیابت شیرین، آتروفی عصب بینایی، رتینوپاتی دیابتی، کاهش شنوایی، دیابت بی‌مزه و تظاهرات اورولوژیک، به تفکیک بیماران در جدول (۱) ارائه شده‌اند.

جدول ۱- یافته‌های بیماران براساس شرح حال و معاینه به تفکیک بیماران

بیماران	سابقه خانوادگی دیابت قندی	مدت ابتلا به دیابت قندی (سال)	آتروفی عصب بینایی	رتینوپاتی دیابتی	کاهش شنوایی	تظاهرات اورولوژیک	دیابت بی‌مزه
بیمار اول	-	۱۰	+	-	+	+	+
بیمار دوم	-	۱۳	+	-	+	+	+
بیمار سوم	-	۵	+	+	-	-	+
بیمار چهارم	-	۹	+	-	+	+	+
بیمار پنجم	-	۳	+	-	+	-	-

پیش‌رونده (در نبود علائم بالینی که علل دیگری را مطرح کنند)، برای تشخیص این سندرم کافی است.<sup>۱</sup>

در یک مطالعه مقطعی که به تازگی انجام شده، همراهی چهار ویژگی این سندرم به طور هم‌زمان در ۵۴ درصد بیماران گزارش شده است. اختلالات ادراری و اختلالات نورولوژیک مانند آتاکسی مخچه‌ای، تشنج و میوکلونوس نیز شایعند.

**بحث**

سندرم ولفرام یک اختلال ارثی نادر است. در این بیماری، همراهی دیابت قندی، دیابت بی‌مزه، آتروفی عصب بینایی و کاهش شنوایی حسی-عصبی دوطرفه وجود دارد. تظاهرات دیگر بیماری عبارتند از اختلالات عصبی، مشکلات ادراری و اختلال رشد. وجود دیابت شیرین و آتروفی عصب بینایی

حدت بینایی مرتبط است. کاهش بینایی ناشی از آتروفی عصب بینایی، کم‌تر علامت‌دار (symptomatic) است؛ به طوری که فقط شکایت دو بیمار ما را تشکیل می‌داد. علت عدم شکایت بیماران می‌تواند به علت سن کم و پیشرفت آهسته آن باشد. در بررسی میدان بینایی، محدودیت شدید میدان بینایی و کاهش منتشر حساسیت وجود داشت. البته وجود اسکوتوم سکوسترال نیز در این بیماران شایع است.<sup>۱۲</sup>

در دو برادر از بیماران ما، گلوکوم زاویه‌باز در هر دو چشم وجود داشت. همراهی این بیماری چشمی با این سندرم، فقط در یک مورد از مقالات انگلیسی‌زبان گزارش شده است.<sup>۱۳</sup> البته در برادر کوچک‌تر، سایر ویژگی‌های سندرم از قبیل دیابت بی‌مزه و مشکلات اورولوژیک جود نداشت. از میان علائم غیرچشمی این سندرم، علائم عصبی به صورت تشنج در یک بیمار وجود داشت. در بررسی تصویری، اتساع سیستم بیلوکالیس در ۳ بیمار وجود داشت. دیابت بی‌مزه در تمام بیماران به جز بیمار پنجم وجود داشت.

عوامل خطرسازی که احتمال وجود سندرم ولفرام در بیماران دیابتی را افزایش می‌دهند عبارتند از سابقه خانوادگی دیابت قندی نوع ۱ یا بدون سندرم ولفرام (درباره بیماران ما صادق نبود) و عدم حضور پادتن ضدیاخته‌های جزایر پانکراس (Island cells) و گلوتامیک اسید دکربوکسیلاز (Anti-GAD).<sup>۱۴</sup>

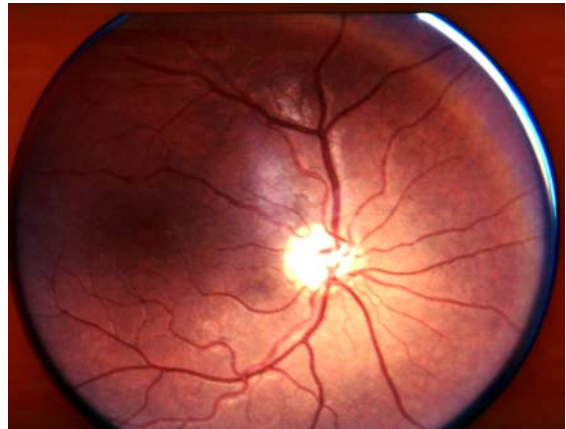
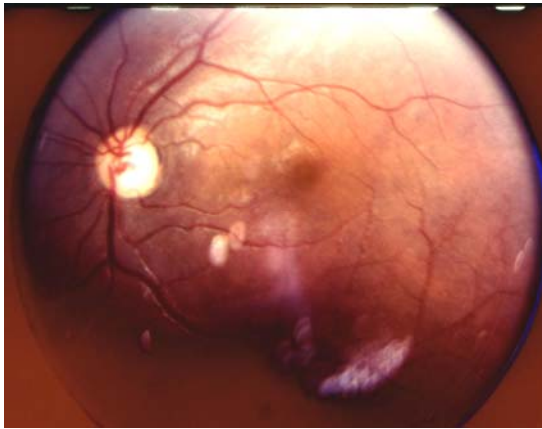
با توجه به تشابه علائم دیابت بی‌مزه و دیابت شیرین، تشخیص دیابت بی‌مزه در بیماری که قبلاً دیابت شیرین داشته است؛ اغلب با تاخیر و گاه بعد از ایجاد عوارض اورولوژیکی هم‌چون رفلکس ادراری و مثانه نوروژنیک گذاشته می‌شود. در سندرم ولفرام، آتروفی عصب بینایی، زودرس‌ترین علامت، پس از ایجاد دیابت شیرین است.<sup>۱۵</sup> با توجه به این که سایر تظاهرات بیماری، دیررس‌تر هستند و علائم مربوط به دیابت بی‌مزه، به راحتی قابل افتراق از دیابت شیرین نمی‌باشند؛<sup>۱۶</sup> معاینه چشم‌پزشکی در تشخیص زودرس سندرم ولفرام پیش از ایجاد سایر علائم آن مفید است. نکته مهم بالینی در معاینه چشمی این بیماران، وجود آتروفی عصب بینایی به‌رغم مراحل ابتدایی رتینوپاتی دیابتی است. کلید تشخیصی دیگر، وجود پرنوشی و پرادراری به‌رغم کنترل مناسب قند خون می‌باشد. هم‌چنین بررسی مشکلات اورولوژیک احتمالی در تشخیص بیماری مفید است.

شایع‌ترین علت مرگ و میر در این بیماران، مشکلات عصبی و عوارض ناشی از اتونی مجاری ادراری است.<sup>۱۷</sup>



سندرم ولفرام یک اختلال وراثتی اتوزومی مغلوب است. محل ژن مبتلا ۴P۱۶ می‌باشد.<sup>۱۸</sup> مطالعات اخیر منجر به کشف ژن مسبب بیماری WFS<sub>۱</sub> شدند. این ژن، یک پروتئین غشای یاخته‌ای به نام ولفرین را کدهی می‌کند. وجود این پروتئین برای یاخته‌های بتا در پانکراس ضروری است. محل جهش ژن WFS<sub>۱</sub> با فنوتیپ بیماری مرتبط است.<sup>۱۹</sup> در مطالعات دیگر، ارتباط جهش ژن WFS<sub>۱</sub> با اختلالات روانی گزارش شده است.<sup>۲۰</sup> Barriento، امکان استعداد بیش‌تر به مشکلات میتوکندریایی در زمینه نقص ژنی در محل ۴P۱۶ را مطرح کرد.<sup>۲۱</sup> البته در مطالعات دیگر، هیچ‌گونه اختلالی در زنجیره تنفس یاخته‌ای دیده نشده است.<sup>۲۲</sup> هم‌چنین همراهی HLA-DR<sub>۲</sub> با این بیماری ثابت شده است.<sup>۲۳</sup>

از آن‌جا که رتینوپاتی دیابتی با مدت ابتلا به دیابت شیرین و میزان کنترل قند خون در ارتباط است؛ انجمن دیابت آمریکا، انجام فوندوسکوپی زودتر از سن ۱۰ سالگی و یا ۵ سال اول پس از تشخیص دیابت شیرین نوع ۱ را توصیه نمی‌کند. در سندرم ولفرام که نوعی دیابت شیرین نوع ۱ است، آتروفی عصب بینایی از تظاهرات زودرس بیماری است. هم‌چنین آتروفی عصب بینایی از شاخص‌های اصلی برای تشخیص بیماری است. با توجه به اهمیت تشخیص زودرس این بیماری، به تازگی مطالعه‌ای توسط Patrick Baz و همکاران<sup>۲۴</sup> در مرکز مراقبت‌های بیماران دیابتی در لبنان انجام شد که در آن، از ۵۸۹ بیمار مبتلا به دیابت شیرین نوع ۱، ۲۷ بیمار مبتلا به سندرم ولفرام تشخیص داده شدند که بسیار فراتر از حد انتظار بود. با توجه به شیوع ۱ در ۱۰۰۰ دیابت قندی نوع ۱ (در محل انجام مطالعه در لبنان)، نویسنده مطالعه، شیوع سندرم ولفرام را ۱ در ۶۸۰۰۰ در جمعیت مورد مطالعه در لبنان (۴ درصد بیماران دیابت قندی نوع ۱) گزارش کرد که بسیار فراتر از حد انتظار بود. البته شیوع این بیماری در انگلستان به مراتب کم‌تر گزارش شده است (۱ در ۷۷۰۰۰۰).<sup>۲۵</sup>

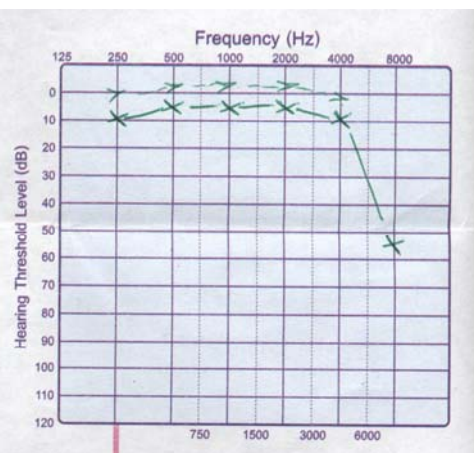
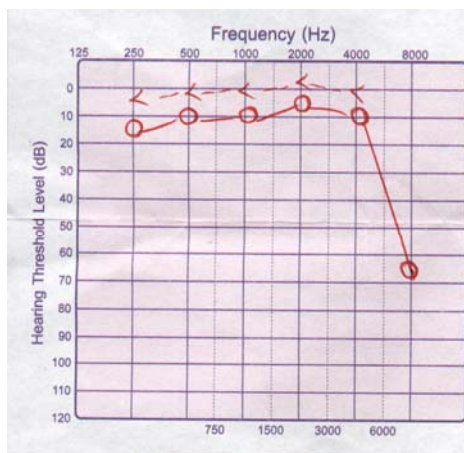
آتروفی عصب بینایی به صورت دیسک رنگ‌پریده تا سفید با حدود مشخص تعریف می‌شود. تمامی بیماران ما دچار آتروفی عصب بینایی بودند. در بیماران ما، رنگ‌پریدگی دیسک بیش‌تر در سمت تمپورال بود. میزان آتروفی فقط تا حدودی با میزان



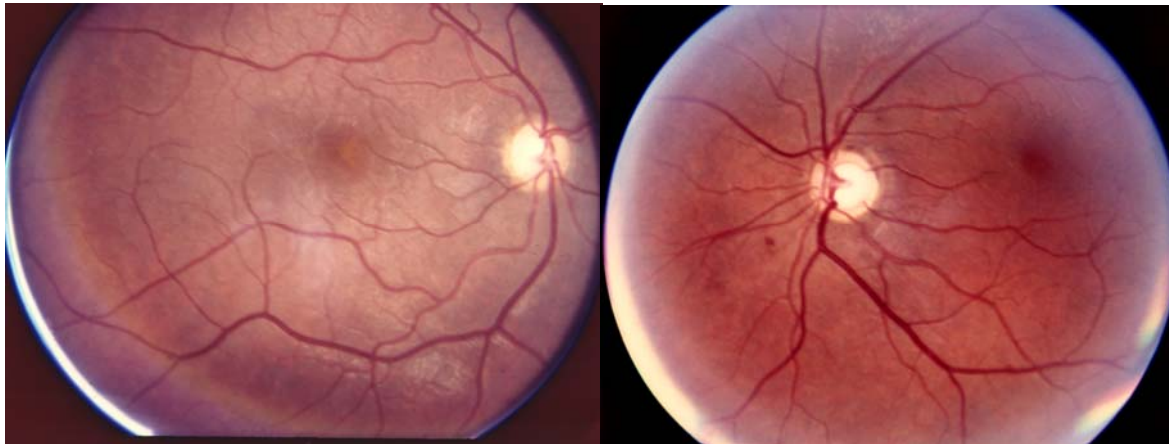تصویر ۱- عکس فوندوس، آتروفی دیسک دو چشم را نشان می دهد (بیمار اول).





تصویر ۲- در میدان بینایی، کاهش حساسیت منتشر و محدود شدن میدان بینایی محیطی دو چشم مشاهده می شود (بیمار اول).



تصویر ۳- در شنوایی سنجی، افت محدوده شنوایی از نوع حسی- عصبی دوطرفه در بسامدهای بالا دیده می شود (بیمار اول).



تصویر ۴- عکس فوندوس، آتروفی دیسک دو چشم را نشان می دهد (بیمار چهارم، برادر بزرگتر).



تصویر ۵- در میدان بینایی، کاهش حساسیت منتشر و محدود شدن میدان بینایی محیطی دو چشم مشاهده می گردد (بیمار چهارم، برادر بزرگتر).

این احتمال در برنامه تنظیم خانواده، به والدین یادآوری گردد. امکان تشخیص بیماری از طریق تجزیه مولکولی ژن WFS<sub>1</sub> وجود دارد و به تازگی، اولین مورد تشخیص قبل از تولد سندرم ولفرام به وسیله تجزیه مولکولی ژن WFS<sub>1</sub> گزارش شده است.<sup>۱۴</sup>

با تشخیص و درمان به موقع دیابت بی مزه در این بیماران، ممکن است از بسیاری از اختلالات اورولوژیک آن جلوگیری شود. هم چنین با توجه به انتقال وراثتی اتوزومی مغلوب بیماری، امکان ابتلای سایر فرزندان باید در نظر گرفته شود (بیمار چهارم و پنجم) و لزوم معاینه سایر فرزندان و نیز در نظر گرفتن

بررسی شیوع و حتی غربالگری سندرم ولفرام در میان بیماران دیابت قندی نوع ۱ در کشور (با توجه به شیوع متفاوت آن در کشورهای مختلف)<sup>۲۱</sup> می‌تواند کمک‌کننده باشد.

پیشنهاد می‌شود که در بیماران مبتلا به دیابت قندی نوع ۱، در صورت باقی ماندن علائم پرنوشی و پراداری به‌رغم کنترل مناسب قند خون و یا وجود مشکلات اورولوژیک، معاینه چشم‌پزشکی جهت رد سندرم ولفرام درخواست گردد. همچنین

#### منابع

- 1- Wolfram DJ. Diabetes mellitus and simple optic atrophy among siblings: report of four cases. *Proc Staff Meet Mayo Clin* 1938;13:715-718.
- 2- Barrett TG, Bunday SE, Macleod AF. Neurodegeneration and diabetes: UK nation wide study of Wolfram (DIDMOAD) syndrome. *Lancet* 1995;346:1458-1463.
- 3- Kinsley BT, Swift M, Dumont RH, Swift RG. Morbidity and mortality in Wolfram syndrome. *Diabetes Care* 1995;18:1566-1570.
- 4- Polymeropoulos MH, Swift RG, Swift M. Linkage of the gene for Wolfram syndrome: 10 markers on the short arm of chromosome 4. *Nat Genet* 1994;8:95-97.
- 5- Collier DA, Barrett TG, Curtis D, Mcleod A, Arranz MJ, Maassen JA, et al. Linkage of Wolfram syndrome to chromosome 4p16 and evidence for heterogeneity. *Am J Hum Genet* 1996;59:855-863.
- 6- Smith CJ, Crock PA, King BR, Meldram CJ, Scott RJ. Phenotype-genotype correlations in a series of wolfram syndrome families. *Diabetes Care* 2004;27:2003-2009.
- 7- Swift M, Swift RG. Psychiatric disorders and mutations at the Wolfram syndrome locus. *Biol Psychiatry* 2000;47:787-793.
- 8- Barrientos A, Volpini V, Casademont J, Genis D, Manzanares JM, Ferrer I, et al. A nuclear defect in the 4p16 region predisposes to multiple mitochondrial DNA deletions in families with Wolfram syndrome. *J Clin Invest* 1996;97:1570-1576.
- 9- Jackson MJ, Bindoff LA, Weber K. Biochemical and molecular studies of mitochondrial function in diabetes insipidus, diabetes mellitus, optic atrophy, and deafness. *Diabetes Care* 1994;17:728-731.
- 10- Fishman L, Ehrlich RM. Wolfram syndrome: report of four new cases and review of literature. *Diabetes Care* 1986;9:405-408.
- 11- Baz P, Azar ST, Medlir R, Bejjani R, Halabi G, Salti I. Role of early funduscopy for diagnosis of wolfram syndrome in type 1 diabetic patients. *Diabetes Care* 1999;8:1376-1377.
- 12- Bekir NA, Gungor K, Guran S. A DIDMOAD syndrome family with juvenile glaucoma and myopia findings. *Acta Ophthalmol Scand* 2000;78:480-482.
- 13- Newman NJ. Hereditary optic neuropathy. In: Miller NR, Newman NJ, Walsh and Hoyt's clinical neuro-ophthalmology. 5th ed. Baltimore: Williams & Wilkins; 1998: 756-759.
- 14- Domenech E, Kruyer H, Gomez C, Calvo MT, Nunes V. First prenatal diagnosis for Wolfram syndrome by molecular analysis of the WFS1 gene. *Prenat Diagn* 2004;24:787-789.