

Recurrent Keratoconus after Penetrating Keratoplasty

Javadi MA, MD; Rezaei Kanavi M, MD

Purpose: To report a case of recurrent keratoconus after penetrating keratoplasty (PK).

Patient and findings: A 31-year-old male patient who had undergone PK in his right eye for keratoconus 10 years ago presented with gradually decreased vision in the right eye. Clinical, topographic, and histopathologic features of the cornea including irregular myopic astigmatism, central and paracentral corneal thinning, and foci of break and fragmentation in Bowman's layer were in keeping with the diagnosis of keratoconus.

Conclusion: Slow recurrence of keratoconus characteristics in the corneal graft after PK may result from graft repopulation by recipient's keratocytes, graft aging or both and may occur along with the process of cellular invasion from the recipient and renewal of resident cells.

Key words: recurrent keratoconus, penetrating keratoplasty

- Bina J Ophthalmol 2005; 10 (4): 500-505.

عود قوز قرنیه پس از پیوند نفوذی قرنیه

دکتر محمدعلی جوادی^۱ و دکتر مژگان رضایی کنوی^۲

چکیده

هدف: معرفی بیماری که ۱۰ سال پس از پیوند نفوذی قرنیه دچار عود قوز قرنیه شده است.
معرفی بیمار: مرد ۳۱ ساله‌ای که ۱۰ سال پیش، به علت قوز قرنیه پیش‌رفته چشم راست، تحت پیوند نفوذی قرنیه قرار گرفته بود؛ به علت افت تدریجی دید چشم مزبور مراجعه نمود. یافته‌های بالینی، توپوگرافی و آسیب‌شناسی قرنیه چشم راست شامل نزدیک‌بینی همراه با آستیگماتیسم نامنظم، نازکی مرکزی و فرامرکزی قرنیه و کانون‌های شکست و خردشدگی در لایه بومن بودند که با تشخیص قوز قرنیه مطابقت دارند.
نتیجه‌گیری: پس از پیوند نفوذی قرنیه در چشم مبتلا به قوز قرنیه، ممکن است عود آهسته ویژگی‌های قوز قرنیه، ناشی از اشغال مجدد کراتوسیت‌های گیرنده، بالا رفتن سن قرنیه پیوندی یا هر دو، روی دهد و در ادامه، روند تهاجم یاخته‌ای از طرف قرنیه گیرنده به قرنیه دهنده و بازگشت عملکرد یاخته‌های غیرطبیعی قرنیه گیرنده بروز کند.
• مجله چشم‌پزشکی بینا ۱۳۸۳؛ سال ۱۰، شماره ۴: ۵۰۵-۵۰۰.

• پاسخ‌گو: دکتر محمدعلی جوادی

تاریخ دریافت مقاله: ۱ مرداد ۱۳۸۴

تاریخ تایید مقاله: ۳ مرداد ۱۳۸۴

۱- استاد- چشم‌پزشک- دانشگاه علوم پزشکی شهید بهشتی

۲- چشم‌پزشک- فلوشیپ آسیب‌شناسی چشم- بانک چشم جمهوری اسلامی ایران

تهران- پاسداران- بوستان نهم- بیمارستان لبافی‌نژاد- مرکز تحقیقات چشم

دکتر محمدعلی جوادی- عود قوز قرنیه پس از عمل پیوند قرنیه

مقدمه

قوز قرنیه، نازکی و اتساع دوطرفه، پیش‌رونده و غیرالتهابی مرکز و فرامرکز قرنیه است که با تغییر شکل مخروطی و نامتقارن قرنیه، بدون نورگزایی همراه می‌باشد. تغییرات فوق، همگی موجب ایجاد نزدیک‌بینی همراه با آستیگماتیسم نامنظم و تاری دید می‌شوند^۱ علت نازکی مرکز قرنیه در قوز قرنیه مشخص نیست ولی ساخت غیرطبیعی گلیکوزآمینوگلیکان‌ها^۲ یا کلاژن^۳ و به همان نسبت افزایش تجزیه ماده زمینه‌ای توسط یاخته‌های قرنیه^۴ را به عنوان سازوکارهای دخیل مطرح نموده‌اند.

تظاهرات آسیب‌شناختی و میکروسکوپ الکترونی قوز قرنیه به خوبی مشخص شده^۵ و در تشخیص موارد غیرمعمول بیماری، کمک‌کننده‌اند^۵. اکثر بررسی‌های بافت‌شناسی قوز قرنیه، بر روی قرنیه‌های مبتلا به قوز قرنیه نسبتاً پیش‌رفته‌ای که تحت پیوند نفوذی قرنیه (PK) قرار گرفته‌اند؛ انجام شده‌اند که در این مرحله ممکن است اختلال اولیه توسط تغییرات ثانویه تحت تاثیر قرار گرفته باشد. اولین تغییر قابل دید با میکروسکوپ نوری، در لایه بومن رخ می‌دهد که به شکل از بین رفتن تداوم این لایه به صورت موضعی در مرکز قرنیه می‌باشد. سپس محل نقایص لایه بومن بزرگ می‌شوند و با رویه‌ای از یاخته‌های اپی‌تلیومی یا فیبروبلاست‌ها و کراتوسیت‌های استروما پر می‌گردند^۱.

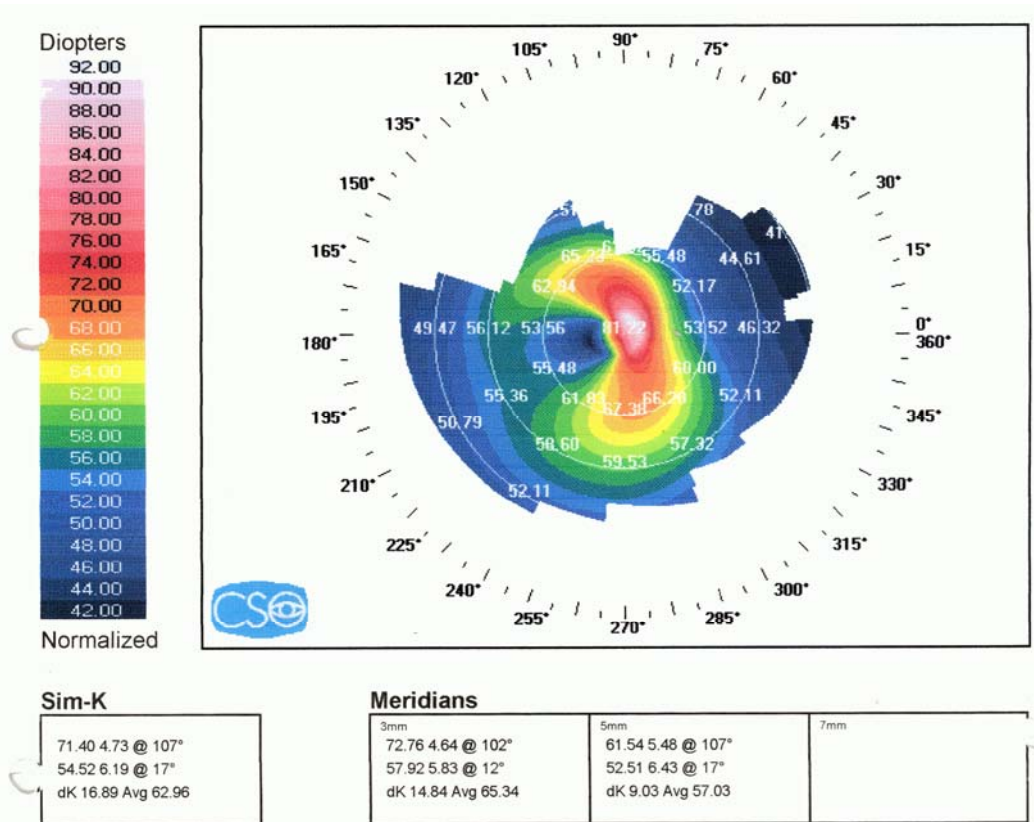
تا کنون چندین گزارش آسیب‌شناسی در مورد عود احتمالی قوز قرنیه در قرنیه پیوندی منتشر شده‌اند^{۶-۹}. در بررسی بالینی و آسیب‌شناسی قرنیه‌های پیوندی که به وسیله Bourges و همکاران^۶ به عمل آمده است؛ تغییرات ساختمانی منطبق با تشخیص قوز قرنیه، در همه نمونه‌های مورد مطالعه، سال‌ها بعد از PK در چشم‌های مبتلا به قوز قرنیه مشاهده شده‌اند. در مقاله ایشان آمده است که عود ویژگی‌های قوز قرنیه ممکن است به علت اشغال مجدد قرنیه پیوندی توسط کراتوسیت‌های گیرنده، بالارفتن سن بافت پیوندی یا هر دو ایجاد شود. در گزارش حاضر، تظاهرات بالینی، توپوگرافی و آسیب‌شناسی یک مورد عود قوز قرنیه، در ۱۰ سال پس از پیوند نفوذی قرنیه، معرفی می‌گردد.

معرفی بیمار

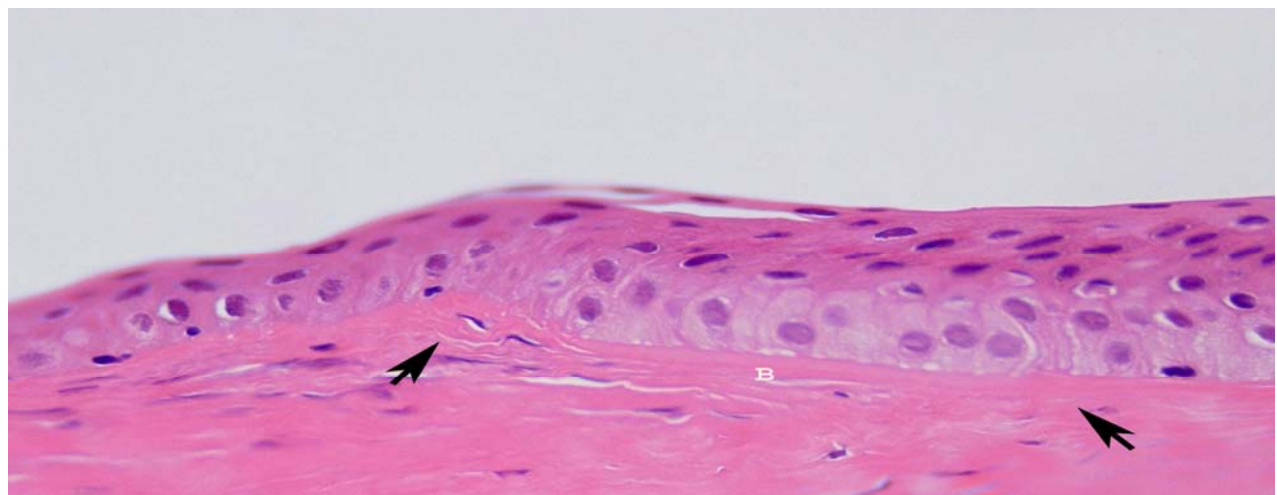
مرد ۳۱ ساله‌ای با شکایت افت تدریجی دید چشم راست مراجعه نمود. چشم مزبور ۱۰ سال پیش به علت قوز قرنیه پیش‌رفته، تحت عمل PK قرار گرفته بود که متاسفانه پرونده جراحی و اطلاعات مربوط، در زمان مراجعه در دست نبودند. بیمار دارای سابقه درازمدت ورم ملتحمه بهاره در هر دو چشم بود ولی سابقه بیماری داخلی دیگری را نداشت. دید چشم راست در حد شمارش انگشتان و ظاهر چشم آرام بود. در معاینه با اسلیت‌لمپ، قرنیه پیوندی در قسمت مرکزی نازک و اکتاتیک شده و کدورت پیدا کرده بود. فشار داخل چشم و معاینه فوندوس هر دو چشم در محدوده طبیعی بود. یافته‌های توپوگرافی در چشم راست (قرنیه پیوندی)، منطبق با تشخیص قوز قرنیه بودند (تصویر ۱).

بیمار تحت عمل مجدد پیوند چشم مزبور قرار گرفت و قرنیه برداشته‌شده، جهت بررسی به آزمایشگاه آسیب‌شناسی بانک چشم ارسال گردید. در معاینه ماکروسکوپی، قرنیه ارسالی به قطر ۸ میلی‌متر بود و کدورت‌های نامنظمی نیز در قسمت مرکزی و فرامرکزی آن به چشم می‌خورد. در معاینه میکروسکوپی، نازک شدن قسمت مرکزی و فرامرکزی قرنیه، نامنظمی ضخامت اپی‌تلیوم و گسیختگی و خردشدگی لایه بومن در این نواحی مشهود بود (تصویر ۲). استرومای قرنیه در قسمت‌های مرکزی و فرامرکزی به طور متوسط فیروزه شده بود. غشای دسمه در کناره قرنیه، پاره شده و روی خود تا خورده بود که با محل جراحی قبلی قرنیه مطابقت داشت. شمارش یاخته‌های آندوتلیومی در محدوده طبیعی بود. تظاهرات آسیب‌شناسی قرنیه پیوندی، در کل مشابه تغییرات دیده‌شده در قوز قرنیه بود.

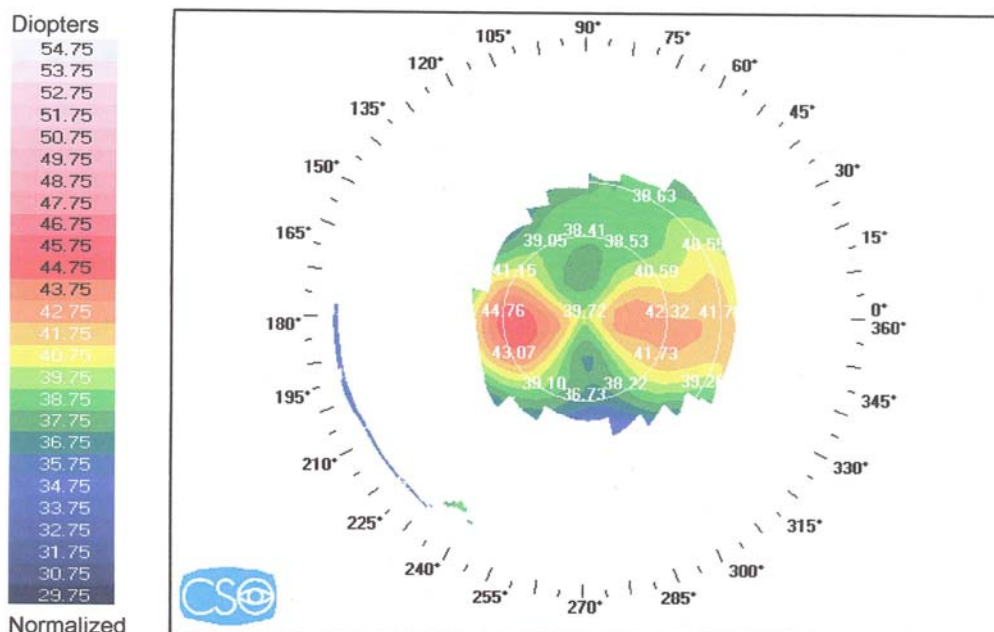
سه ماه بعد از پیوند مجدد، دید اصلاح‌شده چشم راست ۲۰/۳۰ و قرنیه پیوندشده شفاف بود؛ گرچه مختصری کراتوپاتی رشته‌ای در حاشیه قرنیه گیرنده به چشم می‌خورد. در توپوگرافی مجدد چشم راست که ۳ ماه بعد از پیوند مجدد انجام شد؛ سطح (flat) شدن قرنیه پیوندی مشهود بود و یافته‌های موجود مطابقتی با قوز قرنیه نداشتند (تصویر ۳).



تصویر ۱- توپوگرافی
قرنیه پیوندی چشم
راست قبل از پیوند
نفوذی مجدد قرنیه:
یافته‌های موجود، با
تشخیص قوز قرنیه
مطابقت دارند.



تصویر ۲- نمای میکروسکوپی قرنیه دهنده مبتلا به عود قوز قرنیه: به کانون‌های شکست و خرد شدن لایه بومن (پیکان‌ها) توجه کنید.
(رنگ‌آمیزی هماتوکسیلین- ائوزین، بزرگ‌نمایی ۹۰×)



تصوير ۳- توپوگرافي
قرنيه چشم راست ۳
ماه بعد از پيوند نفوذی
مجدد قرنيه: یافته‌های
موجود با تشخيص قوز
قرنيه مطابقت ندارند.

Sim-K

42.56 7.93 @ 168°
37.98 8.89 @ 78°
dK 4.58 Avg 40.27

Meridians

3mm	5mm	7mm
43.64 7.73 @ 4°	42.20 8.00 @ 180°	
37.55 8.99 @ 94°	37.77 8.94 @ 90°	
dK 6.09 Avg 40.60	dK 4.43 Avg 39.98	

الکترونی منطبق با قوز قرنيه، عود این بیماری را ۲۲ سال پس از PK موفق در یک بیمار گزارش نمودند. Bourges و همکاران^۶ با بررسی بالینی و آسیب‌شناسی قرنيه ۱۲ بیمار که ۱۰ تا ۲۸ سال قبل به علت قوز قرنيه پیوند شده بودند؛ عود قوز قرنيه را سال‌ها بعد از PK در تمام نمونه‌های مورد مطالعه نشان دادند. در مطالعه مزبور آمده است که آستیگماتیسم نامنظم و پیش‌رونده‌ای که به دنبال PK بروز نماید و نیاز به اصلاح جراحی داشته باشد؛ ممکن است ناشی از ادامه تغییرات بستر گیرنده یا عود ویژگی‌های قوز قرنيه در قرنيه پیوندی باشد.

احتمال دارد که عوامل زمینه‌ساز بروز قوز قرنيه، نظیر عوامل ژنتیکی یا ساختاری^{۱۰}، عوامل محیطی^{۱۱}، مالش مکانیکی چشم^{۱۲} یا سایر موارد همراه با عدم توازن متابولیسم^{۱۳}، پس از پیوند نفوذی نیز هم‌چنان موثر باشند. در بیمار ما ممکن است وجود ورم ملتحمه بهاره به مدت طولانی و در نتیجه، مالش مکانیکی چشم‌ها، عامل زمینه‌ساز عود ویژگی‌های قوز قرنيه در قرنيه پیوندی بوده باشد؛ هرچند که در حال حاضر، بیماری ورم ملتحمه بهاره غیرفعال است.

بحث

بیمار معرفی شده مرد ۳۱ ساله‌ای بود که ۱۰ سال پس از PK به علت قوز قرنيه، دچار عود قوز قرنيه در قرنيه پیوندی شد که با تغییرات نزدیک‌بینی همراه با آستیگماتیسم نامنظم، نازکی مرکز و فرامرکز قرنيه و کانون‌های شکست و خردشدگی لایه بومن مشخص گردید. تاکنون چندین گزارش آسیب‌شناسی در مورد عود قوز قرنيه در قرنيه‌های پیوندی منتشر شده‌اند^{۶-۹}.

Abelson و همکاران^۷ عود قوز قرنيه را در یک بیمار، ۱۶ سال پس از PK، با استفاده از یافته‌های میکروسکوپ نوری و الکترونی منطبق با تشخيص قوز قرنيه گزارش نمودند و این مورد را به فهرست عوارض دیررس پیوند قرنيه افزودند. Kremer و همکاران^۸ در بیمار دیگری، ۷ سال پس از پیوند، بر اساس یافته‌های بالینی و آسیب‌شناسی شامل نواحی شکست در لایه بومن، عود قوز قرنيه را نشان دادند. Nirankari و همکاران^۹ نیز با یافتن تغییرات آسیب‌شناسی میکروسکوپ نوری و

با قرنیه دهنده مبتلا به قوز قرنیه، پیوند شده باشد. در ضمن هیچ‌گونه اطلاعی از گیرنده چشم مقابل فرد دهنده قرنیه در دسترس نمی‌باشد تا بتوان دآوری درستی در این زمینه انجام داد. از سوی دیگر، عود بیماری اولیه در قرنیه دهنده به علت تاثیر عوامل غیرطبیعی موجود در گیرنده قرنیه، امری غیرمعمول نمی‌باشد؛ همان‌گونه که در دیستروفی لاتیس، ماکولر و گرانولر قرنیه نیز دیده می‌شود.^{۱۹} لذا این احتمال وجود دارد که در بیمار ما، ویژگی‌های قوز قرنیه در قرنیه پیوندشده عود نموده باشد.

نتیجه‌گیری

به طور خلاصه، تظاهرات بالینی و آسیب‌شناسی قرنیه پیوندی در بیمار ما، به نفع این احتمال است که بروز آهسته ویژگی‌های قوز قرنیه در قرنیه پیوندی، ممکن است ناشی از اشغال مجدد کراتوسیت‌های گیرنده، بالا رفتن سن قرنیه پیوندی یا هر دو باشد و ممکن است در ادامه روند تهاجم یاخته‌های بستر گیرنده به قرنیه پیوندی و بازگشت عملکرد یاخته‌های غیرطبیعی موجود در قرنیه گیرنده بروز کند.

به علاوه، یاخته‌های قرنیه گیرنده شامل یاخته‌های اپی‌تلیوم، آندوتلیوم و کراتوسیت‌ها، به قرنیه پیوندی مهاجرت می‌کنند و دوباره آن را اشغال می‌نمایند.^{۱۴} لذا باید در این موارد انتظار داشت که ویژگی‌های قوز قرنیه در قرنیه‌های پیوندشده، عود نمایند. با این حال، از آن‌جا که تغییرات ساختمانی و توپوگرافی قرنیه پیوندی، بسیار آهسته پیش‌رفت می‌نمایند و ممکن است سال‌های زیاد طول بکشند^{۱۵}؛ بروز اکتازی قابل تشخیص قرنیه از نظر بالینی پس از پیوند نفوذی قرنیه، به ندرت مشاهده می‌شود.^{۱۵و۱۶}

این احتمال که بیمار مبتلا به قوز قرنیه، با قرنیه دهنده مبتلا به قوز قرنیه پیوند شده باشد نیز قبلاً مطرح شده است.^{۱۷} شیوع تخمینی قوز قرنیه در بین افراد عادی در مطالعات مختلف متفاوت است و از ۰/۰۵ درصد (در سفیدپوستان) تا ۰/۲۲ درصد (در آسیایی‌ها) متغیر می‌باشد.^{۱۸} گرچه در رابطه با شیوع قوز قرنیه، مطالعه بالینی و اپیدمیولوژیک خاصی در ایران وجود ندارد ولی تصور می‌شود که قوز قرنیه در کشور ما آمار پایینی داشته باشد. با توجه به شیوع پایین قوز قرنیه در بین جمعیت عادی، احتمال کم‌تری وجود دارد که بیمار مورد بحث

منابع

- 1- Spencer WH. Cornea: degenerations and dystrophies; stromal degeneration, keratoconus. In: Spencer WH. Ophthalmic pathology. 4th ed. W.B. Saunders Co; 1994: 1606-1613. (on CD Rom)
- 2- Wollensak J, Buddecke E. Biochemical studies on human corneal proteoglycans- a comparison of normal and keratoconic eyes. *Graefes Arch Clin Exp Ophthalmol* 1990;228:517-523.
- 3- Bureau J, Fabre EJ, Hecquet C, Pouliquen Y, Lorans G. Modification of prostaglandin E2 and collagen synthesis in keratoconus fibroblasts associated with an increase of interleukin 1 alpha receptor number. *C R Acad Sci III* 1993;316:425-430.(Abstract)
- 4- Brown D, Chwa MM, Opbrock A, Kenney MC. Keratoconus corneas: increased gelatinolytic activity appears after modification of inhibitors. *Curr Eye Res* 1993;12:571-581.
- 5- Seroggs MW, Proia AD. Histopathological variation in keratoconus. *Cornea* 1992;11:553-559.
- 6- Bourges JL, Savoldelli M, Dighiero P, Assouline M, Pouliquen Y, BenEzra D, et al. Recurrence of keratoconus characteristics: a clinical and histological follow-up analysis of donor grafts. *Ophthalmology* 2003;110:1920-1925.
- 7- Abelson MB, Collin HB, Gillette TE, Dohlman CH. Recurrent keratoconus after keratoplasty. *Am J Ophthalmol* 1980;90:672-676.
- 8- Kremer I, Eagle RC, Rapuano CJ, Laibson PR. Histologic evidence of recurrent keratoconus seven years after keratoplasty. *Am J Ophthalmol* 1995;119:511-512.
- 9- Nirankari VS, Karesh J, Bastion F, Lakhanpal V, Billings E. Recurrence of keratoconus in donor cornea 22 years after successful keratoplasty. *Br J Ophthalmol* 1983;67:23-28.

- 10- Gonzales V, Mc Donnell PJ. Computer-assisted corneal topography in parents of patients with keratoconus. *Arch Ophthalmol* 1992;110:1413-1414.
- 11- Fabre EJ, Bureau J, Pouliquen Y, Lorans G. Binding sites for human interleukin 1 alpha, gamma interferon, and tumor necrosis factor on cultured fibroblasts of normal corneas and keratoconus. *Curr Eye Res* 1991; 10: 585-92.
- 12- Karscras AG, Ruben M. Aetiology of keratoconus. *Br J Ophthalmol* 1976;60:522-525.
- 13- Kahan JL, Varsanyi-Nagy M, Nadrai A. The possible role of tear fluid thyroxine in keratoconus development. *Exp Eye Res* 1990;50:339-343.
- 14- Lindberg K, Brown ME, Chaves HV, Kenyan KR, Rheinwald JG. In vitro propagation of human ocular surface epithelial cells for transplantation. *Invest Ophthalmol Vis Sci* 1993;34:2672-2679.
- 15- Maguire LJ, Lowry JC. Identifying progression of subclinical keratoconus by serial topography analysis. *Am J Ophthalmol* 1991;112:41-45.
- 16- Bechrakis N, Biom ML, Stark WJ, Green WR. Recurrent keratoconus. *Cornea* 1994;13:73-77.
- 17- Elferman RA. Recurrence of keratoconus (letter). *Br J Ophthalmol* 1984;68:289-290.
- 18- Pearson AR, Soneji B, Sarvanthan N, Sandford-Smith JH. Does ethnic origin influence the incidence or severity of keratoconus? *Eye* 2000;14:625-628.
- 19- American Academy of Ophthalmology. Clinical approach to depositions and degenerations of the conjunctiva, cornea, and sclera. In: Basic and clinical science course: external disease and cornea. San Francisco: The Academy; 2002-2003: 299-302.