

دکتر توکا بنایی - برداشت جراحی غشای سیکلیتیک ناشی از ضربه نافذ چشمی

## Cyclitic Membrane in Traumatized Eyes: The Techniques and Results of Vitrectomy Surgery

Banaie T, MD; Abrishami M, MD; Mousavi M, MD; Sharifi M, MD

**Purpose:** To introduce the technique and results of vitrectomy surgery with removal of cyclitic membrane by placement of radial cuts over the membrane in traumatized eyes.

**Methods:** Vitrectomy in 8 eyes of 8 patients after penetrating ocular trauma revealed that fibrovascular tissue was present over the pars plicata. To remove the membrane, radial cuts were placed over the membrane first and then the pieces were removed by vitrectom. Pre- and post-operative visual acuity (VA), applanation tonometry results, and ophthalmic examination results were retrieved from hospital records of the patients.

**Results:** The patients included 5 males and 3 females. Age range was 2-22 years (median; 11.5 years). All eyes had sustained penetrating globe injury involving the sclera 11 to 90 days (median; 23 days) before the operation. Two eyes had undergone vitrectomy once before. Preoperative VA was light perception or hand motion in 7 eyes and 7 eyes were hypotonic before the operation. Extent of the cyclitic membrane was from 150 to 360 degrees (median; 200 degrees). Patients were followed for 6-18 months (median; 12 month). At the last visit, VA was 20/60 or more in 6 eyes and IOP was normal in 7 eyes (8-20 mmHg, median; 11 mmHg). One eye was lost due to proliferative vitreoretinopathy. There were no other major retinal complications.

**Conclusion:** Treatment of cyclitic membranes has always been difficult. The described technique of surgery had very good results in our patients.

**Key words:** cyclitic membrane, traumatized eye, vitrectomy

- Bina J Ophthalmol 2005; 10 (5): 567-574.

### نتایج برداشتن غشای سیکلیتیک ناشی از ضربه نافذ چشمی به روش ویتراکتومی با ایجاد برش شعاعی در غشا

دکتر توکا بنایی<sup>۱</sup>، دکتر مجید ابریشمی<sup>۲</sup>، دکتر میرنقی موسوی<sup>۱</sup> و دکتر محمد شریفی<sup>۳</sup>

#### چکیده

**هدف:** معرفی جراحی ویتراکتومی توام با برداشتن غشای سیکلیتیک به روش ایجاد برش شعاعی بر روی غشای سیکلیتیک ایجادشده بعد از ضربه نافذ چشمی و گزارش نتایج آن.

**روش پژوهش:** این مطالعه داده‌های موجود، بر روی مجموعه موارد مداخله‌ای شامل ۸ چشم از ۸ بیمار انجام شد که به علت ضربه نافذ چشمی تحت عمل جراحی ویتراکتومی قرار گرفتند و مشخص شد که دارای غشای فیبری - عروقی روی پارس پلیکاتا هستند. همه بیماران حداقل به مدت ۶ ماه بعد از عمل پی‌گیری شدند. جهت برداشتن غشای سیکلیتیک، ابتدا توسط قیچی ظریف عمودی (vertical microscissors)، برش‌های شعاعی در آن ایجاد گردید و سپس تکه‌های ایجادشده، توسط پروب ویتراکتومی برداشته شدند. دید و فشار چشم قبل و بعد از عمل، وسعت غشای سیکلیتیک حین عمل و وضعیت شبکیه و زجاجیه و عوارض بعد از عمل مورد بررسی قرار گرفتند.

**یافته‌ها:** از بیماران مورد بررسی، ۵ نفر مذکر و ۳ نفر مونث بودند. دامنه سنی بیماران ۲-۲۲ سال و میانه سنی آن‌ها ۱۱ سال بود. چشم‌ها از ۱۱ تا ۹۰ روز (میانه ۲۳ روز) قبل از جراحی، دچار صدمه شده بودند. دو چشم قبلاً تحت عمل

ویترکتومی قرار گرفته بودند. مدت پی‌گیری بیماران ۱۸-۶ ماه (میان ۱۲ ماه) بود. دید قبل از عمل در ۷ چشم، در حد درک نور یا حرکت دست بود و در ۷ چشم، قبل از عمل، هایپوتونی ثبت شده بود. وسعت غشای سیکلیتیک، ۳۶۰-۱۵۰ درجه (میان ۲۰۰ درجه) بود. دید در ۶ چشم، در آخرین پی‌گیری، بیش از ۲۰/۶۰ بود. در آخرین معاینه ۷ چشم دارای فشار بین ۲۰-۸ میلی‌متر جیوه و میان ۱۱ میلی‌متر جیوه بودند. یک چشم به علت ویترورئینوپاتی پرولیفراتیو، از دست رفت. عارضه چشمی مهم دیگری رخ نداد.

**نتیجه‌گیری:** برداشتن غشای سیکلیتیک بعد از ایجاد برش‌های شعاعی در آن، می‌تواند روش مناسبی برای درمان غشای سیکلیتیک بعد از ضربه نافذ چشم باشد.

• مجله چشم‌پزشکی بینا ۱۳۸۴؛ سال ۱۰، شماره ۵: ۵۷۴-۵۶۷.

• پاسخ‌گو: دکتر توکا بنایی

- ۱- استادیار- چشم‌پزشک- دانشگاه علوم پزشکی مشهد
  - ۲- دانشیار- چشم‌پزشک- دانشگاه علوم پزشکی مشهد
  - ۳- دستیار- چشم‌پزشک- دانشگاه علوم پزشکی مشهد
- مشهد- بیمارستان خاتم‌الانبیا

تاریخ دریافت مقاله: ۱۸ مرداد ۱۳۸۳

تاریخ تایید مقاله: ۴ آبان ۱۳۸۳

#### مقدمه

در ضربه‌های چشمی با پارگی صلبیه، احتمال رشد بافت لیفی-عروقی به داخل چشم وجود دارد. این احتمال با محل پارگی در ناحیه پارس پلانا، وجود خون‌ریزی زجاجیه و وجود باقی‌مانده عدسی در داخل زجاجیه، بیش‌تر می‌شود.<sup>۱</sup>

رشد بافت لیفی-عروقی به داخل چشم، بسته به محل گسترش آن، عوارض متفاوتی را در پی خواهد داشت. رشد آن بر روی جسم مژگانی، باعث ایجاد غشای سیکلیتیک می‌شود که انقباض بعدی آن، با ایجاد کشش روی جسم مژگانی، باعث افت فشار داخل چشم (هایپوتونی) و در نهایت کوچک شدن و از دست رفتن چشم یا تائیزیس (Phthisis bulbi) می‌شود. بنابراین در مواردی از ضربات نافذ چشمی که احتمال رشد بافت لیفی-عروقی به داخل چشم زیاد است، توصیه می‌شود که قبل از رشد این بافت به داخل چشم، یعنی در دو هفته اول بعد از ضربه نافذ، جراحی ویترکتومی به عنوان پیش‌گیری صورت گیرد.<sup>۱</sup> حین این عمل جراحی، برداشتن زجاجیه، خون و مواد باقی‌مانده عدسی موجود در محل و نزدیک پارگی، موجب برداشته شدن داربست لازم برای رشد بافت لیفی-عروقی و نیز برداشتن عوامل رشد و سیتوکین‌های لازم برای ایجاد رشد بافت

به داخل چشم می‌گردد و بدین ترتیب، مانع رشد بافت لیفی-عروقی در داخل چشم می‌شود. هم‌چنین این عمل جراحی، اهداف دیگری هم‌چون اصلاح صدمات دیگر سگمان خلفی چشم و شفاف نمودن مدیا را نیز برآورده می‌سازد.<sup>۱</sup>

متاسفانه هنوز به‌رغم اثر اثبات‌شده این جراحی در جلوگیری از رشد بافت لیفی-عروقی به داخل چشم، گاهی به دلایل مختلف، از جمله عدم توجه پزشک، عدم رضایت بیمار به انجام جراحی و عدم امکانات کافی، این عمل جراحی به موقع انجام نمی‌شود و رشد بافت لیفی-عروقی و ایجاد غشای سیکلیتیک و فتیزیس چشم به دنبال ضربات نافذ چشمی اتفاق می‌افتد.

در این مقاله، روش جراحی ویترکتومی همراه با برداشتن غشای سیکلیتیک به روش ایجاد برش شعاعی بر روی آن و نتایج این روش جراحی، ارائه می‌گردد.

#### روش پژوهش

این مجموعه موارد مداخله‌ای، حاصل بررسی داده‌های موجود در پروند بیماران است که طی مرداد ۱۳۸۰ تا اسفند ۱۳۸۲، به علت ضربه نافذ چشمی با پارگی لیمبوس یا صلبیه،

دکتر توکا بنایی- برداشت جراحی غشای سیکلیتیک ناشی از ضربه نافذ چشمی

نصف‌النهاری (meridional) در ناحیه پارس پلیکاتا روی این حلقه داده شد (شکل ۲-ب)؛ بدین ترتیب که پایه خارجی قیچی عمودی روی اپی‌تلیوم پارس پلیکاتا گذاشته شد و با راندن آن به عقب، فضایی بین غشا و اپی‌تلیوم پارس پلیکاتا باز گردید و با گرفته شدن غشا به داخل دهانه قیچی، برش نصف‌النهاری روی آن ایجاد شد.

بلافاصله بعد از ایجاد اولین برش شعاعی به صورت کامل، دو لبه غشا (به دلیل کشش حلقوی موجود) از هم فاصله می‌گرفتند. سپس برش‌های بعدی در روی غشا ایجاد گشتند و تکه‌های ایجادشده از این غشا، توسط پروب ویتراکتومی برداشته شدند (شکل ۲-ج).

در مناطقی که غشا تکامل بیش‌تری یافته بود و در نزدیکی زخم صلبیه قرار داشت؛ معمولاً غشای لیفی- عروقی و گاهی تنه‌های عروقی و اکثراً کلافه‌های عروقی (tufts) روی آن قابل رویت بودند (شکل ۱). البته برداشتن یا بریدن آن‌ها، با خون‌ریزی مختصری همراه بود ولی نیاز به کوتر نداشت.

در برخی نواحی، چین‌های جسم مژگانی کاملاً به داخل بافت لیفی فرو رفته و محو شده بودند (شکل ۱-ب). در این نواحی، فقط برش‌های نصف‌النهاری داده شد و بافت لیفی- عروقی در حد امکان برداشته شد اما در مناطقی که چین‌های جسم مژگانی هنوز قابل رویت بودند؛ پروب ویتراکتومی در داخل این چین‌ها گذاشته می‌شد و سعی می‌گردید که اتصالات جانبی چین‌های پارس پلیکاتا تا حد امکان از یکدیگر باز شوند.

در دو انتهای غشای سیکلیتیک نیز فقط ضخیم شدن و خاکستری شدن قاعده زجاجیه مشاهده می‌شد که سعی می‌گردید تا حد امکان برداشته شوند. وسعت غشای سیکلیتیک، به اندازه وسعتی که غشای فیبروی ضخیم و با قوام شکننده در ویتراکتومی ایجاد شده بود؛ محاسبه می‌گردید و نواحی جمع‌شدگی (condensation) سطح هیالوئید قدامی، به عنوان بخشی از وسعت غشای سیکلیتیک محاسبه نمی‌شد.

در همه مواردی که پارگی قرنیه نیز وجود داشت، عمل جراحی بدون کرانوپروتز موقت و پیوند قرنیه انجام شد.

در بیمارستان‌های امام رضا (ع) و قایم (عج) مشهد، توسط یک جراح تحت ویتراکتومی قرار گرفتند. بیمارانی تحت این جراحی قرار گرفتند که در آن‌ها، حین عمل جراحی، با برآمده ساختن به داخل (indentation)، غشای سیکلیتیک روی جسم مژگانی بر روی قسمت قدامی کره چشم مشخص می‌گردید. همه بیماران، حداقل به مدت ۶ ماه پی‌گیری شدند. بیمارانی که در آن‌ها از شیوه‌ای غیر از برش شعاعی برای برداشتن غشای سیکلیتیک استفاده شده بود؛ وارد این مطالعه نشدند. دید و فشار داخل چشمی قبل و بعد از عمل، وسعت غشای سیکلیتیک حین عمل و وضعیت زجاجیه و شبکیه و بروز عوارض، در فواصل مختلف بعد از عمل بررسی گردیدند.

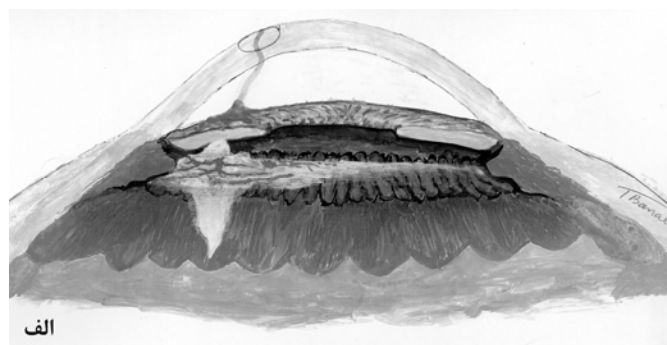
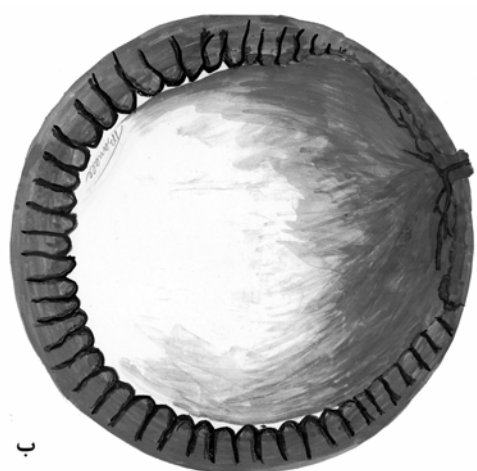
### روش جراحی

جراحی شامل گذاشتن باند حلقوی (encircling band) بود که در صورت وجود گسست شبکیه (break)، همراه آن باکل پهن نیز گذاشته می‌شد. در همه بیماران، برداشتن عدسی و کپسول آن و ویتراکتومی عمیق و تمیز کردن قاعده زجاجیه (vitreous base trimming) نیز انجام شد. در صورت لزوم، بازسازی (reconstruction) اتاق قدامی نیز انجام گردید.

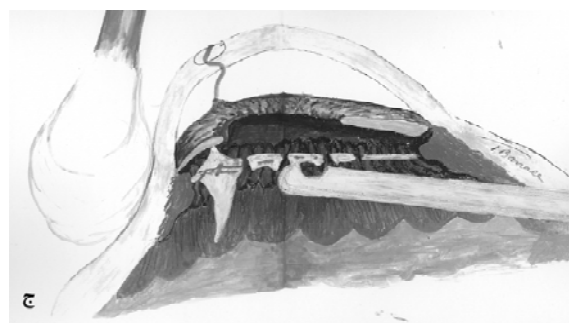
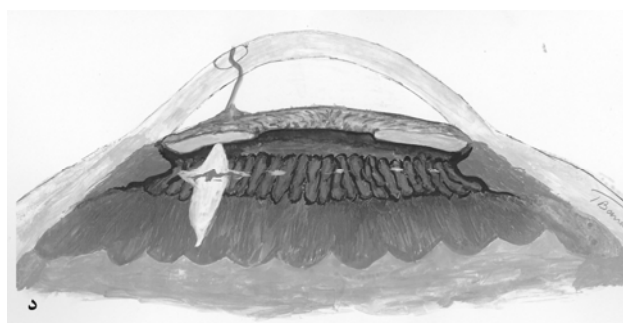
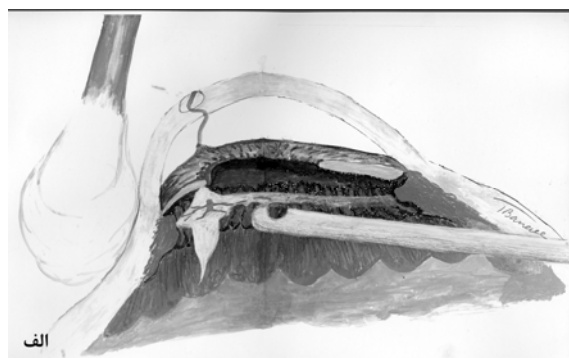
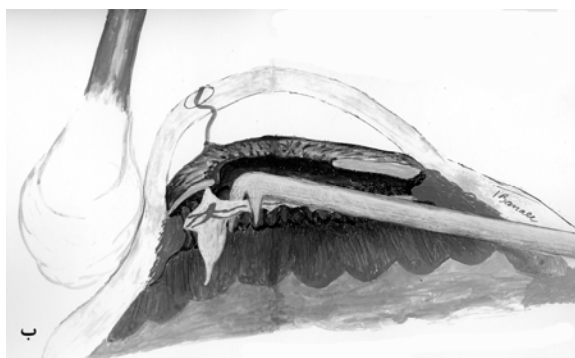پاک کردن قسمت خلفی زخم قرنیه و صلبیه از بافت‌های گیرافتاده (incarcerated)، تا حد امکان و در ناحیه قدامی استوا (equator) با کمک برآمده ساختن به داخل، توسط جراح و زیر نور مستقیم میکروسکوپ، انجام شد.

در نهایت، بعد از برداشتن قاعده زجاجیه، با برآمده ساختن چشم به داخل، به صورت مماسی (tangential) و با چرخاندن کره چشم، جسم مژگانی دیده شد (شکل ۱) و وجود و وسعت بافت لیفی- عروقی روی آن مشخص گردید.

چسبندگی بافت لیفی- عروقی روی جسم مژگانی، محکم بود و به راحتی از روی آن کنده نمی‌شد و حتا احتمال ایجاد گسست در شبکیه وجود داشت. هم‌چنین حلقه رشد آن بر روی قاعده زجاجیه در جلو محکم بود و بنابراین به راحتی، با کمک پروب ویتراکتومی قابل برداشت نبود؛ لذا جهت برداشتن آن، بعد از برداشتن قسمت مرکزی سطح هیالوئید قدامی (شکل ۲-الف) با برآمده ساختن چشم به داخل، ابتدا چندین برش



شکل ۱- بافت لیفی- عروقی از محل پارگی صلبیه وارد چشم می‌شود و بیش‌ترین صدمه، در چین‌های مژگانی این ناحیه دیده می‌شود. (الف) تصویر جسم مژگانی و غشای سیکلیتیک در مقطع قدامی- خلفی چشم، (ب) نمای جسم مژگانی و غشای سیکلیتیک از پشت.



شکل ۲- روش عمل جراحی: (الف) برداشتن مرکز سطح هیالوئید قدامی، (ب) ایجاد برش‌های شعاعی در غشای سیکلیتیک توسط قیچی عمودی، (ج) برداشتن قطعات ایجادشده توسط پروب ویتراکتومی و (د) نمای ناحیه جسم مژگانی در پایان عمل جراحی.

ویترکتومی، براساس اندازه‌گیری با تونومتری گلدمن، بین ۲ تا ۵ میلی‌متر جیوه (میان ۴ میلی‌متر جیوه) بود و در ۲ بیمار نیز، کره چشم در لمس هایپوتون بوده است. در یک بیمار نیز فشار چشم، قبل از عمل، به دلیل عدم همکاری اندازه‌گیری نشده بود.

نقص نسبی آوران مردمکی در ۴ بیمار وجود داشت (بین  $3^+$  و  $1^+$  و میان  $2^+$ )، در ۳ بیمار در پرونده ثبت نشده بود و در یک بیمار نیز وجود نداشت. پارگی اولیه در ۳ مورد قرنیه‌ای-لیمبوسی، در ۳ بیمار قرنیه‌ای-صلبیه‌ای و در ۲ بیمار فقط صلبیه‌ای بود. در یک بیمار، احتمال وجود آندوفتالمیت بعد از ضربه وجود داشت. صدمات چشمی همراه در این بیماران، در جدول (۱) آورده شده‌اند.

### یافته‌ها

طی مدت مورد بررسی، ۸۷ بیمار، به دلیل ضربه نافذ، توسط یک جراح تحت عمل جراحی ویترکتومی از راه پارس پلانا قرار گرفتند که از این میان، ۱۲ نفر دارای غشای سیکلیتیک بودند. عمل جراحی در ۸ مورد با روش برش شعاعی بر روی غشای سیکلیتیک انجام شده بود که شامل ۵ فرد مذکر و ۳ بیمار مونث بودند. گستره سنی بیماران بین ۲ تا ۲۲ سال و میان سنی آن‌ها ۱۱/۵ سال بود. فاصله انجام عمل جراحی ویترکتومی از ترمیم اولیه پارگی، بین ۱۱ روز تا ۳/۵ ماه و میان آن ۲۳ روز بود. دید اصلاح‌نشده بیماران قبل از عمل جراحی، بین درک نور تا دیدن حرکات دست و میان آن، دیدن حرکات دست بود. فشار چشم در ۵ بیمار، در قبل از عمل جراحی

جدول ۱- مشخصات ۸ بیمار مورد مطالعه

بیمار	سن	صدمات چشمی همراه	وسعت غشای سیکلیتیک (درجه)	UCVA		BCVA	فشار چشم (mmHg)		نحوه درمان	مدت پی‌گیری (ماه)	
				قبل از عمل	بعد از عمل		قبل از عمل	آخرین پی‌گیری			
۱	۱۷	آب‌مرورید ناشی از ضربه، خون‌ریزی زجاجیه، مردمک نامنظم، پارگی ترمیم‌یافته قرنیه‌ای-لیمبوسی	۲۰۰	HM	۳ mcf	۹/۱۰	۴	۱۲	کراتیت، واکنش شدید اتاق قدامی	دارویی	۷/۵
۲	۹	زجاجیه ارگانیزه‌شده، واکنش شدید اتاق قدامی و زجاجیه، پارگی ترمیم‌یافته قرنیه‌ای-لیمبوسی	۲۰۰	HM	۳ mcf	۲/۱۰	۲	۲۰	آبسه اطراف باند، آمولسیفیه شدن روغن سیلیکون	در آوردن باند	۶
۳	۲	زجاجیه گیرافتاده در ناحیه زخم، پارگی ترمیم‌یافته قرنیه‌ای-لیمبوسی	۱۵۰	C <sup>+</sup> S <sup>+</sup> M <sup>+</sup>	C <sup>+</sup> S <sup>+</sup> M <sup>+</sup>	۵/۱۰	۴	۱۶	مردمک جابه‌جاشده	دارویی	۱۸
۴	۴	هایفما، زجاجیه گیرافتاده در داخل زخم، پارگی ترمیم‌یافته قرنیه‌ای-لیمبوسی-صلبیه‌ای، آب‌مرورید ناشی از ضربه	۲۰۰	LP	۳۰ cmcf	۴/۱۰	هایپوتون	۱۰	باقی ماندن مواد عدسی در زجاجیه، تغییرات پیگمانته شبکه	دارویی	۱۶
۵	۱۰	RD، رگماتوزن و کششی، سودوفاک، پارگی ترمیم‌یافته قرنیه‌ای-لیمبوسی-صلبیه‌ای، PCO، سابقه ویترکتومی اولیه	۲۰۰	LP	HM	۸/۱۰	۲	۱۱	واکنش متوسط تا شدید اتاق قدامی، کراتوپاتی ناشی از روغن سیلیکون	دارویی	۱۲
۶	۲۲	آنیریدی ناشی از ضربه، جابه‌جایی عدسی، خون‌ریزی زجاجیه، پارگی ترمیم‌یافته قرنیه‌ای-لیمبوسی-صلبیه‌ای	۳۶۰	HM	-	۱۰/۱۰	-	۸	نوریت عصب بینایی	دارویی	۱۵
۷	۱۳	RD، رگماتوزن PVR+، خون‌ریزی زجاجیه، پارگی ترمیم‌یافته صلبیه، سابقه در آوردن جسم خارجی از چشم	۳۶۰	HM	HM	HM	هایپوتون	۴	غشای روی شبکه، چین‌خوردگی شبکه، PVR+RD، کراتوپاتی ناشی از روغن سیلیکون	دارویی	۱۲
۸	۲۰	هایفما، سابقه ترمیم پارگی صلبیه، آب‌مرورید ناشی از ضربه	۱۵۰	LP	۱ mcf	۱۰/۱۰	۵	۱۴	مردمک نامنظم	دارویی	۶

UCVA: uncorrected visual acuity, BCVA: best-corrected visual acuity, HM: hand motion, mcf: meter of counting finger, CSM: center, steady, maintain, LP: light perception, cmcf: centimeter of counting finger, RD: retinal detachment, PCO: posterior capsule opacity, PVR: proliferative vitreoretinopathy

### بحث

رشد بافت لیفی- عروقی به دنبال ضربه نافذ چشمی، از عوارض شناخته‌شده‌ای است که از سال‌ها قبل، جهت پیش‌گیری از ایجاد آن، ویتراکتومی زودهنگام (طرف دو هفته اول) بعد از ضربه، پیشنهاد شده است. رشد این بافت در ناحیه جسم مژگانی، باعث ایجاد غشای سیکلیتیک می‌شود. قاعده زجاجیه در ناحیه جسم مژگانی، داربست خوبی برای رشد این غشاست. با ایجاد آن، اپی‌تلیوم جسم مژگانی پوشانیده می‌شود که نه تنها باعث اختلال در ترشح مایع زلالیه می‌گردد بلکه باعث به هم چسبیدن و محو شدن (effacement) تدریجی چین‌های جسم مژگانی در ناحیه پارس پلکاتا نیز می‌گردد<sup>۱</sup>.

از طرف دیگر، جمع‌شدگی این بافت حلقوی باعث کشش روی اپی‌تلیوم جسم مژگانی، به ویژه در ناحیه پارس پلکاتا می‌گردد و احتمالاً باعث کاهش ترشح مایع زلالیه و کاهش فشار داخل چشم نیز می‌شود. در صورت عدم درمان به موقع این غشا، تائیزیس ایجاد خواهد شد<sup>۲</sup>.

رشد بافت لیفی- عروقی در ناحیه جسم مژگانی، نه تنها از عوارض ضربه است بلکه در بیماری‌هایی هم‌چون دیابت، به ویژه بعد از ویتراکتومی (تزاید لیفی- عروقی هیالوئید قدامی) و نیز در جریان یوویت‌های بینابینی اتفاق می‌افتد<sup>۳</sup> که به دلیل متفاوت بودن خواص آن‌ها از غشاهای سیکلیتیک ناشی از ضربه، در این مطالعه گنجانیده نشده‌اند.

برای تشخیص قبل از عمل جراحی در مورد وجود این بافت، اولتراسوند بیومیکروسکوپی و ویدیوآندوسکوپی داخل چشمی نیز به کار برده می‌شوند. استفاده از آندوسکوپ، شیوه نسبتاً جدیدتری است و از آن برای درمان مواد باقی‌مانده عدسی، جابه‌جایی خلفی لنز و درمان زواید مژگانی با لیزر در بیماران مبتلا به گلوکوم نیز استفاده می‌شود<sup>۴</sup>. آندوسکوپ‌های با قدرت تفکیک بالا، هم‌چنین مشاهده میکروسکوپی زواید مژگانی و پاتولوژی‌های همراه را در هایپوتونی میسر می‌سازند. آندوسکوپ‌های درون چشمی، هم‌چنین قادر به تصویرنگاری از زواید مژگانی بدون اعمال فشار بر روی صلبیه (scleral depression) می‌باشند<sup>۵</sup>. این آندوسکوپ‌ها جهت برداشتن کشش قدامی در PVR نیز استفاده شده‌اند<sup>۶</sup>. برداشتن

عوامل خطر ساز ایجاد غشای سیکلیتیک، در یک مورد همراهی با آندوفتالمیت، در ۳ مورد سن پایین، در ۴ مورد پارگی وسیع و در ۵ مورد نیز تاخیر جراحی بعد از ترمیم اولیه (بیش از دو هفته) بوده است. در ۳ بیمار خون‌ریزی زجاجیه و در ۲ بیمار، جداشدگی شبکیه نیز وجود داشت.

در همه بیماران به علت برش جداساز (dissection) غشاها و گاهی گرفته شدن زواید مژگانی در پروب ویتراکتومی، خون‌ریزی‌های گذرا از جسم مژگانی اتفاق افتاد که همه موارد خودبه‌خود بند آمدند و مشکل‌زا نبودند.

در ۲ بیمار جهت تامپوناد داخل چشمی از روغن سیلیکون و در ۶ بیمار دیگر از SF<sub>6</sub> استفاده گردید. مدت پی‌گیری بیماران بعد از عمل، بین ۶ تا ۱۸ ماه و میانه آن ۱۲ ماه بوده است. فشار چشم قابل اندازه‌گیری در بیماران در آخرین پی‌گیری، بین ۴ تا ۲۰ میلی‌متر جیوه و میانه آن ۱۱ میلی‌متر جیوه بوده است.

در دو بیمار، عمل جراحی برداشتن غشای سیکلیتیک، بعد از عمل جراحی ویتراکتومی اولیه انجام گردید (با فاصله زمانی ۶۰ و ۵۵ روز). به نظر می‌رسد که علت ایجاد غشای سیکلیتیک در این دو چشم، حفظ عدسی یا کپسول آن بوده است. در یکی از چشم‌ها، ویترورتینوپاتی پرولیفراتیو (PVR) مجدد بعد از ویتراکتومی دوم باعث ایجاد فیبروز وسیع زیر شبکیه گردید که به علت پیش‌آگهی بسیار بد، جراحی مجدد انجام نشد. در چشم دیگر، لنز داخل چشمی (که در ویتراکتومی اولیه کار گذاشته شده بود) و کپسول لنز، حین عمل جراحی برای برداشتن غشای سیکلیتیک، برداشته شدند و پارگی شبکیه که هم‌زمان وجود داشت؛ درمان گردید و چشم، با روغن سیلیکون تامپوناد شد. در این چشم، نورگ‌زایی عنبیه قبل از عمل جراحی وجود داشت که بعد از عمل جراحی نیز به صورت کامل پس‌رفت پیدا نکرد. روغن سیلیکون بعد از عمل جراحی از این چشم خارج گردید و وضعیت شبکیه بعد از عمل جراحی آخر، ثابت باقی ماند.

در آخرین معاینه، وضعیت شبکیه در همه بیماران به جز موردی که PVR شدید پیدا کرد، پایدار (stable) بوده است.

محو نشده باشند؛ توسط نوک کند پروب ویتروکتومی، می توان آن‌ها را از هم جدا و آزاد ساخت.

طبق تجربه جراح، محل اصلی رشد بافت لیفی - عروقی، در محل پارگی لیمبوس و صلبیه است (شکل ۱) و لذا در این ناحیه، بافت لیفی، محکم می‌باشد و احتمال وجود عروق در آن نیز بیش تر است. هم‌چنین در همین ناحیه است که احتمالاً نه تنها جسم مژگانی و پارس پلیکاتا در اثر ضربه صدمه دیده‌اند؛ بلکه بر اثر رشد بافت لیفی، چین‌های جسم مژگانی در بافت لیفی ادغام شده‌اند که کم کم محو و صاف می‌شوند. هرچه از محل پارگی دورتر شویم، احتمال باقی ماندن چین‌های پارس پلیکاتا بیش تر می‌شود.

قاعده زجاجیه، در دو انتهای غشای لیفی - عروقی، در محل برآمده ساختن به داخل، نمای خاکستری رنگ دارد که به نظر می‌رسد ناشی از رشد اولیه فیروبلاست‌ها به داخل آن باشد و هنوز تشکیل بافت لیفی (ساخته شدن کلاژن) صورت نگرفته است.

به هر حال، در این عمل جراحی، اقدامات ضروری عبارتند از: ۱) برداشتن کامل عدسی و قاعده زجاجیه، به ویژه در دو انتهای غشای سیکلیتیک، جهت حذف داربست لازم برای رشد بیش تر بافت لیفی، ۲) باز کردن حلقه غشای سیکلیتیک (حتا در صورت عدم امکان برداشتن این غشا به طور کامل) جهت حذف کشش دورتادوری موجود و ۳) تمیز کردن و پاک کردن بافت‌های لیفی - عروقی از پشت زخم و از روی جسم مژگانی تا حد امکان. گرچه باید حداکثر سعی را جهت حفظ و جلوگیری از آسیب دیدگی چین‌های پارس پلیکاتا به کار بست اما گاهی به صورت ناخواسته، این چین‌ها حین عمل صدمه می‌بینند که از عوارض جزئی این عمل جراحی می‌باشد.

بریدن غشای سیکلیتیک به صورت شعاعی، در موارد دیگری هم‌چون PHPV (باقی ماندن زجاجیه هایپرپلاستیک اولیه) قدامی به وسیله اسکروتوم، توسط Shiraki<sup>۱۳</sup> گزارش شده است. در موارد PVR قدامی ناشی از پارگی شبکیه، برش جداساز پایه زجاجیه در کتاب‌های آموزشی ذکر شده است. در این نوع برش جداساز، ابتدا باید کشش به طرف مرکز حفره زجاجیه (centripetal) را با برداشتن غشاهای داخل زجاجیه، آزاد نمود و سپس کشش قدامی - خلفی داخل پایه زجاجیه و در نهایت

این کشش‌ها، هایپوتونی را از بین می‌برد<sup>۱۰</sup>. در مطالعه Hammer و همکاران<sup>۱۱</sup> که بر روی ۱۴ بیمار مبتلا به هایپوتونی چشم انجام گردید؛ از آندوسکوپی جهت ارزیابی زواید مژگانی در چشم‌های هایپوتون استفاده شد. یافته‌های آن مطالعه عبارت بودند از تغییرات سطحی به رنگ سفید روی زواید مژگانی (۱۱ بیمار)، پوشش فیبروی روی زواید مژگانی (۱۰ بیمار)، از دست رفتن اپی‌تلیوم مژگانی (۵ بیمار)، طویل شدن کششی زواید مژگانی (۸ بیمار) و از دست رفتن زواید مژگانی (یک بیمار).

در مطالعه Hammer و همکاران<sup>۱۱</sup>، برش جداساز در بافت لیفی روی جسم مژگانی در ۹ بیمار، منجر به طبیعی شدن یا بالا رفتن فشار چشم در ۷ بیمار، بلافاصله بعد از عمل شد و در آخرین ویزیت در ۳ بیمار، فشار چشم طبیعی بود و در بقیه، فشار چشم به طور قابل ملاحظه‌ای از نظر آماری بالاتر از فشار قبل از عمل بوده است. نتایج مطالعه مزبور، این استنباط را ایجاد می‌کنند که استفاده از این روش، کمک خوبی برای تصمیم‌گیری در مورد جراحی، در هایپوتونی‌های بعد از ضربه نیز خواهد بود.

در مطالعه ما، همه بیماران (۸ بیمار)، بعد از ضربه نافذ در ناحیه لیمبوس و پارس پلانا، دچار غشای سیکلیتیک شده بودند که وسعت غشای سیکلیتیک در ۲ بیمار، ۳۶۰ درجه و در سایر بیماران از ۱۵۰ تا ۳۶۰ درجه و میانه آن ۲۰۰ درجه بود. در ۷ بیمار، قبل از عمل جراحی، هایپوتونی وجود داشت.

همان‌طور که گفته شد در همه بیماران، با اولین برش جهت باز کردن غشا به صورت نصف‌النهاری، دو لبه غشای سیکلیتیک از یکدیگر فاصله گرفتند که این مساله می‌تواند نشان‌دهنده وجود کشش دورتادوری (circumferential) بر روی جسم مژگانی باشد؛ ضمن این که ممکن است در اثر اعمال فشار خارجی بر روی صلبیه، تشدید شده باشد.

به علت چسبندگی محکم غشا به جسم مژگانی و تحت کشش بودن حلقه آن، برداشتن این غشا از روی جسم مژگانی، با کشیدن آن امکان‌پذیر نیست و باعث ایجاد دیالیز و گسست (break) شبکیه می‌شود (تجربه شخصی جراح). بنابراین، لازم است که ابتدا توسط برش‌های شعاعی، در آن شلی ایجاد کرد و سپس توسط پروب ویتروکتومی، بقایای آن را از روی جسم مژگانی برداشت. در مواردی که چین‌های جسم مژگانی کاملاً

نیستند و در صورت درمان این غشا به روش گفته‌شده، می‌توان پیش‌آگهی خوب بینایی و حفظ کره چشم را در این بیماران انتظار داشت. گرچه با توجه به صدمه دیدن اپی‌تلیوم جسم مژگانی در اثر غشای سیکلیتیک و حین جراحی، نیاز است که نتایج دراز مدت را بررسی نمود.

در مجموع می‌توان گفت که درمان غشای سیکلیتیک همواره مشکل بوده است. روش برداشتن غشای سیکلیتیک بعد از ایجاد برش‌های شعاعی در بیماران ما، نتایج مفید و موثری داشته است.

در چشم‌هایی که به دنبال ضربه و هایپوتونی، احتمال ایجاد غشای سیکلیتیک وجود دارد؛ در صورتی که جداشدگی شبکیه وجود نداشته باشد، پیش‌آگهی عمل جراحی غشای سیکلیتیک عالی است و روش پیشنهادی ما برای این عمل جراحی، باعث کاهش عوارض حین عمل و بعد از عمل جراحی خواهد شد.

کشش دورتادوری در حد خلفی پایه زجاجیه آزاد گردد<sup>۱۰</sup>.  
به نظر می‌رسد که تفاوت قابل توجه غشاهای سیکلیتیک ناشی از مصدومیت با موارد بعد از پارگی‌های شبکیه، در این باشد که در موارد مصدومیت، قدامی‌ترین قسمت غشای سیکلیتیک روی پارس پلیکاتا قرار دارد و کشش اصلی به صورت دورتادوری است و در موارد خیلی طول کشیده، کشش قدامی- خلفی نیز ایجاد خواهد شد. در بیماران ما، در هیچ کدام از موارد، شبکیه در غشای سیکلیتیک کشیده نشده بود اما کشش دورتادوری، به صورت واضح وجود داشت که با ایجاد اولین برش شعاعی در غشای سیکلیتیک، خود را با فاصله گرفتن قابل توجه دو لبه برش نشان می‌داد.

وضعیت فشار چشم و دید بیماران، بعد از این عمل جراحی، نشان‌دهنده این است که ایجاد غشای سیکلیتیک و هایپوتونی، بعد از ضربات نافذ چشمی، مانعی برای انجام ویتراکتومی

#### منابع

- 1- Aaberg T, Sternberg P. Trauma: principle and technique of treatment. In: Ryan SJ (ed). Retina. 3rd ed. St. Louis: Mosby; 2001: 2400-2425.
- 2- Thompson J. Proliferative vitreoretinopathy. In: Ryan SJ (ed). Retina. 3rd ed. St. Louis: Mosby; 2001: 1309-1349.
- 3- Davis M, Blodi B. Proliferative diabetic retinopathy. In: Ryan SJ (ed). Retina. 3rd ed. St. Louis: Mosby; 2001: 1309-1349.
- 4- Dugel P, Smith R. Pars planitis. In: Ryan SJ (ed) Retina. 3rd ed. St. Louis: Mosby; 2001: 1647-1659.
- 5- Uram M. Ophthalmic laser microendoscope ciliary process ablation in the management of neovascular glaucoma. *Ophthalmology* 1999;99:1923-1828.
- 6- Boscher C, Lebuissou D, Lean J, Khoaj N. Vitrectomy with endoscopy for management of retained lens fragments and / or posteriorly dislocated intra ocular lens. *Graefes Arch Clin Exp Ophthalmol* 1998;236:129-131.
- 7- Stefani F. Phthisis bulbi- an intraocular florid proliferative reaction. *Dev Ophthalmol* 1985;10:78-160.(Abstract)
- 8- Koch F, Luloh k, Augustin A, Hilgrees J, Youngson R. Subretinal microsurgery with the gradient index endoscopes. *Ophthalmologica* 1997;211:283-287.
- 9- Usam M. Laser endoscope in the management of proliferative vitreoretinopathy. *Ophthalmology* 1993;101:1606-1608.
- 10- Salzman J, Khaw P, Laidlaw A. Choroidal effusion and hypotonia caused by severe anterior lens capsule contraction after cataract surgery. *Am J Ophthalmol* 2000;129:253-254.
- 11- Hammer M, Grizzard W. Endoscopy for evaluation and treatment of the ciliary body in the hypotonia. *Retina* 2003;23:30-35.
- 12- Shiraki K, Moriwaki M, Kohno T, Yanagihara N, Miki T. Incising the thick retrolental fibrovascular tissue with a hooked sclerotome in persistent hyperplastic primary vitreous. *Ophthalm Surg Lasers* 1999;30:758-761.(Abstract)