

دکتر علیرضا رجعتی حقی - یک مورد تخلیه چشم به علت اسکلریت نکروزان

Eye Eviceration due to Necrotizing Scleritis after Pterygium Surgery with Mitomycin C after 3 Years

Rajati Haghi AR, MD; Ghadiri B, MD; Soheilian M, MD

Purpose: To report a case of eviceration because of necrotizing scleritis 3 years after pterygium surgery with mitomycin C.

Patient and findings: A 62-year-old diabetic woman with history of bilateral pterygium surgery with MMC 3 years ago, was referred due to severe pain in her right eye. Visual acuity was counting fingers at 2 m. There was thinning and melting of the sclera with uveal prolapse that was more severe in the right eye. The patient was admitted with a diagnosis of necrotizing scleritis. She received topical and systemic medications, but the inflammatory process progressed. Eviceration of the right eye was performed.

Conclusion: Adjunctive use of MMC can produce severe complications threatening visual acuity includes necrotizing scleritis which may eventually lead to eviceration.

Key words: necrotizing scleritis, pterygium, mitomycin C

- Bina J Ophthalmol 2005; 10 (5): 633-636.

یک مورد تخلیه چشم به علت اسکلریت نکروزان، سه سال بعد از جراحی ناخنک با میتومايسين-C

دکتر علیرضا رجعتی حقی^۱، دکتر بهروز قدیری^۱ و دکتر مسعود سهیلیان^۲

چکیده

هدف: گزارش یک مورد تخلیه چشم به علت اسکلریت نکروزان در بیماری که سه سال قبل تحت عمل جراحی ناخنک با میتومايسين قرار گرفته بود.

معرفی بیمار: خانم ۶۲ ساله دیابتی با سابقه عمل جراحی ناخنک هر دو چشم با میتومايسين-C در سه سال قبل، با درد شدید چشم راست مراجعه نمود. دید چشم راست در حد ۲ متر شمارش انگشتان بود و در معاینه، در سمت نزال چشم راست، اسکلرای نازک و ذوب (melt) شده همراه با پرولاپس یووه مشاهده شد که از طرف چپ خیلی شدیدتر بود. بیمار با تشخیص اسکلریت نکروزان بستری شد و تحت درمان‌های دارویی و آزمایش‌های کامل قرار گرفت. به‌رغم درمان، روند التهابی به تدریج پیش‌رفت نمود و چشم راست بیمار، به ناچار تحت عمل جراحی اویسریشن قرار گرفت.

نتیجه‌گیری: مصرف میتومايسين-C می‌تواند سبب عوارض جدی و تهدیدکننده بینایی، نظیر اسکلریت نکروزان، سال‌ها بعد از جراحی ناخنک شود که ممکن است به تخلیه چشم منجر گردد.

• مجله چشم‌پزشکی بینا ۱۳۸۴؛ سال ۱۰، شماره ۵: ۶۳۶-۶۳۳.

• پاسخ‌گو: دکتر مسعود سهیلیان (e-mail: masoud_soheilian@yahoo.com)

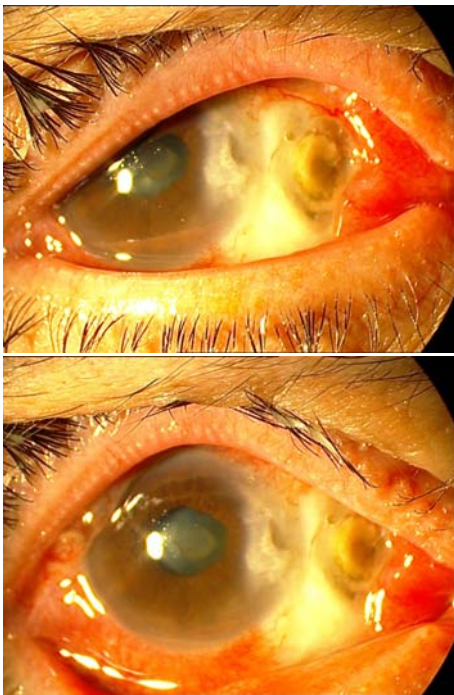
۱- فلوشیپ ویتره و رتین- دانشگاه علوم پزشکی شهید بهشتی

۲- استاد- چشم‌پزشک- دانشگاه علوم پزشکی شهید بهشتی

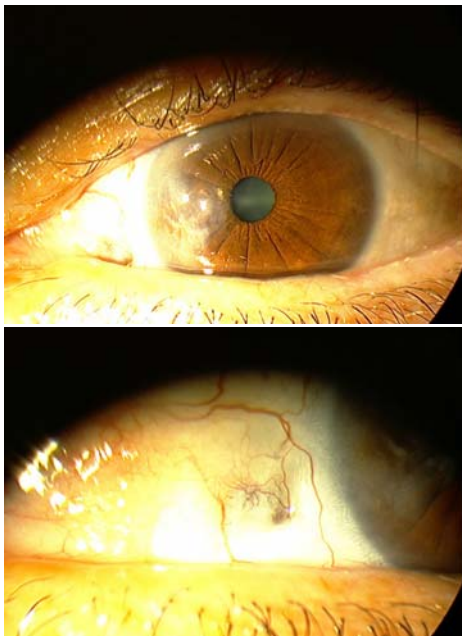
تهران- خیابان پاسداران- بوستان نهم- بیمارستان لباقی‌نژاد- مرکز تحقیقات چشم

تاریخ دریافت مقاله: ۱۳ مهر ۱۳۸۳

تاریخ تایید مقاله: ۲۰ اردیبهشت ۱۳۸۴



تصویر ۱- چشم راست بیمار: صلبیه نازک و نکروزه در محل جراحی ناخنک و کموزیس مختصر به همراه کدورت قرنیه به ویژه در سمت نازال مشخص است.



تصویر ۲- چشم چپ بیمار: در این چشم نیز نازکی صلبیه و استافیلوما به همراه کدورت نازال قرنیه مشاهده می‌شود.

مقدمه

MMC یک داروی آنتی‌بیوتیک- آنتی‌نئوپلاستیک است که از *Streptomyces caespitosus* که یک soil bacterium است، به دست می‌آید. این دارو با ایجاد پیوندهای کووالان با گوانین، موجب مهار ساخت DNA، RNA و پروتئین‌های یاخته‌ای می‌شود. مصرف سیستمیک آن موجب سمیت مغز استخوان، کلیه‌ها و غشای مخاطی می‌گردد؛ البته در مصرف موضعی آن، عوارض خونی و کلیوی دیده نشده است.^۱

از عوارض جدی و تهدیدکننده بینایی مرتبط با مصرف میتومایسین-C (MMC) بعد از جراحی ناخنک، عبارتند از التهاب شدید عنبیه، گلوکوم ثانویه شدید، ادم قرنیه، آب‌مروارید رسیده با شروع ناگهانی، کلسیفیکاسیون صلبیه، اسکلریت نکروزان و پرفوره شدن چشم. اسکلریت نکروزان معمولاً در سنین بالاتر ایجاد می‌شود و تنها نیمی از بیماران مبتلا به اسکلریت نکروزان، زمینه بیماری سیستمیک دارند.^۱

درد شدید، از مشخصات بیماران مبتلا به اسکلریت نکروزان همراه با التهاب است. ایجاد اسکلریت نکروزان، سال‌ها بعد از جراحی ناخنک به طریق برهنه کردن صلبیه (bare sclera) هم گزارش شده است.^۲ در این مقاله نیز یک مورد اسکلریت نکروزان شدید، سه سال بعد از جراحی ناخنک با MMC گزارش می‌گردد که منجر به تخلیه چشم شده است.

معرفی بیمار

بیمار یک خانم ۶۲ ساله دیابتی است که با درد شدید چشم راست از سه روز قبل، مراجعه نمود. دید چشم راست در حد شمارش انگشتان از ۲ متری و دید چشم چپ ۲/۱۰ بود. بیمار سابقه عمل جراحی ناخنک هر دو چشم با MMC را در سه سال قبل ذکر می‌کند. در معاینه با اسلیت‌لمپ در چشم راست، موارد زیر مشاهده شد: صلبیه نازک و نکروزه در سمت نازال همراه پرولاپس یووه، کموزیس مختصر و کدورت قرنیه در سمت نازال (تصویر ۱). در چشم چپ هم نازکی صلبیه و استافیلوما همراه کدورت نازال قرنیه مشاهده شد (تصویر ۲). فشار هر دو چشم ۱۲ میلی‌متر جیوه بود. فوندوسکوپي چشم راست مقدور نبود ولی در چشم چپ، وضعیت شبکیه، عصب بینایی و ماکولا طبیعی بود.

دکتر علیرضا رجعتی حقی - یک مورد تخلیه چشم به علت اسکلریت نکروزان

در بررسی Yamanouchi^۶، اسکلرومالاسی در بیماران درمان شده با MMC با غلظت ۰/۰۴ درصد یک بار در روز به مدت ۲ روز نیز گزارش شد. در بررسی Rubinfeld^۱، مصرف غلظت ۰/۰۲ درصد MMC به میزان ۴ بار در روز برای ۳ روز، موجب ذوب شدگی صلبیه شده بود. طبق مطالعه وی، مبتلایان به سندرم شوگرن، کراتوکونژکتیویت سیکا، اختلال شدید کارکرد غدد میومین، بلفاریت، روزاسه، کراتوکونژکتیویت اتوپیک و هرپس، نباید MMC بگیرند.

اسکلریت نکروزان، یکی از عوارض جدی و تهدیدکننده بینایی در ارتباط با مصرف MMC بعد از جراحی ناخنک است که معمولاً در سنین بالاتر از ۶۰ سال ایجاد می شود و تنها ۵۰ درصد مبتلایان به اسکلریت نکروزان، زمینه بیماری سیستمیک دارند.^۱ در یک مطالعه بر روی ۲۹۰ بیمار اسکلریتی، میزان بروز از دست رفتن بینایی در اسکلریت نکروزان، ۷۴ درصد بود.^۷ سی درصد مبتلایان به اسکلریت، دچار یووویت قدامی می شوند. شروع گلوکوم و یووویت در بیمار اسکلریتی، موید گسترش بیماری است و میزان بروز از دست رفتن بینایی را افزایش می دهد.^۸ در ۳۰ چشم تخلیه شده (انوکلیشن) با هیستولوژی اولیه اسکلریت، دلیل اول تخلیه، چشم درد بود و بعد گلوکوم و یووویت.^۹

در تشخیص افتراقی بیمار معرفی شده، اسکلریت های عفونی نیز باید مد نظر قرار گیرند ولی باید توجه داشت که اسکلریت های عفونی به صورت آبه صلبیه تظاهر می کنند که به سرعت تمام ملتحمه را گرفتار می نمایند و با ترشح زیاد بر روی سطح همراهند که با نمای نکروزان فرق می کند.^{۱۰}

عفونت های پیوژن درون زاد نیز بسیار نادر هستند^{۱۱،۱۲} زیرا خون گیری صلبیه ضعیف است. صلبیه نسبت به عفونت پیوژن داخلی نیز مقاوم است ولی در صورت گرفتاری، به صورت آبه شکل می گیرد. همراه التهاب شدید داخل چشم و هایپوپییون، معمولاً بیمار تب دارد، غدد پری اکولر بزرگ و حساس می شوند و پلک ها متورم می گردند که در موارد اسکلریت دیده نمی شود.^{۱۳}

درد در مبتلایان به اسکلریت نکروزان پیش رونده همراه با التهاب، زیاد است و درمان در این موارد با کورتیکواستروئید آغاز می شود که پردنیزولون mg ۶۰-۸۰ روزانه به مدت ۲ روز و

بیمار در تاریخ ۱۳۸۳/۳/۳۰ با تشخیص اسکلریت نکروزان فعال (active necrotizing scleritis) چشم راست بستری شد و تحت درمان های دارویی قطره بتامتازون هر ۱۲ ساعت ۱ قطره، آتروپین هر ۸ ساعت ۱ قطره و کلرامفنیکل هر ۶ ساعت ۱ قطره قرار گرفت و بلافاصله آزمایش های کامل جهت بیمار درخواست شد که همه آن ها طبیعی بودند. موارد قابل توجه در آزمایش های بیمار عبارت بودند از: قند خون، ۳۲۲ mg/dl، ESR=۸۳، CRP=۲⁺ و ANCA منفی. عکس فقسه سینه بیمار طبیعی بود. در اسمیر از محل زخم صلبیه، سودومونا گزارش شد.

در تاریخ ۱۳۸۳/۴/۴ قرص سیکلوفسفامید mg ۱۵۰ روزانه آغاز گردید. بیمار، روزانه ویزیت شد ولی به رغم درمان، به تدریج بر التهاب و واکنش اتاق قدامی چشم راست افزوده شد؛ به طوری که در تاریخ ۱۳۸۳/۴/۱۶، دچار هایپوپییون شد و دید آن به حد درک نور رسید. به همراه هایپوتونی شدید، در اکوی چشم بیمار، جداسدگی کوروئیدی مشاهده گردید. بیمار به علت نازکی بیش از حد صلبیه و هایفما در تاریخ ۱۳۸۳/۴/۱۷ تحت عمل جراحی اوبسیریشن چشم راست قرار گرفت.

بحث

جهت کاهش خطر عود بعد از جراحی ناخنک، از درمان های کمکی (adjunctive therapy) استفاده می شود؛ نظیر کوتر، لیزر، کورتون، میتوماکسین-C، پرتوتابی بتا و تیوتپا (Thiotepa). درمان ناخنک با میتوماکسین-C، اولین بار در سال ۱۹۶۳ در ژاپن توسط Mori^۳ و Kunimoto^۴ انجام شد. آن ها از غلظت ۰/۰۴ درصد MMC روزی سه بار برای ۲-۱ هفته بعد از جراحی استفاده کردند و عود نداشتند. در بررسی Hayasaka^۴ از غلظت های ۰/۰۴ درصد و ۰/۰۲ درصد MMC استفاده شد که عود ۷ درصد در غلظت ۰/۰۲ درصد و عود ۱۱ درصد در غلظت ۰/۰۴ درصد آن گزارش شد. در بررسی Singh^۵ که به طور دوسوکور انجام شد؛ از غلظت های ۰/۰۴ درصد و ۰/۱ درصد، ۴ بار در روز برای ۲ هفته در دو گروه استفاده گردید و دیده شد که پس از ۵ ماه پی گیری، میزان عود در این دو گروه ۲/۲ درصد است ولی در گروه دارونما ۸۸/۹ درصد است. بنابراین نتیجه گرفتند که مقدار کم تر MMC، با عوارض کم تر، همان تاثیر را دارد.

فراوان تجویز گردد. مقدار سیکلوفسفاماید ۵۰ میلی‌گرم سه بار در روز است. این درمان بر روی تعداد لنفوسیت‌ها اثر دارد و هر هفته باید از این نظر کنترل صورت گیرد^{۱۳،۱۴}.

طبق بررسی Alsagoff و همکاران^{۱۵}، جراحی ناخنک به طریق برهنه کردن صلبیه می‌تواند سبب ایجاد اسکلریت نکروزان، سال‌ها بعد از جراحی شود. بیش‌ترین فاصله زمانی بین جراحی و ایجاد اسکلریت، ۲۴ سال بوده است. در بیمار معرفی‌شده در گزارش حاضر نیز علاوه بر ایجاد اسکلریت نکروزان، ۳ سال بعد از عمل ناخنک با میتومايسن- C که از موارد نادر به شمار می‌آید؛ به علت شدت گرفتاری، سرانجام چشم مبتلا تخلیه گردید که تاکنون گزارش نشده است.

سپس ۲۰ mg در روز به مدت یک هفته تجویز می‌گردد. می‌توان از پالس‌تراپی به صورت متیل پردنیزولون داخل سیاهرگی نیز استفاده کرد که در موارد اسکلریت نکروزان بسیار شدید با اسکلریت خلفی که وقتی تهدیدکننده دید هستند؛ استفاده می‌شود. درمان دیگر، استفاده از داروهای سرکوبگر ایمنی است که از داروهای سیکلوفسفاماید، سیکلوسپورین، آزاتیوپرین، متوترکسات و کلرامبوسیل استفاده می‌شود^{۱۶}. سیکلوفسفاماید داروی انتخابی در وسکولیت سیستمیک، پلی‌آرتریت گرهی (PAN) و گرانولوماتوز وگنر است. در موارد شدید، سیکلوفسفاماید به همراه بولوس پردنیزولون داده می‌شود و به دلیل عارضه خون‌ریزی‌دهنده سیستمیک، باید مایعات

منابع

- 1- Rubinfeld RS, P Fister RR, Stein RM, Foster CS, Martin NF, Stolera S, et al. Serious complications of topical mitomycin C after pterygium surgery. *Ophthalmology* 1992;99:1647-1654.
- 2- Alsagoff Z, Tan DT, Chee SP. Necrotizing scleritis after bare sclera excision of pterygium. *Br J Ophthalmol* 2000;84:1050-1052.
- 3- Kunimoto N, Mori S. Studies on the pterygium: IV. A treatment of the pterygium by mitomycin C instillation. *Acta Soc Ophthalmol Jpn* 1963;67:601-607.(Abstract)
- 4- Haysoka S, Noda S, Yamauto Y, Setogawa T. Postoperative instillation of low-dose mitomycin C in treatment of primary pterygium. *Am J Ophthalmol* 1988;106:7151.
- 5- Singh G, Wilson MR, Foster CS. Mitomycin eye drops as treatment for pterygium. *Ophthalmology* 1988;95:813-821.
- 6- Yamanouchi U, Michima K. Eye lesion due to mitomycin C instillation after pterygium operation. *Folia Ophthalmol Jpn* 1967;18:854-859.(Abstract)
- 7- Tuft SY, Watson PG. Progression of sclera disease. *Ophthalmology* 1991;98:467-471.
- 8- Watson PG, Hayreh SS. Scleritis and episcleritis. *Br J Ophthalmol* 1976;60:163-191.
- 9- Fraunfelder FT, Watson PG. Evaluation of eyes enucleated for scleritis. *Br J Ophthalmol* 1976;60:227-230.
- 10- Sainz de la Maza M, Foster CS. Necrotizing scleritis after ocular surgery: a clinicopathological study. *Ophthalmology* 1991;98:1720-1726.
- 11- Tarr KH, Constable TJ. Late complications of pterygium treatment. *Br J Ophthalmol* 1980;64:496-505.
- 12- Sevel D. Necrogranulomatous scleritis: clinical and histological features. *Am J Ophthalmol* 1967;64:1125-1130.
- 13- Watson PG, Hazleman BL. The sclera and systemic disorders. 1st ed. London, Philadelphia: WB Saunders; 1976.
- 14- Foster S, Sainz de la Maza M. The sclera. 1st ed. New York: Springer-Verlag; 1993.