

## Radial Optic Neurotomy with and without Intravitreal Triamcinolone Injection in Central Retinal Vein Occlusion

Rajati Haghi AR, MD; Tavallali A, MD; Anisian A, MD; Soheilian M, MD

**Purpose:** To evaluate the efficacy of radial optic neurotomy (RON) combined with or without intravitreal triamcinolone acetonid (IVTA) injection in the management of central retinal vein occlusion (CRVO).

**Methods:** This non-randomized clinical trial was conducted on 23 patients with CRVO, who underwent RON with or without IVTA injection. Preoperative and postoperative best corrected visual acuity were converted to LogMAR and time to plateau of best corrected visual acuity were evaluated over a 12 months period.

**Results:** The patients included 16 male and 7 female subjects with mean age of  $56 \pm 16.8$  year (25-72 years). Mean visual acuity was  $1.42 \pm 0.43$  LogMAR (20/600) preoperatively, which improved to  $1.1 \pm 0.14$  LogMAR (20/250) postoperatively. ( $P < 0.05$ ) At one year, mean visual acuity was  $1.56 \pm 0.63$  LogMAR in the non-IVTA group and  $1.09 \pm 0.37$  LogMAR in the IVTA group ( $P = 0.04$ ). Vision improved by 3 or more lines in 14 eyes (60.9%). Overall eyes with combined RON and IVTA injection had better postoperative visual acuity, although it was not statistically significant. Time to plateau of best-corrected visual acuity in eyes that underwent RON combined with IVTA injection was significantly shorter.

**Conclusion:** The combination of RON and IVTA injection may enhance therapeutic success and cause faster visual rehabilitation than RON alone.

**Keywords:** radial optic neurotomy (RON), intravitreal triamcinolone acetone (IVTA), central retinal vein occlusion (CRVO)

- Bina J Ophthalmol 2005; 11 (1): 100-106.

### نوروتومی شعاعی عصب بینایی با و بدون تزریق داخل زجاجیه‌ای تریامسینولون در انسداد سیاهرگ مرکزی شبکیه

دکتر علیرضا رجعتی حقی<sup>۱</sup>، دکتر علی تولی<sup>۱</sup>، دکتر آرش انیسیان<sup>۲</sup> و دکتر مسعود سهیلیان<sup>۳</sup>

#### چکیده

**هدف:** ارزیابی تاثیر نوروتومی شعاعی عصب بینایی با و بدون تزریق داخل زجاجیه‌ای تریامسینولون در درمان بیماران مبتلا به انسداد سیاهرگ مرکزی شبکیه (CRVO).

**روش پژوهش:** تحقیق به روش کارآزمایی بالینی غیرتصادفی بر روی ۲۳ بیمار مبتلا به CRVO انجام شد که تحت عمل جراحی نوروتومی شعاعی عصب بینایی با (۱۰ چشم) و بدون (۱۳ چشم) تزریق داخل زجاجیه‌ای تریامسینولون قرار گرفتند. دید قبل از عمل، دید بعد از عمل و زمان رسیدن به بهترین دید پایدار، طی ۱۲ ماه پی‌گیری ارزیابی گردید.

**یافته‌ها:** بیماران شامل ۱۶ مرد و ۷ زن با متوسط سنی  $56 \pm 16.8$  سال (۲۵-۷۵ سال) بودند. سن متوسط در گروه بدون تزریق  $55.2 \pm 11.1$  سال و در گروه با تزریق  $50 \pm 19.3$  سال بود. متوسط دید قبل از عمل  $1.42 \pm 0.43$  لوگمار (۲۰/۶۰۰) بود که یک هفته بعد از عمل به  $1.1 \pm 0.14$  لوگمار (۲۰/۲۵۰) افزایش یافت ( $P < 0.05$ ). متوسط دید نهایی بعد از یک سال در گروه بدون تزریق  $1.56 \pm 0.63$  لوگمار و در گروه با تزریق  $1.09 \pm 0.37$  لوگمار بود ( $P = 0.04$ ). دید بیماران در گروه بدون

دکتر علیرضا رجعتی حقی - نوروتومی عصب بینایی با و بدون تریامسینولون داخل زجاجیه‌ای

تزریق، در ماه اول بعد از RON نسبت به قبل از عمل بهبود یافت ولی پس از آن، تا ماه ششم پس از عمل، کاهش یافت و سپس تا ۱۲ ماه ثابت ماند. در گروه با تزریق نیز، دید بیماران در ماه اول نسبت به قبل از عمل افزایش یافت و روند بهبود بینایی تا ماه ششم ادامه داشت و سپس در ماه ۱۲ نسبت به ماه ۶ کاهش یافت ولی نسبت به دید قبل و یک ماه بعد از عمل، بهتر بود. بهبود دید ۳ خط یا بیش تر در ۱۴ چشم دیده شد (۶۰/۹ درصد).  
**نتیجه‌گیری:** همراه بودن تزریق داخل زجاجیه‌ای تریامسینولون با نوروتومی شعاعی در بیماران CRVO، سبب بهبود سریع تر بینایی می‌گردد.

• مجله چشم‌پزشکی بینا ۱۳۸۴؛ دوره ۱۱، شماره ۱: ۱۰۶-۱۰۰.

• پاسخ گو: دکتر مسعود سهیلیان (e-mail: masoud\_soheilian@yahoo.com)

- ۱- چشم‌پزشک- فلوشیپ زجاجیه و شبکیه- دانشگاه علوم پزشکی شهید بهشتی
  - ۲- پزشک عمومی- پژوهشگر- مرکز تحقیقات چشم
  - ۳- استاد- چشم‌پزشک - دانشگاه علوم پزشکی شهید بهشتی
- تهران- پاسداران- بوستان نهم- بیمارستان لبافی نژاد- مرکز تحقیقات چشم

تاریخ دریافت مقاله: ۲۸ دی ۱۳۸۳  
تاریخ تایید مقاله: ۱۰ اردیبهشت ۱۳۸۴

## مقدمه

انسداد سیاهرگ مرکزی شبکیه (CRVO)، بعد از رتینوپاتی دیابتی، دومین اختلال شایع عروقی شبکیه است که به طور جدی سبب کاهش بینایی می‌گردد. شایع‌ترین علت افت دید در این بیماران، ادم ناحیه ماکولاست<sup>۱،۲</sup>.

براساس یافته‌های مطالعه انسداد و سیاهرگ مرکزی شبکیه (CVOS)، میزان بروز نورگزایی عنبیه (INV) در گروه غیرایسکمیک ۱۰ درصد و در گروه ایسکمیک ۳۵ درصد است<sup>۳</sup>. گلوکوم نورگزایی (NVG) در ۸۵-۴۵ درصد بیماران ایسکمیک و در ۵ درصد بیماران غیرایسکمیک اتفاق می‌افتد. دید اولیه این بیماران، عامل مهم پیش‌بینی‌کننده برای نتیجه نهایی بینایی خواهد بود. در ۸۰ درصد بیماران با دید اولیه ۲۰/۲۰۰ یا کمتر، دید نهایی در ۸۰ درصد موارد کمتر از ۲۰/۲۰۰ خواهد بود<sup>۴</sup>.

در حال حاضر، تنها درمان ثابت‌شده CRVO، درمان با لیزر است<sup>۵</sup> که آن هم در مرحله حاد بیماری و در موارد افت شدید بینایی، اثری ندارد. طی سال‌های گذشته، درمان‌های بسیاری بررسی شده‌اند؛ از جمله ترومبولیتیک‌ها، کورتیکواستروئیدها، ایجاد شانت توسط لیزر و برداشتن غشای محدود کننده داخلی (ILM)<sup>۶</sup>. نوروتومی عصب بینایی نیز از درمان‌های جدید CRVO است که اساس آن، فرضیه جدیدی به نام سندرم کمپارتمان خروجی صلبیه (scleral outlet compartment syndrome)

است<sup>۷</sup>. از طرف دیگر، در سال‌های اخیر، تزریق داخل زجاجیه‌ای تریامسینولون (IVTA) نیز به ویژه در کاهش ادم ماکولا در CRVO توجه زیادی را به خود جلب کرده است. فرضیه‌هایی در مورد سازوکار اثر تریامسینولون وجود دارند؛ نظیر اثر ضدالتهابی<sup>۸،۹</sup>، مهار عامل رشد آندوتلیالی عروق (VEGF)<sup>۱۰</sup>، بهبود وضعیت انتشار<sup>۱۱</sup> و تثبیت سد خونی-شبکیه‌ای از طریق کاهش نفوذپذیری<sup>۱۲،۱۳</sup>.  
در این مطالعه، اثر همراهی تزریق IVTA با نوروتومی عصب بینایی در مبتلایان به CRVO بررسی شده است.

## روش پژوهش

در این کارآزمایی بالینی غیرتصادفی، ۲۳ بیمار دچار افت شدید دید (در حد شمارش انگشتان) ناشی از CRVO، وارد مطالعه شدند. همه بیماران تحت معاینات کامل چشم‌پزشکی شامل تعیین دید، بررسی فوندوس، آنژیوگرافی با فلورسین و OCT (optical coherent tomography) قرار گرفتند.  
بیماران مورد مطالعه همگی دارای علائم مشخص CRVO شامل کاهش دید، خون‌ریزی منتشر شبکیه، ادم ناحیه ماکولا، محو شدن دیسک و نکروز شبکیه (cotton wool spots) و فقدان کاپ (cupless) بودند. زمان شروع CRVO نیز کمتر از ۳ ماه (۹۰ روز) بود.  
براساس آنژیوگرافی با فلورسین قبل از عمل، بیماران به دو

گروه ایسکمیک و غیرایسکمیک تقسیم شدند؛ یعنی بیماران دارای مناطق بدون خون‌رسانی مویرگی به وسعت حداقل ۱۰ برابر قطر دیسک، در گروه ایسکمیک و کم‌تر از آن در گروه غیرایسکمیک قرار گرفتند. موارد خون‌ریزی وسیع زجاجیه و شبکیه و عدم امکان ارزیابی مناطق بدون خون‌رسانی مویرگی، در گروه نامشخص قرار داده شدند.

همه بیماران توسط یک جراح عمل شدند. جراحی به روش ویتراکتومی کلاسیک سه‌راهی (تری‌پورت) انجام شد. بعد از ایجاد جداشدگی خلفی زجاجیه (PVD) در همه چشم‌ها، با استفاده از تیغه MVR و با توجه و مراقبت از نظر آسیب نزدن به عروق بزرگ و عدم ایجاد چرخش در تیغه، یک برش شعاعی در سمت نازال عصب ایجاد شد. سیزده بیمار نخست فقط تحت نوروتومی عصب بینایی قرار گرفتند و برای ۱۰ بیمار بعدی، ۴ mg تریامسینولون از طریق محل اسکروتومی اینفروتیمپورال تزریق گردید.

معاینات بعد از جراحی شامل سنجش بینایی با استفاده از تابلوی اسنلن، معاینات اسلیت‌لمپ، تونومتری، معاینات ته چشم، آنژیوگرافی با فلورسین و OCT بودند. همه بیماران یک روز، ۳ روز، یک هفته، یک ماه، ۳ ماه، ۶ ماه و ۱۲ ماه بعد از عمل تحت این معاینات قرار گرفتند.

ارزیابی دید قبل و بعد از عمل توسط یک نفر و براساس تابلوی اسنلن انجام شد که جهت انجام محاسبات آماری به لوگمار (LogMAR) تبدیل گردید. مقایسه بین دو گروه با و بدون تزریق، از نظر بهترین دید بعد از عمل، زمان رسیدن به بهترین دید ثابت، حدت بینایی در ماه‌های ۱، ۳، ۶ و ۱۲ انجام شد. میزان  $P < 0.05$  با اهمیت در نظر گرفته شد. برای مقایسه میانگین‌های داده‌های کمی قبل و بعد از درمان در هر گروه از آزمون t زوج و بین دو گروه از آزمون t مستقل و برای مقایسه فراوانی‌های بین دو گروه از آزمون مربع کای یا دقیق فیشر استفاده شد. مقایسه زمان رسیدن به بهترین دید بین دو گروه، به وسیله آزمون کاپلان مایر (Kaplan Meier) انجام شد.

زمان متوسط CRVO قبل از جراحی در کل  $46.5 \pm 28.6$  روز (۳ تا ۹۰ روز) بود که در گروه بدون تزریق  $34.5 \pm 24.2$  روز (۳ تا ۹۰ روز) و در گروه با تزریق  $59.7 \pm 28.3$  روز (۸-۹۰ روز) بود ( $P=0.14$ ).

عمل جراحی نوروتومی در هر ۲۳ بیمار، با موفقیت انجام شد و عارضه‌ای نظیر خون‌ریزی شدید زجاجیه یا شبکیه در خلال عمل یا بعد از عمل روی نداد. متوسط دید قبل از عمل در گروه بدون تزریق  $1.41 \pm 0.43$  لوگمار ( $20/500$ ) با دامنه  $0.6-2.3$  لوگمار (معادل  $20/80$  تا  $20/4000$ ) بود که هفته اول بعد از عمل به  $1.2 \pm 0.54$  لوگمار ( $20/300$ ) با دامنه  $0.3-2.3$  لوگمار (معادل  $20/40$  تا  $20/4000$ ) رسید ( $P=0.04$ ). متوسط دید قبل از عمل در گروه با تزریق  $1.54 \pm 0.27$  لوگمار ( $20/600$ ) با دامنه  $1.1-2$  لوگمار (معادل  $20/250$  تا  $20/2000$  اسنلن) بود که هفته اول بعد از عمل به  $1.03 \pm 0.3$  لوگمار ( $20/200$ ) با دامنه  $0.7-1.7$  لوگمار (معادل  $20/100$  تا  $30/1000$  اسنلن) رسید ( $P=0.04$ ).

دید بیماران در گروه بدون تزریق در ماه اول بعد از RON نسبت به قبل از عمل بهبود یافت ولی پس از آن تا ماه ششم پس از عمل کاهش یافت و سپس تا ماه ۱۲ ثابت ماند ولی دید نهایی در ماه ۱۲ پایین‌تر از قبل از عمل بود. دید بیماران در گروه با تزریق نیز در ماه اول نسبت به قبل از عمل افزایش یافت و روند بهبود بینایی تا ماه ششم ادامه داشت اما در ماه ۱۲

معاینات بعد از جراحی شامل سنجش بینایی با استفاده از تابلوی اسنلن، معاینات اسلیت‌لمپ، تونومتری، معاینات ته چشم، آنژیوگرافی با فلورسین و OCT بودند. همه بیماران یک روز، ۳ روز، یک هفته، یک ماه، ۳ ماه، ۶ ماه و ۱۲ ماه بعد از عمل تحت این معاینات قرار گرفتند.

ارزیابی دید قبل و بعد از عمل توسط یک نفر و براساس تابلوی اسنلن انجام شد که جهت انجام محاسبات آماری به لوگمار (LogMAR) تبدیل گردید. مقایسه بین دو گروه با و بدون تزریق، از نظر بهترین دید بعد از عمل، زمان رسیدن به بهترین دید ثابت، حدت بینایی در ماه‌های ۱، ۳، ۶ و ۱۲ انجام شد. میزان  $P < 0.05$  با اهمیت در نظر گرفته شد. برای مقایسه میانگین‌های داده‌های کمی قبل و بعد از درمان در هر گروه از آزمون t زوج و بین دو گروه از آزمون t مستقل و برای مقایسه فراوانی‌های بین دو گروه از آزمون مربع کای یا دقیق فیشر استفاده شد. مقایسه زمان رسیدن به بهترین دید بین دو گروه، به وسیله آزمون کاپلان مایر (Kaplan Meier) انجام شد.

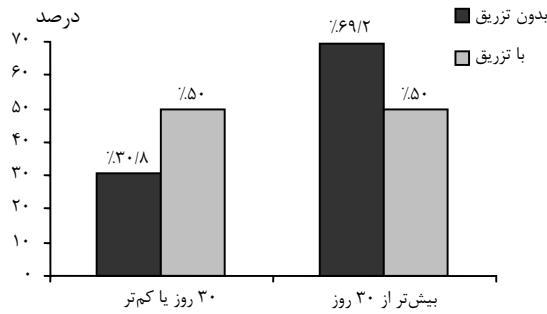
معاینات بعد از جراحی شامل سنجش بینایی با استفاده از تابلوی اسنلن، معاینات اسلیت‌لمپ، تونومتری، معاینات ته چشم، آنژیوگرافی با فلورسین و OCT بودند. همه بیماران یک روز، ۳ روز، یک هفته، یک ماه، ۳ ماه، ۶ ماه و ۱۲ ماه بعد از عمل تحت این معاینات قرار گرفتند.

ارزیابی دید قبل و بعد از عمل توسط یک نفر و براساس تابلوی اسنلن انجام شد که جهت انجام محاسبات آماری به لوگمار (LogMAR) تبدیل گردید. مقایسه بین دو گروه با و بدون تزریق، از نظر بهترین دید بعد از عمل، زمان رسیدن به بهترین دید ثابت، حدت بینایی در ماه‌های ۱، ۳، ۶ و ۱۲ انجام شد. میزان  $P < 0.05$  با اهمیت در نظر گرفته شد. برای مقایسه میانگین‌های داده‌های کمی قبل و بعد از درمان در هر گروه از آزمون t زوج و بین دو گروه از آزمون t مستقل و برای مقایسه فراوانی‌های بین دو گروه از آزمون مربع کای یا دقیق فیشر استفاده شد. مقایسه زمان رسیدن به بهترین دید بین دو گروه، به وسیله آزمون کاپلان مایر (Kaplan Meier) انجام شد.

#### یافته‌ها

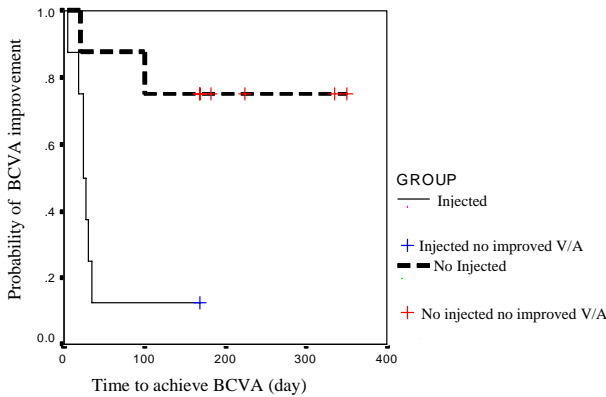
بیماران شامل ۱۶ مرد (۶۹/۶ درصد) و ۷ زن (۳۰/۴ درصد) بودند که در گروه بدون تزریق، ۱۰ مرد و ۳ زن و در گروه با تزریق، ۶ مرد و ۴ زن وجود داشتند. سن متوسط بیماران

روز به بهترین دید دست یافتند؛ حال آن که در گروه با تزریق، ۵۰ درصد موارد طی این مدت به بهترین دید دست یافتند (نمودار ۲). ( $P=0.08$ )



نمودار ۲- فراوانی چشم‌ها براساس زمان رسیدن به بهترین دید اصلاح‌شده ثابت به تفکیک گروه‌ها

زمان رسیدن به بهترین دید اصلاح‌شده با توجه به تحلیل آماری کاپلان مایر در دو گروه، اختلاف قابل توجهی داشت و در نهایت، دو گروه از نظر بهترین دید بعد از یک سال، اختلاف معنی‌داری داشتند ( $P=0.02$ ).



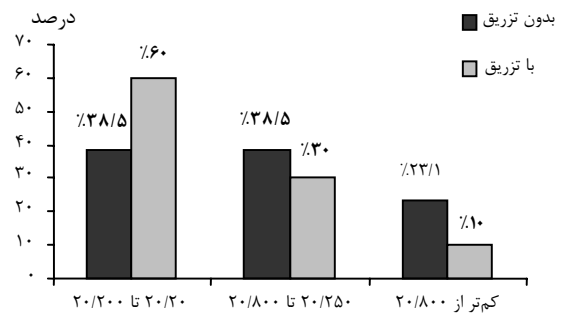
نمودار ۳- مقایسه کلی زمان رسیدن به بهترین دید اصلاح‌شده در هر دو گروه بر اساس تحلیل آماری کاپلان‌مایر

نسبت به ماه ۶ کاهش یافت ولی نسبت به دید قبل و یک ماه پس از عمل، تفاوتی نداشت. میانگین دید بیماران در ماه‌های ۳، ۶ و ۱۲، در گروه با تزریق نسبت به گروه دیگر، به طور معنی‌داری بهتر بود (جدول ۱).

جدول ۱- مقایسه تغییرات دید بیماران بر حسب LogMAR (اسلن) در طول مدت پی‌گیری به تفکیک گروه‌ها

مراحل	بدون تزریق	با تزریق	میزان P
اولیه	۱,۴۱±۰,۴۳ (۲۰/۵۰۰)	۱,۵۴±۰,۲۷ (۲۰/۶۰۰)	۰,۵۴
هفته اول	۱,۲±۰,۵۴ (۲۰/۳۰۰)	۱,۰۳±۰,۳ (۲۰/۲۵۰)	۰,۳۹
ماه اول	۱,۳۳±۰,۴۸ (۲۰/۴۰۰)	۱,۳۷±۰,۳۲ (۲۰/۵۰۰)	۰,۸۲
ماه سوم	۱,۴۲±۰,۴۶ (۲۰/۵۰۰)	۱,۰۱±۰,۳۳ (۲۰/۲۵۰)	۰,۰۷
ماه ششم	۱,۵۴±۰,۵۱ (۲۰/۶۰۰)	۱,۱±۰,۳۱ (۲۰/۱۶۰)	۰,۰۳
ماه دوازدهم	۱,۵۶±۰,۶۳ (۲۰/۶۰۰)	۱,۰۹±۰,۳۷ (۲۰/۲۵۰)	۰,۰۴

فراوانی بیماران براساس دید نهایی در نمودار (۱) ارایه شده است و مشاهده می‌گردد که فراوانی دید نهایی ۲۰/۲۰ تا ۲۰/۲۰۰ در گروه با تزریق (۶۰ درصد) بیش‌تر از گروه بدون تزریق (۳۸/۵ درصد) بوده است ( $P=0.03$ ).



نمودار ۱- مقایسه فراوانی بیماران براساس دید نهایی به تفکیک گروه‌ها

حدت بینایی در ۱۴ چشم (۶۰/۹ درصد) به میزان ۳ خط یا بیش‌تر بهبود یافت. زمان رسیدن به بهترین دید به طور متوسط ۳۹±۲۶ روز بود. این زمان در گروه بدون تزریق، ۶۰,۵±۵۵,۸ روز و در گروه با تزریق، ۲۹,۵±۲۳,۳ روز بود ( $P<0.001$ ). در گروه بدون تزریق، ۳۰/۸ درصد موارد ظرف ۳۰

### بحث

CRVO اختلال عروقی به نسبت شایعی است که اغلب افراد سنین ۵۰ تا ۷۰ سال (متوسط ۶۱ سال) را گرفتار می‌کند<sup>۱۴</sup>. سبب‌شناسی و پاتوژنز آن مشخص نشده ولی ارتباط بین فشار

فرضیه‌های مطرح در مورد سازوکار اثر تریامسینولون عبارتند از اثر ضد التهابی<sup>۸،۹</sup> مهار VEGF<sup>۱۰</sup>، بهبود در انتشار و پایداری سد خونی- شبکه‌ای از طریق کاهش نفوذپذیری عروق<sup>۱۱،۱۲</sup>. فارماکوکینتیک IVTA پس از تجویز، به فاکتیک بودن یا نبودن چشم و به سابقه ویتراکتومی بیمار نیز بستگی دارد<sup>۳۰</sup>. مطالعه Beer و همکاران<sup>۳۱</sup> نشان داد که نیمه‌عمر IVTA در چشم ویتراکتومی‌نشده انسان،  $18.7 \pm 5.7$  روز است در حالی که برای چشم‌های ویتراکتومی‌شده  $3/2$  روز می‌باشد. به علاوه، حذف کامل دارو برای بیماران ویتراکتومی‌نشده تا  $93 \pm 28$  روز به طول می‌انجامد.

با فرض این که دارو حداقل برای ۲ نیمه‌عمر موثر باشد؛ ممکن است درمان مجدد در چشم‌های ویتراکتومی‌شده پس از ۶ روز یا در چشم‌های ویتراکتومی‌نشده پس از ۳۸ روز انجام شود<sup>۳۰</sup>. این اثر در مطالعه ما که بیماران ویتراکتومی‌شده بودند؛ به وضوح خود را نشان داد و بیماران یک هفته پس از تزریق، به بهبود بینایی دست یافتند. از آن‌جا که IVTA در چشم ویتراکتومی‌شده، نیمه‌عمر کمی دارد؛ فقط سرعت رسیدن به دید ثابت (plateau) افزایش می‌یابد و در طولانی‌مدت، در بقای دید اثری ندارد<sup>۳۰</sup>.

در این مطالعه، اثرات سینرژیستی IVTA و نوروتومی عصب بینایی در بیماران مبتلا به CRVO بررسی گردید و دیده شد که ترکیب IVTA با RON سبب افزایش موفقیت درمانی و رسیدن سریع‌تر به بهترین دید می‌شود ولی بقای حدت بینایی با توجه به تحلیل آماری کاپلان مایر، در دو گروه اختلاف قابل توجهی نداشت و در نهایت دو گروه از نظر بهترین دید بعد از یک سال، اختلاف معنی‌داری نداشتند ( $P=0.108$ ) (نمودار ۳).

طبق بررسی McCuen<sup>۳۲</sup> تزریق یک میلی‌گرم تریامسینولون خالص در چشم‌های خرگوش و بررسی ۳ ماهه آن‌ها، هیچ‌گونه عارضه‌ای را در معاینه بالینی، بررسی با میکروسکوپ الکترونی و الکترورتینوگرافی نشان نداد.

در مطالعه Bashshur و همکاران<sup>۳۳</sup> برای بررسی تزریق IVTA در درمان ادم ماکولا در بیماران CRVO غیرایسکمیک، ۶۰ درصد از بیماران درمان‌شده دارای دید نهایی  $20/40$  یا بهتر بودند؛ در حالی که در گروه شاهد، فقط ۲۰ درصد بهبود بینایی دیده شد ( $P=0.1$ ). در ۷۵ درصد از بیماران درمان‌شده، ادم ماکولا از نظر بالینی کاملاً برطرف شده بود. این رقم در گروه

خون بالا و گلوکوم با CRVO مشخص گردیده است. مطالعات هیستوپاتولوژیک چشم‌های تخلیه‌شده به دلیل عوارض CRVO، نشانگر ترومبوز در حد صفحه غربالی (لامینا کریبروزا) است<sup>۱۵</sup>. شرح حال و پیش‌آگهی بیماران CRVO، توسط CVOS<sup>۱</sup> بررسی شد و مشخص گردید که نتایج بینایی، بیش از همه، توسط دید اولیه بیمار مشخص می‌شوند. یعنی در بیمارانی که دید اولیه ضعیف (کم‌تر از  $20/200$ ) دارند (ایسکمیک یا غیرایسکمیک)؛ ۸۰ درصد احتمال دارد که دید نهایی هم کم‌تر از  $20/200$  باشد و در چشم‌هایی که دید اولیه بین  $20/50$  تا  $20/200$  دارند؛ ۱۹ درصد بهبود بینایی، ۴۴ درصد عدم بهبود و ۳۷ درصد دید نهایی کم‌تر از  $20/200$  خواهند داشت.

درمان مشخصی برای CRVO وجود ندارد. ادم ماکولا که توسط CVOS<sup>۱</sup> گزارش شده است؛ در برخی بیماران به لیزر درمانی شطرنجی (grid) پاسخ می‌دهد. ایجاد آناستوموز کوریورتینال توسط لیزر با شدت بالا، در یک سوم چشم‌ها موجب بهبود بالینی می‌گردد<sup>۱۶</sup>. البته این روش با عوارض فراوانی نظیر خون‌ریزی شبکیه فیروزه، جداشدگی کششی شبکیه، خون‌ریزی زجاجیه و نورگ‌زایی مشیمیه همراه است.

منظور از سندرم کمپارتمان، وضعیتی است که فشار در یک فضای بسته، سبب ایسکمی بافتی و اختلال عملکردی عضو شود. منظور از خروجی صلبیه (scleral outlet)، فضایی است که دورتادورش را حلقه صلبیه‌ای دربر گرفته است و شامل صفحه غربالی، سرخرگ مرکزی شبکیه (CRA)، سیاهرگ مرکزی شبکیه (CRV) و عصب بینایی است. در سندرم کمپارتمان، وجود فشار سبب آسیب CRA، CRV و یا فشرده شدن عصب بینایی می‌شود و فشار بر روی CRV، سبب CRVO می‌گردد. آزاد کردن این فشار از طریق نوروتومی عصب بینایی، سبب افزایش فضا برای CRV و افزایش جریان خون سیاهرگی می‌شود<sup>۷</sup>.

از طرف دیگر، تزریق IVTA هم روزه‌روز افزایش یافته است. اندیکاسیون‌های آن شامل درمان  $17/18$  CNV<sup>۱۷</sup>، رتینوپاتی دیابتی پرولیفراتیو<sup>۱۹</sup>، تانزکتازی جنب فووآبی ایدیوپاتیک<sup>۲۰</sup>، ادم ماکولای ناشی از دیابت<sup>۲۱،۲۲</sup>، CRVO<sup>۲۳،۲۴</sup>، یووویت<sup>۲۵-۲۷</sup> و سودوفاکی<sup>۲۸،۲۹</sup> می‌باشند. گرچه اطلاعات چندانی در مورد اثرات واقعی تریامسینولون، سازوکار اثر فارماکوکینتیک و ایمنی این دارو در دست نیست ولی بر پایه مطالعات OCT دیده شده است که بعد از تزریق IVTA، ادم ماکولا بهبود می‌یابد<sup>۲۵</sup>.

بینایی ۳ خط یا بیش‌تر، ۵۵ درصد بود (مشابه نتایج این مطالعه) و چشم‌هایی که تزریق IVTA همراه با نوروتومی عصب بینایی داشتند؛ دید بعد از عمل بهتری نسبت به گروه دیگر به دست آوردند (برخلاف نتایج این مطالعه).

در مطالعه ما متوسط دید بعد از عمل در گروه بدون تزریق، ۲۰/۳۲۰ و در گروه با تزریق، ۲۰/۲۰۰ بود که اختلاف از نظر آماری معنی‌دار نبود ولی زمان رسیدن به بهترین دید در گروه بدون تزریق، ۴۸±۲۸ روز و در گروه با تزریق، ۲۲±۱۳ روز بود ( $P < 0.05$ ).

از مشکلات این مطالعه می‌توان به تعداد کم نمونه‌ها و عدم تخصیص تصادفی نمونه‌ها اشاره نمود.

درمان‌نشده، تنها ۲۵ درصد بود ( $P = 0.001$ ).  
در مطالعه Ip و همکاران<sup>۳۴</sup> با تزریق IVTA برای درمان ادم ماکولا همراه با CRVO، هر ۵ بیماری که مبتلا به CRVO غیرایسکمیک بودند؛ از نظر آناتومیک پاسخ دادند و ۴ نفر از این ۵ بیمار، بهبود بینایی قابل توجهی داشتند ( $P = 0.003$ ). با این که همه بیماران دچار CRVO ایسکمیک (۸ نفر)، پاسخ آناتومیک دادند ولی میزان تغییرات بینایی به بزرگی موارد دارای CRVO غیرایسکمیک نبود. هیچ‌کدام از ۸ بیمار دچار CRVO ایسکمیک، بینایی خود را از دست ندادند.

مطابق بررسی‌های Williams<sup>۳۵</sup> متوسط دید ۲۰/۶۰۰ قبل از عمل به ۲۰/۱۸۰ در آخرین ارزیابی رسید و فراوانی بهبود

#### منابع

- 1- The Central Vein Occlusion Study Group. Baseline and early natural history report: The Central Vein Occlusion Study. *Arch Ophthalmol* 1993;111:1087-1095.
- 2- The Central Vein Occlusion Study Group. Normal history and clinical management of central retinal vein occlusion. *Arch Ophthalmol* 1997;115:486-491.
- 3- The Eye Case-Control Study Group. Risk factors for central retinal vein occlusion. *Arch Ophthalmol* 1996;114:454-554.
- 4- Rath EZ, Frank RN, Shin DH, Kim C. Risk factors for retinal vein occlusion: a case controlled study. *Ophthalmology* 1992;99:509-514.
- 5- The Central Vein Occlusion Study Group. Evaluation of grid pattern photocoagulation for macular edema in central vein occlusion. *Ophthalmology* 1995;102:1425-1433.
- 6- Arciniegas A. Treatment of the occlusion of the central retinal vein by section of the posterior ring. *Ann Ophthalmol* 1984;16:1081-1086.
- 7- Opermcak EM, Bruce RA, Lomeo MD, Ridenour CD, Letson AD, Rehmar AJ. Radial optic neurotomy for central retinal vein occlusion: a retrospective pilot study of 11 consecutive cases. *Retina* 2001;21:408-415.
- 8- Floman N, Zor U. Mechanism of steroid action in ocular inflammation: inhibition of prostaglandin production. *Invest Ophthalmol* 1977;16:69-73.
- 9- Ishibashi T, Miki K, Sorgente N, Patterson R, Ryan SJ. Effects of intravitreal administration of steroids on experimental subretinal neovascularization in the subhuman primate. *Arch Ophthalmol* 1985;103:708-711.
- 10- Bandi N, Kompella UB. Budesonide reduces vascular endothelial growth factor secretion and expression in airway (Calu-1) and alveolar (A-549) epithelial cells. *Eur J Pharmacol* 2001;425:109-116.
- 11- Sze PY, Iqbal Z. Glucocorticoid action on depolarization dependent calcium influx in brain synaptosomes. *Neuroendocrinology* 1994;59:457-465.
- 12- Wilson CA, Berkowiz BA, Sato Y. Treatment with intravitreal steroid reduces blood-retinal barrier breakdown due to retinal photocoagulation. *Arch Ophthalmol* 1992;110:1155-1159.
- 13- Penfold PL, Wen L, Madigan MC, King NJ, Provis JM. Modulation of permeability and adhesion molecule expression by human choroidal endothelial cells. *Invest Ophthalmol Vis Sci* 2002;43:3152-3160.
- 14- Hayreh SS, Zimmerman MB, Podhajsky P. Incidence of various types of retinal vein occlusion and their recurrence and demographic characteristic. *Am J Ophthalmol* 1994;117:429-441.
- 15- Green WR, Chan CC, Hutchins GM, Terry JM. Central retinal vein occlusion: a prospective histopathology study of 29 eyes in 28 cases. *Trans Am Ophthalmol Soc* 1981;79:371-422.
- 16- McAllister IL, Douglas JP, Constable IJ, Yu Dy. Laser induced chorioretinal anastomosis for non-ischemic central retinal vein occlusion:

- evaluation of the complications and their risk factors. *Am J Ophthalmol* 1998;126:219-229.
- 17- Danis RP, Ciulla TA, Pratt LM, Anliker W. Intravitreal triamcinolone acetonide in oxidative age-related macular degeneration. *Retina* 2000;20:244-250.
- 18- Gilies MC, Simpson JM, Luo W. A randomized clinical trial of a single dose of intravitreal triamcinolone acetonide for neovascular age-related degeneration: One- year results. *Arch Ophthalmol* 2003;121:667-673.
- 19- Jonas JB, Hayler JK, Sofker A, Panda-Jonas S. Intravitreal injection of crystalline cortisone as adjunctive treatment of proliferative diabetic retinopathy. *Am J Ophthalmol* 2001;131:468-471.
- 20- Alldredge CD, Garretson BR. Intravitreal triamcinolone for the treatment of idiopathic juxtafoveal telangiectasis. *Retina* 2003;23:113-116.
- 21- Jonas JB, Sofker A. Intraocular injection of crystalline cortisone as adjunctive treatment of diabetic macular edema. *Am J Ophthalmol* 2001;132:425-427.
- 22- Martidis A, Duker JS, Greenberg PB. Intravitreal triamcinolone for refractory diabetic macular edema. *Ophthalmology* 2002;109:920-927.
- 23- Greenberg PB, Martidis A, Rogers AH, Duker JS, Reichel E. Intravitreal triamcinolone acetonide for macular edema due to central retinal vein occlusion. *Br J Ophthalmol* 2002;86:247-248(Letter).
- 24- Ip MS, Kumar KS. Intravitreal triamcinolone acetonide as treatment for macular edema for central retinal vein occlusion. *Arch Ophthalmol* 2002;120:1217-1219.
- 25- Antcliff RJ, Spalton DJ, Stanford MR. Intravitreal triamcinolone for uveitic cystoid macular edema: an optical coherence tomography study. *Ophthalmology* 2001;108:765-772.
- 26- Martidis A, Duker JS, Puliatito CA. Intravitreal triamcinolone for refractory cystoid macular edema secondary to birdshot retinochoroidopathy. *Arch Ophthalmol* 2001;119:1380-1383.
- 27- Young S, Larkin G, Branley M, Lightman S. Safety and efficacy of intravitreal triamcinolone for cystoid macular edema in uveitis. *Clin Experiment Ophthalmol* 2001;29:2-6.
- 28- Conway MD, Canakis C, Livir-Rallatos C, Peyman GA. Intravitreal triamcinolone for cystoid macular edema. *J Cataract Refract Surg* 2003;29:27-33.
- 29- Benhamou N, Massin P, Haouchine B. Intravitreal triamcinolone for cystoid macular edema. *Am J Ophthalmol* 2003;135:246-249.
- 30- Peyman GA, Moshfeghi DM. Intravitreal triamcinolone acetonide, editorial. *Retina* 2004;24:488-490.
- 31- Beer PM, Bakri SJ, Singh RJ. Intraocular concentration and pharmacokinetics of triamcinolone acetonide after a single intravitreal injection. *Ophthalmology* 2003;110:681-686.
- 32- McCuen BW II, Bessler M, Tano Y, Chandler D, Machermer R. The lack of toxicity of intravitreally administered triamcinolone acetonide. *Am J Ophthalmol* 1981;91:785-788.
- 33- Bashshur ZF, Ma'luf RN, Allam S, Jurdi FA, Haddad RS, Nouredin B. Intravitreal triamcinolone for the management of macular edema due to nonischemic central retinal vein occlusion. *Arch Ophthalmol* 2004;122:1137-1140.
- 34- Ip MS, Gottlieb JL, Kahana A, Scott IU, Altaweel MM, Blodi BA, et al. Intravitreal triamcinolone for the treatment of macular edema associated with central retinal vein occlusion. *Arch Ophthalmol* 2004;122:1131-1136.
- 35- Williams GA. Combined radial optic neurotomy and intravitreal triamcinolone for central Retinal vein occlusion. 22th Meeting of American Society of Retinal Specialist. Sandiego-CA, Aug 16-20, 2004.