

Automated Lamellar Therapeutic Keratoplasty for Surgical Treatment of Keratoconus

Javadi MA, MD; Zabihi Yeganeh HR, MD; Rahmati Kamel M, MD; Jafarnejadi A, MD; Anisian A, MD

Purpose: To evaluate the visual and refractive outcomes of automated lamellar therapeutic keratoplasty (ALTK) in patients with keratoconus.

Methods: In this prospective noncomparative clinical trial, ALTK was performed in 14 eyes of 14 patients with moderate to severe keratoconus. All patients were spectacle and contact lens intolerant. Uncorrected visual acuity (UCVA), best corrected visual acuity (BCVA), spherical equivalent refraction (SE), and refractive, keratometric and topographic astigmatism were evaluated preoperatively and at one, three, and six months postoperatively and also at least 2 months after complete suture removal. Minimum duration of follow up was 8 months.

Results: The study included 9 male and 5 female subjects with mean age of 26.2 ± 5.5 years (18-36 years). Mean UCVA was 1.2 ± 0.16 LogMAR (20/300) preoperatively and 0.55 ± 0.2 LogMAR (20/70) at the last visit. ($P < 0.001$) Mean BCVA was 0.8 ± 0.2 LogMAR (20/120) preoperatively and reached 0.34 ± 0.15 LogMAR (20/40) at the last visit. ($P < 0.001$) Mean SE was -6.0 ± 2.4 diopter preoperatively and -2.6 ± 2.0 diopter at last visit. ($P < 0.001$) BCVA $\geq 20/40$ was achieved in 64.3% of the cases and refractive astigmatism was within 4 diopter in 57% of the subjects at last visit.

Conclusion: Although ALTK can be used for lamellar keratoplasty in patients with keratoconus, high post-op astigmatism is the major drawback.

Key Words: lamellar keratoplasty, microkeratome, keratoconus

- Bina J Ophthalmol 2006; 11 (4): 439-447.

نتایج پیوند لایه‌ای خودکار قرنیه در درمان جراحی قوز قرنیه

دکتر محمدعلی جوادی^۱، دکتر حمیدرضا ذبیحی یگانه^۲، دکتر محسن رحمتی کامل^۳، دکتر عباسعلی جعفرنژادی^۴ و دکتر آرش انیسیان^۵

چکیده

هدف: ارزیابی نتایج بینایی و فرکتیو پیوند لایه‌ای خودکار قرنیه (ALTK) با میکروکراتوم در بیماران مبتلا به قوز قرنیه.
روش پژوهش: تحقیق به روش کارآزمایی بالینی از نوع مقایسه قبل و بعد بر روی ۱۴ چشم مبتلا به قوز قرنیه متوسط تا پیشرفته در ۱۴ بیمار نیازمند عمل جراحی، انجام شد. به وسیله میکروکراتوم، لایه‌ای از قرنیه گیرنده به ضخامت ۲۵۰ میکرون و لنتیکولی از قرنیه دهنده با ضخامت ۳۵۰ میکرون و با اندازه ۰/۲۵ میلی‌متر کم‌تر از قرنیه دهنده برداشته شد و سپس با ۱۶ بخیه جداگانه با نایلون ۰-۱۰ به قرنیه گیرنده دوخته شد. اندازه‌های معادل کروی عیب انکساری (SE)، فرکشن، دید بدون اصلاح (UCVA)، بهترین دید اصلاح‌شده (BCVA) و میزان آستیگماتیسم در ۱، ۳ و ۶ ماه بعد از عمل و حداقل ۲ ماه پس از کشیده شدن کامل بخیه‌ها مورد ارزیابی قرار گرفتند. حداقل مدت پی‌گیری بیماران ۸ ماه بود.
یافته‌ها: بیماران شامل ۹ مرد و ۵ زن با میانگین سنی 26.2 ± 5.5 سال (۱۸-۳۶ سال) بودند. میانگین UCVA قبل از عمل 1.2 ± 0.16 (معادل ۲۰/۳۰۰) و در آخرین معاینه 0.55 ± 0.2 (معادل ۲۰/۷۰) بود ($P < 0.001$). میانگین BCVA قبل از عمل 0.8 ± 0.2 (معادل ۲۰/۱۲۰) و در آخرین معاینه 0.34 ± 0.15 (معادل ۲۰/۴۰) بود

($P < 0.001$). میانگین SE قبل از عمل $6 \pm 2/4$ - دیوپتر و در آخرین معاینه $2 \pm 2/6$ - دیوپتر بود ($P < 0.001$). در آخرین معاینه، BCVA بیماران در $64/3$ درصد موارد $20/40$ یا بهتر بود و 57 درصد بیماران، آستیگماتیسم رفرکتیو در محدوده 4 دیوپتر داشتند.

نتیجه گیری: گرچه ALTK به لحاظ نظری، با ایجاد سطح فاصل صاف و یکنواخت بین قرنیه دهنده و گیرنده، روش کارآمدی در درمان قوز قرنیه به نظر می رسد ولی با ایجاد آستیگماتیسم بالای بعد از عمل، هنوز روش ایده آلی به حساب نمی آید و نیاز به مطالعات بیشتر و تکمیل تکنیک دارد تا نتایج آن به حد روش های متداول موجود برسد.

• مجله چشم پزشکی بینا ۱۳۸۵؛ دوره ۱۱، شماره ۴: ۴۴۷-۴۳۹.

• پاسخ گو: دکتر محمدعلی جوادی (e-mail: ma_javadi@yahoo.com)

۱- استاد- چشم پزشکی- دانشگاه علوم پزشکی شهید بهشتی

۲- چشم پزشکی- مرکز چشم پزشکی نگاه

۳- فلوشیپ قرنیه- دانشگاه علوم پزشکی شهید بهشتی

۴- پزشک عمومی- پژوهشگر- مرکز تحقیقات چشم- دانشگاه علوم پزشکی شهید بهشتی

تهران- پاسداران- بوستان نهم- بیمارستان لبافی نژاد- مرکز تحقیقات چشم

• این مقاله به صورت پوستر در دهمین کنگره زمستانی ESCRS در Monte Carlo موناکو در سال ۲۰۰۶ ارائه شده است.

تاریخ دریافت مقاله: ۲۱ شهریور ۱۳۸۴

تاریخ تایید مقاله: ۵ تیر ۱۳۸۵

مقدمه

قوز قرنیه یک ناهنجاری اکتاتیک غیرالتهابی و پیش رونده قرنیه است که شیوع آن بین $230-50$ در صد هزار نفر تخمین زده می شود.^۱ این ناهنجاری می تواند باعث ایجاد نزدیک بینی شدید و آستیگماتیسم نامنظم گردد که جز در مراحل اولیه، به وسیله عینک قابل اصلاح نمی باشند. استفاده از لنزهای تماسی، خط اول درمان در این بیماران است ولی با پیشرفت بیماری، استفاده از آن ها به دلیل عدم برقراری تماس مناسب بین لنز و سطح قرنیه، مقدور نخواهد بود.^۲

امروزه در بیمارانی که استفاده از لنزهای تماسی برای آن ها به علت شدت بیماری، عدم تحمل بیمار و هم چنین اسکار قرنیه مقدور نیست؛ به طور رایج از عمل پیوند نفوذی قرنیه (PKP) استفاده می شود.^۳ مطالعات متعددی نشان داده اند که PKP در مبتلایان به قوز قرنیه، به نتایج رضایت بخشی از نظر دید نهایی و عیب انکساری بعد از عمل منجر می گردد و لذا این روش جراحی به عنوان یک روش استاندارد در درمان قوز قرنیه پذیرفته شده است.^۴ پس زدن پیوند به رغم پیشرفت در درمان آن، هم چنان علت عمده شکست PKP می باشد.^۵

برای حل مشکل فوق و حفظ اندوتلیوم گیرنده، روش های مختلف پیوند لایه ای قرنیه (LKP: lamellar keratoplasty) به

کار گرفته شده اند.^{۶-۳۳} LKP، گرچه دارای مزایایی از جمله حفظ اندوتلیوم قرنیه بیمار، فقدان عوارض مربوط به باز کردن حفره چشم (open-sky surgery)، کاهش خطر پس زدن پیوند و هم چنین افزایش مقاومت زخم (superior wound strength) می باشد ولی طولانی بودن عمل، مشکل تکنیکی و نتایج درمانی ضعیف آن در مقایسه با PKP موجب شده است که این عمل جراحی به صورت روتین در بیماران مورد اجرا قرار نگیرد.^{۳۴-۳۶}

در روش مرسوم LKP (conventional LKP) ممکن است سطح فاصل (interface) صافی بین قرنیه بیمار و لایه پیوندی ایجاد نگردد.^{۱۵} لذا با توجه به مزایای LKP، جراحان بر آن شده اند که ضمن انجام اصلاحات لازم در زمینه تکنیک انجام آن، درمان بیماران را در موارد ممکن از PKP به LKP سوق دهند.^{۳۰}

از بین روش های LKP که تاکنون انجام شده اند؛ روش ALTK (automated lamellar therapeutic keratoplasty)، در موارد کدورت قرنیه، نتایج قابل قبولی داشته است.^{۳۷} ولی این روش در قوز قرنیه فقط در یک مطالعه توسط Busin و همکاران^{۳۸} و با استفاده از دستگاه میکروکراتوم طراحی شده توسط شرکت موریا (Moria) به کار گرفته شد. بر اساس مطالعه مزبور، نتایج مربوط به اصلاح بینایی و آستیگماتیسم بیماران بعد از ۲ سال پس از عمل جراحی، قابل ملاحظه بوده است.

دکتر محمدعلی جوادی- پیوند لایه‌ای خودکار قرنیه

با توجه به ساده و موثر بودن روش ALTK، مدت زمان کوتاه تا اصلاح بینایی، کاهش خطر پس زدن پیوند و هم‌چنین ایجاد سطح فاصل مناسب بین لایه پیوندی و بستر پیوند^{۳۸}، در مقاله حاضر بر آن شدیم تا نتایج و عوارض احتمالی ناشی از این روش جراحی را در بیماران مبتلا به قوز قرنیه متوسط تا شدید که کاندید عمل جراحی PKP بودند؛ مورد بررسی قرار دهیم.

روش پژوهش

تحقیق به روش کارآزمایی بالینی از نوع مقایسه قبل و بعد بر روی ۱۴ چشم مبتلا به قوز قرنیه از ۱۴ بیمار انجام شد. بیماران تحت عمل جراحی پیوند لایه‌ای توسط میکروکراتوم قرار گرفتند. معیارهای ورود بیماران عبارت بودند از محدوده سنی ۴۵-۱۵ سال، عدم تحمل لنز تماسی، میانگین کراتومتری بالای ۴۸ دیوپتر و ضخامت نازک‌ترین نقطه قرنیه بالاتر یا برابر ۳۸۰ میکرون. بیماران دارای سابقه هیدروپس، ورم ملتحمه بهاره (VKC) فعال، کدورتی که بیش از ۵۰ درصد استرومای قدامی قرنیه را گرفتار کرده باشد و بیماران دارای سابقه گلوکوم، آب‌مرورید، عمل جراحی چشمی و اسکار ملتحمه وارد مطالعه نشدند. افرادی که طی جراحی دچار عارضه شدند یا دوره پی‌گیری را کامل نکردند؛ از مطالعه خارج شدند.

قبل از عمل جراحی، دید بدون اصلاح (UCVA)، بهترین دید اصلاح‌شده (BCVA) و رفرکشن چشم‌ها تعیین شد و بیماران تحت کراتومتری با اورب‌اسکن (Orbscan) و توبوگرافی قرنیه قرار گرفتند. همه جراحی‌ها توسط یک جراح واحد (م-ع-ج) و تحت بی‌هوشی عمومی انجام شدند.

روش جراحی

ابتدا به وسیله میکروکراتوم، لایه‌ای به ضخامت ۲۵۰ میکرون و قطر ۸-۸/۵ میلی‌متر از سطح قرنیه بیمار برداشته شد. از قرنیه دهنده پیوند نیز پس از قرار دادن آن در اتاقک قدامی مصنوعی (ساخت شرکت موریبا)، به وسیله میکروکراتوم، لایه‌ای به ضخامت ۳۵۰ میکرون و قطر ۰/۲۵ میلی‌متر کم‌تر از قطر گیرنده برداشته شد. با کوچک‌تر گرفتن لنتیکول قرنیه دهنده نسبت به قرنیه گیرنده، بخیه‌ها با کشش بیش‌تری زده می‌شوند که در نتیجه منجر به کم‌شیب شدن قوز قرنیه در گیرنده خواهد شد. لایه پیوندی توسط ۱۶ بخیه جداگانه و به

وسیله نخ نایلون ۱۰-۰، به قرنیه گیرنده دوخته شد. در پایان عمل، ۲۰ mg جنتامایسین و ۴ mg بتامتازون به صورت زیرملتحمه‌ای تزریق گردید. داروهای مصرفی بعد از عمل شامل قطره سولفاستامید ۱۰ درصد (هر ۶ ساعت به مدت یک هفته)، قطره بتامتازون (هر ۶ ساعت به مدت ۲ هفته و سپس کاهش تدریجی و قطع آن در عرض ۶ تا ۸ هفته) و اشک مصنوعی (هر ۶ ساعت یک قطره به مدت ۴ ماه) بودند. کشیدن بخیه‌ها از ماه سوم به صورت انتخابی، بر اساس کراتومتری و توبوگرافی شروع می‌شدند؛ به طوری که در پایان ماه ششم، همه بخیه‌ها کشیده می‌شدند.

بیماران در روزهای اول، دوم و سوم، هفته‌های اول و دوم، ماه اول، دوم، سوم و ششم و حداقل ۲ ماه پس از برداشتن کامل بخیه‌ها معاینه شدند. بررسی‌های وضعیت انکساری قرنیه و چشم که از ماه اول بعد از عمل انجام می‌شدند؛ شامل اندازه‌گیری دید (با و بدون اصلاح)، رفرکشن، کراتومتری و توبوگرافی بودند. وضعیت انکساری چشم، حداقل ۲ ماه پس از برداشتن کامل بخیه‌ها مورد ارزیابی قرار گرفت.

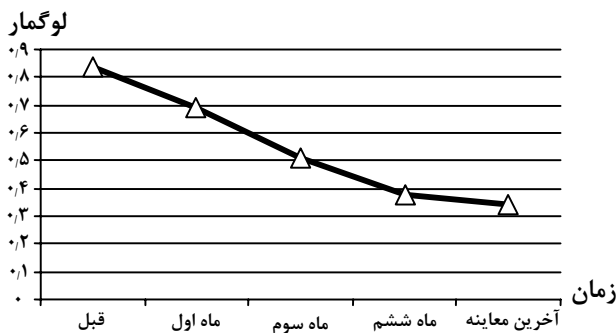
یافته‌ها

مطالعه بر روی ۹ مرد و ۵ زن با میانگین سنی ۲۶/۲±۵/۵ سال (۱۸ تا ۳۶ سال) انجام شد (در یک مورد، قرنیه گیرنده حین برداشتن با میکروکراتوم، سوراخ گردید که از مطالعه خارج شد). سه بیمار سابقه VKC داشتند. میانگین ضخامت نازک‌ترین نقطه قرنیه ۴۳۴/۴±۳۴/۴ میکرون (۳۸۱ تا ۴۸۲ میکرون) و میانگین مدت پی‌گیری ۹/۴±۱/۷ ماه (۸-۱۲ ماه) بود.

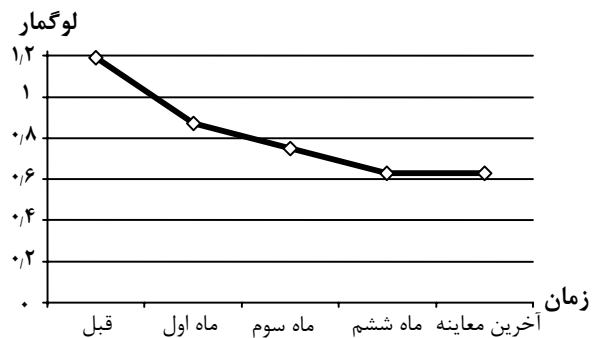
نتایج بینایی و رفرکتیو قبل از عمل و آخرین معاینه بیماران در جدول (۱) و نمودارهای (۱ و ۲) آورده شده‌اند. میانگین UCVA قبل از عمل ۱/۲±۰/۱۶ لوگمار (معادل ۲۰/۳۰۰) بود که در آخرین معاینه به ۰/۵۵±۰/۲ (معادل ۲۰/۷۰) رسید (P<۰/۰۰۱). UCVA در ۹ بیمار (۶۴/۳ درصد) در آخرین معاینه ۲۰/۸۰ یا بهتر بود. میانگین BCVA قبل از عمل ۰/۸±۰/۲ لوگمار (معادل ۲۰/۱۲۵) و در آخرین معاینه ۰/۳۴±۰/۱۵ لوگمار (معادل ۲۰/۴۰) بود (P<۰/۰۰۱) و ۹ بیمار (۶۴/۳ درصد) در آخرین معاینه، BCVA برابر ۲۰/۴۰ یا بهتر داشتند.

جدول ۱- یافته‌های بینایی و رفتاری قبل و بعد از عمل بیماران

شماره	جنس	سن (سال)	دید اصلاح‌نشده		معادل کروی رفتاری (دیوپتر)		دید اصلاح‌شده		مدت پی‌گیری (ماه)
			قبل از عمل	آخرین معاینه	قبل از عمل	آخرین معاینه	قبل از عمل	آخرین معاینه	
۱	مرد	۲۴	۲۰/۴۰۰	۲۰/۱۲۰	-۹٫۲۵	-۱٫۰	۲۰/۲۰۰	۲۰/۳۰	۹
۲	مرد	۲۹	۲۰/۳۰۰	۲۰/۶۰	-۶٫۰	۰	۲۰/۸۰	۲۰/۴۰	۱۲
۳	زن	۲۷	۲۰/۳۰۰	۲۰/۱۲۰	-۴٫۵	-۶٫۵	۲۰/۲۰۰	۲۰/۵۰	۱۲
۴	زن	۲۳	۲۰/۳۰۰	۲۰/۸۰	-۶٫۵	-۰٫۲۵	۲/۱۲۰	۲۰/۳۰	۱۲
۵	زن	۲۱	۲۰/۳۰۰	۲۰/۲۰۰	-۵٫۵	-۵٫۵	۲۰/۲۰۰	۲۰/۵۰	۸
۶	مرد	۳۷	۲۰/۲۰۰	۲۰/۱۲۰	-۳٫۰	-۱٫۰	۲۰/۱۶۰	۲۰/۸۰	۸
۷	مرد	۳۶	۲۰/۴۰۰	۲۰/۲۰۰	-۱۲٫۰	-۳٫۲۵	۲۰/۱۶۰	۲۰/۳۰	۹
۸	مرد	۲۳	۲۰/۱۶۰	۲۰/۶۰	-۵٫۰	-۰٫۵	۲۰/۶۰	۲۰/۵۰	۹
۹	زن	۲۵	۲۰/۴۰۰	۲۰/۸۰	-۴٫۵	-۳٫۵	۲۰/۲۰۰	۲۰/۸۰	۸
۱۰	مرد	۳۱	۲۰/۲۰۰	۲۰/۶۰	-۶٫۰	-۲٫۰	۲۰/۱۶۰	۲۰/۴۰	۹
۱۱	مرد	۲۲	۲۰/۴۰۰	۲۰/۴۰	-۴٫۵	-۳٫۵	۲۰/۲۰۰	۲۰/۳۰	۸
۱۲	زن	۲۷	۲۰/۲۰۰	۲۰/۶۰	-۳٫۵	-۲٫۵	۲۰/۱۶۰	۲۰/۴۰	۸
۱۳	مرد	۲۴	۲۰/۶۰۰	۲۰/۸۰	-۷٫۵	-۴٫۰	۲۰/۱۶۰	۲۰/۴۰	۸
۱۴	مرد	۱۸	۲۰/۴۰۰	۲۰/۸۰	-۵٫۵	-۲٫۲۵	۲۰/۵۰	۲۰/۲۵	۱۲



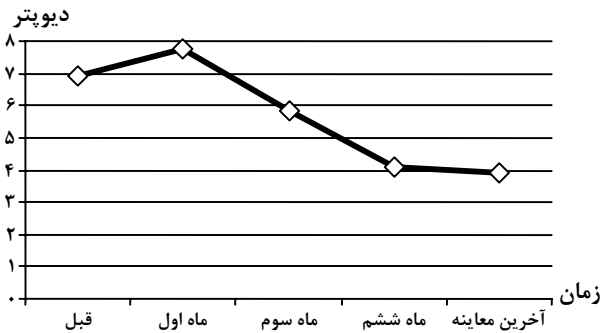نمودار ۲- روند تغییرات میانگین دید اصلاح‌شده بیماران از قبل از عمل تا آخرین پی‌گیری



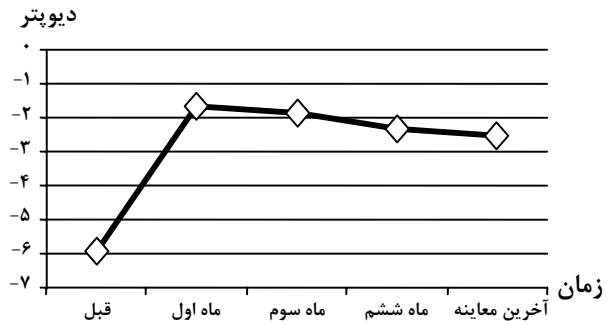نمودار ۱- روند تغییرات میانگین دید اصلاح‌نشده بیماران از قبل از عمل تا آخرین پی‌گیری

قبل از عمل $۵/۶ \pm ۱/۵$ دیوپتر بود که در آخرین معاینه به $۳/۶ \pm ۱/۹$ دیوپتر کاهش یافت ($P < ۰/۰۰۷$). در آخرین معاینه، ۸ چشم (۵۷/۱ درصد) دارای آستیگماتیسم در محدوده ۴ دیوپتر و ۶ چشم (۴۲/۹ درصد) دارای آستیگماتیسم بیش از ۴ دیوپتر بودند. میانگین SimK قبل از عمل $۵۲/۳ \pm ۳/۶$ دیوپتر و در آخرین معاینه $۴۴/۳ \pm ۲/۴$ دیوپتر بود ($P < ۰/۰۰۱$).

معادل کروی رفتاری (SE) قبل از عمل $۲/۴ \pm ۶$ دیوپتر و در آخرین معاینه $۲ \pm ۲/۶$ دیوپتر بود ($P < ۰/۰۰۱$) (نمودار ۳). میانگین SE در ۳ ماه بعد از عمل $۱/۹ \pm ۲/۳$ دیوپتر بود که ۶ ماه بعد از عمل به $۲ \pm ۲/۳$ دیوپتر افزایش یافت ($P < ۰/۰۰۱$). نتایج آستیگماتیسم قبل از عمل و آخرین معاینه، در جدول (۲) و نمودار (۴) ارائه شده‌اند. میانگین آستیگماتیسم رفتاری



نمودار ۴- روند تغییرات میانگین آستیگماتیسم توپوگرافیک بیماران از قبل از عمل تا آخرین پی‌گیری



نمودار ۳- روند تغییرات میانگین معادل کروی بیماران از قبل از عمل تا آخرین پی‌گیری

جدول ۲- یافته‌های آستیگماتیسم قبل و بعد از عمل بیماران بر حسب دیوپتر

شماره	آستیگماتیسم رفرکتیو		آستیگماتیسم کراتومتریکی		آستیگماتیسم توپوگرافیک	
	قبل از عمل	آخرین معاینه	قبل از عمل	آخرین معاینه	قبل از عمل	آخرین معاینه
۱	۲/۵	۴/۰	۲/۰	۴/۷۵	۲/۳	۴/۷
۲	۵/۰	۲/۰	۴/۵	۲/۷۵	۴/۵	۳/۲
۳	۶/۰	۵/۰	۷/۰	۳/۵	۹/۰	۳/۷
۴	۶/۰	۵/۰	۵/۵	۵/۵	۶/۰	۴/۰
۵	۵/۵	۶/۰	۵/۵	۷/۲۵	۵/۳	۶/۵
۶	۶/۰	۶/۰	۱۳/۰	۶/۰	۱۳/۰	۵/۶
۷	۶/۰	۶/۰	۷/۰	۵/۵	۷/۳	۵/۵
۸	۷/۰	۱/۰	۷/۰	۱/۵	۹/۶	۱/۲
۹	۵/۰	۲/۷۵	۸/۰	۳/۰	۸/۴	۲/۶
۱۰	۷/۰	۲/۰	۷/۰	۲/۰	۷/۴	۱/۸
۱۱	۸/۰	۲/۷۵	۸/۰	۳/۰	۸/۴	۲/۸
۱۲	۵/۵	۲/۵	۵/۵	۳/۰	۶/۲	۲/۷
۱۳	۶/۰	۴/۰	۷/۵	۴/۰	۶/۴	۴/۲
۱۴	۳/۰	۴/۵	۳/۰	۳/۵	۲/۹	۵/۱
میانگین (انحراف معیار)	۵/۶ (۱/۵)	۳/۸ (۱/۷)	۶/۵ (۲/۶)	۳/۶ (۱/۶)	۶/۹ (۲/۸)	۳/۹ (۱/۵)

موارد دوطرفه است و اغلب مبتلایان نیاز به جراحی دوطرفه دارند^{۴۲}. به نظر بسیاری از جراحان قرنیه، PKP هم‌چنان درمان نهایی و اصلی قوز قرنیه است که موفقیت آن در مبتلایان به قوز قرنیه بیش از ۹۰ درصد می‌باشد اما مهم‌ترین خطری که قرنیه پیوندشده را تهدید می‌کند؛ واکنش ایمنی علیه آن است که در ۲۰ درصد بیماران رخ می‌دهد و در ۸۵ درصد موارد به صورت دفع اندوتلیومی پیوند می‌باشد^{۴۳-۴۵}. به‌علاوه، شواهد نشان می‌دهند که خطر پس زدن پیوند در چشم دوم بیش‌تر می‌شود.

دو بیمار بعد از عمل دچار چروک‌خوردگی (wrinkling) بستر پیوند شدند که در یک مورد بعد از ۴ ماه خودبه‌خود بهبود یافت. دو بیمار نیز دچار کدورت خفیف تا متوسط زیر اپی‌تلیومی مرکز قرنیه شدند.

بحث

قوز قرنیه شایع‌ترین علت پیوند قرنیه در ایران و بسیاری از کشورهای جهان است^{۳۹-۴۱}. این بیماری در بیش از ۹۰ درصد

بدتر بود که ۲ سال بعد از عمل، UCVA در ۱۸/۴ درصد بیماران ۲۰/۲۰ یا بهتر بود. BCVA برابر ۲۰/۴۰ یا بهتر، بعد از ۶ ماه، یک سال و ۲ سال، به ترتیب در ۸۶ درصد، ۸۸ درصد و ۹۴ درصد بیماران به دست آمد. میانگین SE قبل از عمل $۵/۱۶ \pm ۴/۲۵$ - دیوپتر بود که ۶ ماه و یک سال بعد از عمل، به ترتیب به $۳/۴۷ \pm ۲/۲۸$ - دیوپتر و $۳/۸۶ \pm ۳/۱۴$ - دیوپتر کاهش پیدا کرد. میزان آستیگماتیسم رفرکتیو در مقاطع ۶ ماه، یک سال و ۲ سال بعد از عمل، به ترتیب در ۷۸ درصد، ۸۶ درصد و ۹۰ درصد بیماران در محدوده ۴ دیوپتر بود. میانگین SimK نیز قبل از عمل $۵۴/۵ \pm ۶/۹$ دیوپتر بود که بعد از ۲ سال به $۴۸/۲ \pm ۳/۵$ دیوپتر کاهش پیدا کرد.

Caporossi و همکاران^{۱۲} با هدف ارزیابی پیوند لایه‌ای عمیق به روش Melles با اختلاف اندازه قرنیه $۰/۲۵$ میلی‌متر (دهنده $۸/۲۵$ و گیرنده ۸ میلی‌متر) در درمان مبتلایان به قوز قرنیه، با پی‌گیری ۱۴ ماهه، بر روی ۹ چشم از ۹ بیمار مطالعه کردند. میانگین BCVA قبل از عمل در این بیماران $۲۰/۱۰۰$ بود که ۶ ماه بعد از برداشتن بخیه‌ها به $۲۰/۳۰$ افزایش پیدا کرد. میانگین آستیگماتیسم توپوگرافیک نیز یک ماه بعد از برداشتن بخیه‌ها $۲/۸ \pm ۱/۴$ دیوپتر بود. میانگین SimK قبل از عمل ۵۴ ± ۵ دیوپتر بود که در آخرین معاینه به ۴۶ ± ۲ دیوپتر کاهش یافت.

Anwar و Teichmann^{۱۱} با هدف ارزیابی پیوند لایه‌ای عمیق به روش حباب بزرگ (big-bubble) در درمان بیماران مبتلا به قوز قرنیه، با پی‌گیری ۶ ماهه، ۱۸۱ چشم را مورد بررسی قرار دادند. BCVA بعد از ۶ ماه در ۸۹ درصد بیماران $۲۰/۴۰$ یا بهتر بود و متوسط آستیگماتیسم کراتومتریک $۳/۲۵$ دیوپتر بود.

Anwar و Amayem^۹ با هدف ارزیابی پیوند لایه‌ای عمیق با استفاده از مایع در درمان قوز قرنیه، با پی‌گیری یک ساله، بر روی ۲۶ چشم از ۲۵ بیمار دریافتند که BCVA برابر $۲۰/۴۰$ یا بهتر بعد از ۶ و ۱۲ ماه، به ترتیب در $۸۷/۵$ درصد و $۹۵/۸$ درصد از بیماران مشاهده شد. میزان آستیگماتیسم رفرکتیو، یک سال بعد از عمل، در همه بیماران در محدوده ۴ دیوپتر بود.

استفاده از میکروکراتوم در انجام LKP به طور قابل ملاحظه‌ای سبب کاهش زمان جراحی می‌شود و روش کار با آن ساده است و تکرارپذیری (reproducibility) برش در این روش نسبتاً خوب است. استفاده از میکروکراتوم سبب ایجاد سطح

با توجه به معایب PKP و مزایای پیوند لایه‌ای قرنیه، بسیاری از جراحان بر آن شده‌اند تا به روش‌های مختلف، کیفیت سطح فاصل را در پیوند لایه‌ای قرنیه بهبود بخشند تا رسیدن به BCVA نهایی در حد PKP امکان‌پذیر گردد. روش‌های جراحی به کار گرفته‌شده شامل پیوند لایه‌ای عمیق (DLK) با استفاده از تزریق هوا^{۱۱} یا مایع^۹ و یا به وسیله اسپاچولای نیمه‌نوک‌تیز (semi sharp)^{۱۲}، در جداسازی استروما از غشای دسمه و نیز استفاده از لیزر اگزایمر^{۳۳} و میکروکراتوم^{۲۹-۳۱} جهت آماده‌سازی بستر پیوند بوده‌اند.

پیوند لایه‌ای قرنیه به وسیله میکروکراتوم، اولین بار توسط Barraquer^{۲۹} در سال ۱۹۷۲ انجام شد. ALTK یک روش جدید پیوند لایه‌ای قرنیه است که معایب LKP را ندارد. در ALTK، از یک میکروکراتوم خودکار برای ایجاد یک برش نیم‌ضخامتی (partial-thickness) از سطح قدامی قرنیه دهنده و گیرنده استفاده می‌شود. کنترل جراح در قطر و ضخامت برش، با انتخاب سرهای مختلفی از میکروکراتوم و حلقه‌های مختلفی از ساکشن، امکان‌پذیر است. نتایج این روش در درمان جراحی قوز قرنیه برای اولین بار توسط Busin و همکاران^{۳۸} در سال ۲۰۰۵ در ۵۰ بیمار منتشر شده است.

در مطالعه حاضر، UCVA در همه بیماران، قبل از عمل $۲۰/۲۰۰$ یا کم‌تر بود ولی در آخرین معاینه، در هیچ بیماری کم‌تر از $۲۰/۲۰۰$ نبود و در $۶۴/۳$ درصد آن‌ها $۲۰/۸۰$ یا بهتر بود. BCVA نیز قبل از عمل در همه بیماران $۲۰/۵۰$ یا کم‌تر بود ولی در آخرین معاینه، در $۶۴/۳$ درصد موارد به $۲۰/۴۰$ یا بهتر افزایش یافت. میانگین SE قبل از عمل $۶ \pm ۲/۳۶$ - دیوپتر بود که در آخرین معاینه به $۲/۶ \pm ۲$ - دیوپتر کاهش یافت. میانگین آستیگماتیسم رفرکتیو قبل از عمل $۵/۶ \pm ۱/۵$ دیوپتر بود که در آخرین معاینه به $۳/۶ \pm ۱/۹$ دیوپتر کاهش پیدا کرد و ۵۷ درصد بیماران آستیگماتیسم رفرکتیو در محدود ۴ دیوپتر داشتند. میانگین SimK قبل از عمل $۵۲/۳ \pm ۳/۶$ دیوپتر بود که در آخرین معاینه به $۴۴/۳ \pm ۲/۴$ دیوپتر کاهش پیدا کرد.

Busin و همکاران^{۳۸} نتایج درمانی ALTK را در ۵۰ بیمار مبتلا به قوز قرنیه با اختلاف اندازه قرنیه $۰/۵$ میلی‌متر (دهنده $۸/۵$ میلی‌متر و گیرنده ۹ میلی‌متر) مورد بررسی قرار دادند. در همه بیماران مورد بررسی آن‌ها، UCVA قبل از عمل $۲۰/۲۰۰$ یا

به اندازه دلخواه بستر پیوند و لنتیکول قرنیه پیوندی دست یافت ولی بستر پیوند و لنتیکول قرنیه دهنده، هیچ‌گاه از نظر شکل، کاملاً مشابه نخواهند بود که این عاملی در بروز آستیگماتیسم بعد از عمل و تا حدی آستیگماتیسم نامنظم می‌باشد.

در مطالعه قبلی ما که با هدف ارزیابی نتایج پیوند نفوذی قرنیه در درمان بیماران مبتلا به قوز قرنیه و با میانگین پی‌گیری حدود ۳ ساله بر روی ۱۶۴ چشم از ۱۶۴ بیمار انجام شد؛ میانگین BCVA بعد از عمل 0.11 ± 0.14 (معادل ۲۰/۲۵) و میانگین آستیگماتیسم نیز 3.4 ± 1.8 دیوپتر بود^{۴۵}. بنابراین بر اساس شواهد موجود، نتایج BCVA نهایی در روش ALTK قابل مقایسه با نتایج پیوند نفوذی قرنیه و یا پیوند لایه‌ای عمیق قرنیه نمی‌باشد و به نظر می‌رسد که روش ALTK در درمان قوز قرنیه، نیاز به بررسی بیشتر و اصلاح تکنیک داشته باشد تا نتایج آن در حد سایر روش‌ها مثل پیوند لایه‌ای عمیق و پیوند نفوذی قرنیه بهبود یابد.

فاصل کاملاً صاف و یکنواخت می‌شود و لذا مشکلاتی که در روش مرسوم در رابطه با سطح فاصل وجود داشتند؛ دیگر روی نخواهند داد ولی مشکل عمده این روش، آستیگماتیسم نامنظم و بالا می‌باشد؛ به طوری که در مطالعه حاضر، ۴۳ درصد بیماران و در مطالعه Busin^{۳۸}، ۱۰ درصد بیماران آستیگماتیسم بالای ۴ دیوپتر داشتند. هم‌چنین در مطالعه حاضر در سه مورد (۲۱ درصد) میزان آستیگماتیسم در آخرین معاینه نسبت به قبل از عمل افزایش یافت (جدول ۲). علت تفاوت نتایج آستیگماتیسم بعد از عمل در مطالعه حاضر با مطالعه Busin می‌تواند مربوط به تفاوت مدت پی‌گیری بیماران و اختلاف در اندازه قرنیه گیرنده و دهنده در دو مطالعه و یا ناشی از استفاده از برش شل‌کننده (relaxing incision) جهت کاهش آستیگماتیسم بالا در ۶ مورد (۱۲ درصد) از بیماران در مطالعه Busin باشد.

اگرچه با استفاده از میکروکراتوم و تنظیم دستگاه، می‌توان

منابع

- Rabinowitz YS. Keratoconus surgery. *Ophthalmology* 1998;45:297-319.
- Melles GRJ, Remeijer L, Geerards AJM, Beekhuis WH. The future of lamellar keratoplasty. *Curr Opin Ophthalmol* 1999;10:253-259.
- Colin J, Velou S. Current surgical options for keratoconus. *J Cataract Refract Surg* 2003;29:379-386.
- Brierly SC, Izquierdo L Jr, Mannis MJ. Penetrating keratoplasty for keratoconus. *Cornea* 2000;19:329-332.
- Doyle SJ, Harper C, Marcyniuk B, Ridgway AEA. Prediction of refractive outcome in penetrating keratoplasty for keratoconus. *Cornea* 1996;15:441-445.
- Silbiger JS, Cohen EJ, Laibson PR. The rate of visual recovery after penetrating keratoplasty for keratoconus. *CLAO* 1996;22:266-269.
- Aggarwal RK. Deep lamellar keratoplasty an alternative to penetrating keratoplasty. *Br J Ophthalmol* 1997;81:178-169.
- Anwar M, Technique in lamellar keratoplasty. *Trans Ophthalmol Soc UK* 1974;94:163-171.
- Amayem AF, Anwar M. Fluid lamellar keratoplasty in keratoconus. *Ophthalmology* 2000;107:76-80.
- Coombes AGA, Kirwan JF, Rostron CK. Deep lamellar keratoplasty with lyophilized tissue in the management of keratoconus. *Br J Ophthalmol* 2001;85:788-691.
- Anwar M, Teichmann KD. Deep lamellar keratoplasty: surgical techniques for anterior lamellar keratoplasty with and without baring of descemet's membrane. *Cornea* 2002;21:374-383.
- Caporossi A, Licignano CSR, Balestrazzi CTA. Air-guided manual deep lamellar keratoplasty. *Eur J Ophthalmol* 2004;14:55-58.
- Wylegala E, Tranawska D, Dobrowolski D. Deep lamellar keratoplasty for various corneal lesions. *Eur J Ophthalmol* 2004;14:467-472.
- Panda A, Bageshwar LMS, Ray M, Singh JP, Kumar A. Deep lamellar keratoplasty versus penetrating keratoplasty for corneal lesions. *Cornea* 1999;18:172-175.
- Melles GRJ, Remeijer L, Geerards AJM, Beekhuis WH. The future of lamellar keratoplasty. *Curr Opin Ophthalmol* 1999;10:253-259.
- Jain S, Azar DT. New lamellar keratoplasty techniques: posterior keratoplasty and deep

- lamellar keratoplasty. *Curr Opin Ophthalmol* 2001;12:262-268.
- 17- Alio JL, Shah S, Barraquer C, Bilgihan K, Anwar M, Meles GRJ. New techniques in lamellar keratoplasty. *Curr Opin Ophthalmol* 2002;13:224-229.
- 18- Shimmura S. Component surgery of the cornea. *Cornea* 2004;23(Suppl.1):531-535.
- 19- Sugita J, Kondo J. Deep lamellar keratoplasty with complete removal of pathological stroma for vision improvement. *Br J Ophthalmol* 1997;81:184-188.
- 20- Balestrazzi E, Balestrazzi A, Mossa L, Balestrazzi A. Deep lamellar keratoplasty with trypan blue intrastromal staining. *J Cataract Refract Surg* 2002;28:929-931.
- 21- Manche EE, Holland GN, Maloney RK. Deep lamellar keratoplasty using viscoelastic dissection. *Arch Ophthalmol* 1999;117:1561-1565.
- 22- Melles GRJ, Remeijer L, Geerard AJM, Beekhuis WH. A quick surgical technique for deep, anterior lamellar keratoplasty using visco-dissection. *Cornea* 2000;19:427-432.
- 23- Shimmura S, Shimazaki J, Omoto M, Teruya A, Ishioka M, Tsubata K. Deep lamellar keratoplasty (DLKP) in keratoconus patients using viscoelastic viscoadaptive. *Cornea* 2005;24:178-181.
- 24- Archila A. Deep lamellar keratoplasty dissection of host tissue with intrastromal air injection. *Cornea* 1984-85;3:217-218.
- 25- Chau GK, Dilly SA, Sheard CE, Rostron CK. Deep lamellar keratoplasty on air with lyophilized tissue. *Br J Ophthalmol* 1992;76:646-650.
- 26- Anwar M, Teichmann KD. Big-bubble technique to bare descemetes membrane in anterior lamellar keratoplasty. *J Cataract Refract Surg* 2002;28:398-403.
- 27- Melles GRJ, Rietveld FJR, Beekhuis WH, Binder PS. A technique to visualize corneal incision and lamellar dissection depth during surgery. *Cornea* 1999;18:80-86.
- 28- Melles GRJ, Lander F, Rietveld FJR, Remeijer L, Beekhuis WH, Binder PS. A new surgical technique for deep stromal, anterior lamellar keratoplasty. *Br J Ophthalmol* 1999;83:327-333.
- 29- Barraquer JI. Lamellar keratoplasty (special techniques). *Ann Ophthalmol* 1972;4:437-469.
- 30- Azar DT, Jain S, Sambursky R. A new surgical techniques of microkeratome- assisted deep lamellar keratoplasty with a hinged flap. *Arch Ophthalmol* 2000;118:1112-1115.
- 31- Jimenez- Alfaro I, Perez-Santanja JJ, Telleria GG, Palaci JLB, Puy P. Therapeutic lamellar keratoplasty with an automated microkeratome. *J Cataract Refract Surg* 2001;27:1161-1165.
- 32- Bilgihan K, Ozdek SC, Sari A, Hasanreisoglu B. Microkeratome-assisted lamellar keratoplasty for keratoconus: Stromal sandwich. *J Cataract Refract Surg* 2003;29:1267-1272.
- 33- Burratto L, Belloni S, Valeri R. Excimer laser lamellar keratoplasty of augmented thickness for keratoconus. *J Refract Surg* 1998;14: 517-25.
- 34- Richard JM, Paton D and Gasset AR. A comparison of penetrating keratoplasty and lamellar keratoplasty in the surgical management of keratoconus. *Am J Ophthalmol* 1978;86:807-811.
- 35- Benson WH, Goosey CB, Prager TC and Goosey JD. Visual improvement as a function of time after lamellar keratoplasty for keratoconus. *Am J Ophthalmol* 1993;116:207-211.
- 36- Sain JS, Jain AK, Sukhija J, Saroha V. Indications and outcome of optical partial thickness lamellar keratoplasty. *Cornea* 2003;22:111-113.
- ۳۷- ذبیحی یگانه حمیدرضا، جوادی محمدعلی، یزدانی شاهین، برادران رفیعی علیرضا، یوردخانی حسین، کریمیان فرید. پیوند لایه‌ای قرنیه به وسیله میکروکراتوم. مجله چشم پزشکی ایران ۱۳۸۱؛ دوه ۱۵، شماره ۲۰: ۲۸-۳۲.
- 38- Busin M, Zambianch L, Arffa RC. Microkeratome assisted lamellar keratoplasty for the surgical treatment of keratoconus. *Ophthalmology* 2005;112:987-997.
- 39- Al-Yousuf N, Marrikakis I, Mavrikakis E, Daya SM. Penetrating keratoplasty: indication over a 10 year period. *Br J Ophthalmol* 2004;88:998-1001.
- 40- Al-Towerk: AE, Gonnahel S, Al-Rajhi A. Changing indications for corneal transplantation at the Kinghaled eye specialist hospital (1983-2003). *Cornea* 2004;23:584-588.

- ۴۱- رضایی کنوی مژگان، جوادی محمدعلی و ثناگو معصومه. علل پیوند نفوذی قرنیه در ایران طی سال‌های ۸۳-۱۳۷۳. مجله چشم‌پزشکی بینا ۱۳۸۴؛ دوره ۱۱، شماره ۲: ۲۴۳-۲۳۸.
- 42- Donshik PC, Cavanagh HD, Boruchoff SA, Dohlmen CH. Effect of bilateral and unilateral grafts on the incidence of rejection in keratoconus. *Am J Ophthalmol* 1976;87:823-826.
- 43- Buzard KA, Fundingsland BR. Corneal transplant for keratoconus: Result in early and late disease. *J Cataract Refract Surg* 1997;23:398-406.
- 44- Ing JI, Ing HH, Nelson LR, Hodge DD, Bourne WM. Ten-year postoperative results of penetrating keratoplasty. *Ophthalmology* 1998;105:185-1865.
- 45- Javadi MA, Fallahi Motlagh B, Jafarinasab MR, Rabbanikhah Z, Anissian A, Souri H, et al. Outcome of penetrating keratoplasty in keratoconus. *Cornea* 2005;24:941-946.