جهت تهیه فایل WORD این مقاله به سایت DaneshResan.com مراجعه نمایید و عنوان مقاله را جستجو کنید
بیش از ۲ میلیون مقاله فارسی در این سایت موجود میباشد

Amniotic Membrane Transplantation

Baradaran Rafiei AR, MD; Aghayan HR, MD; Arjmand B, MD; Javadi MA, MD; Barazandeh B, MD

The past decade has witnessed the revival of amniotic membrane transplantation (AMT) in ophthalmology. The importance of AMT is due to its ability to reduce scarring and inflammation and to enhance wound healing and epithelialization, and also its anti-microbial properties. Amniotic membrane has recently been used as a substrate for culturing limbal stem cells for transplantation. It has been used extensively in corneal disorders such as neurotrophic ulcers, persistent epithelial defects, shield ulcers, microbial keratitis, band keratopathy, bullous keratopathy, following photorefractive keratectomy, and chemical injury. It has also been used for ocular surface reconstruction in conjunctival pathologies such as following surgery for ocular surface squamous neoplasia, pterygium, and symblepharon. The purpose of this review article is to describe basic structure and features of amniotic membrane, the preparation process it for transplantation, and its clinical applications in ophthalmology.

- Bina J Ophthalmol 2006; 11 (4): 531-552.

پیوند پرده آمنیون برای بازسازی سطح چشم

دکتر علیرضا برادران رفیعی[1]، دکتر سیدحمیدرضا آقایان[2]، دکتر بابک ارجمند[2]، دکتر محمدعلی جوادی[3] و دکتر بهزاد برازنده [4]

چکیده

دهه گذشته، شاهد ظهور مجدد پیوند پرده آمنیون در چشم‌پزشکی بوده است. پرده آمنیون به دلیل توانش در کاستن از اسکار و آماس، تحریک ترمیم زخم و ترمیم اپی‌تلیوم و نیز به دلیل خواص ضد باکتریایی، دارای اهمیت است. به تازگی از پرده آمنیون به عنوان پایه‌ای برای کشت یاخته‌های بنیادی لیمبوس و پیوند آن به افراد نیازمند استفاده شده است. پیوند پرده آمنیون هم‌چنین به طور وسیعی در ضایعات قرنیه مانند زخم‌های نوروتروفیک، نقص‌های اپی‌تلیومی دایم (persistent epithelial defects)، زخم‌های سپری‌شکل (shield ulcers)، کراتوپاتی نواری (band keratopathy)، کراتوپاتی تاولی (bullous kratopathy)، کراتیت‌های میکروبی، به دنبال کراتکتومی فوتورفرکتیو، سوختگی‌های شیمیایی، بازسازی سطح چشم و نیز در پاتولوژی‌های ملتحمه مانند برداشتن اسکواموس‌سل‌کارسینومای (SCC) ملتحمه، ناخنک و اصلاح سیمبلفارون به کار می‌رود. در این مقاله به توصیف ساختمان پایه و ویژگی‌های پرده آمنیون، روش‌های فرآوری پرده آمنیون و کاربردهای بالینی پیوند آن در چشم‌پزشکی پرداخته شده است.

• مجله چشم‌پزشکی بینا ۱۳۸۵؛ دوره ۱۱، شماره ۴: ۵۵۲-۵۳۱.

• **پاسخ‌گو:** دکتر علیرضا برادران رفیعی (e-mail: alirbr@gmail.com)
۱- استادیار- چشم‌پزشک- دانشگاه علوم پزشکی شهید بهشتی
۲- پزشک عمومی- مرکز تحقیقات و بانک فرآورده‌های پیوندی ایران- دانشگاه علوم پزشکی تهران
۳- استاد- چشم‌پزشک- دانشگاه علوم پزشکی شهید بهشتی
۴- فلوشیپ قرنیه- دانشگاه علوم پزشکی شهید بهشتی
تهران- پاسداران- بوستان نهم- بیمارستان لبافی‌نژاد- مرکز تحقیقات چشم

تاریخ دریافت مقاله: ۵ تیر ۱۳۸۵
تاریخ تایید مقاله: ۵ تیر ۱۳۸۵

جهت تهیه فایل WORD این مقاله به سایت DaneshResan.com مراجعه نمایید و عنوان مقاله را جستجو کنید
بیش از ۲ میلیون مقاله فارسی در این سایت موجود میباشد

تاریخچه

اولین بار Davis در سال ۱۹۱۰، پرده‌های جنینی را برای پوشش محل پیوند و برداشت پوست به کار برد. Stern و Sabella در سال ۱۹۱۳ و به طور مستقل شروع به درمان سوختگی‌ها و زخم‌های سطحی پوست با استفاده از پرده آمنیون کردند. متعاقب آن، پیوند پرده‌های جنینی به طور وسیعی در درمان سوختگی‌ها، به عنوان پوشش جراحی (surgical dressings) و بازسازی حفره دهانی، مثانه، واژن و نیز در تمپانوپلاستی، آرتروپلاستی، امفالوسل و پیش‌گیری از چسبندگی‌ها در لگن و شکم به کار رفت[۱].

اولین کاربرد پرده آمنیون در چشم‌پزشکی، به سال ۱۹۴۰ برمی‌گردد. در آن زمان De Rötth از پرده‌های جنینی (شامل آمنیون و کوریون) به صورت تازه (fresh)، در درمان نقص‌های ملتحمه به عنوان پوشش استفاده کرد[۲]. Sorsby و Simmons به ترتیب در سال‌های ۱۹۴۶ و ۱۹۴۷پرده آمنیون انسانی خشک‌شده و فرآوری‌شده به روش‌های شیمیایی را برای سوختگی‌های شیمیایی چشم به کار بردند[۳].

به‌رغم گزارش‌های متعدد از موفقیت نسبی در درمان بیماری‌های چشم، کاربرد پرده آمنیون حدود ۵ دهه به فراموشی سپرده شد تا آن که Tseng و Kim[۴] با کاربرد پرده آمنیون انسانی غیرنگه‌داری‌شده در سرما (noncryopreserved) به عنوان زنوگرافت (xenograft) در چشم‌های خرگوش در سال ۱۹۹۵، پرده آمنیون را دوباره به دنیای چشم‌پزشکی معرفی کردند. شروع کار آن‌ها برپایه بیولوژی یاخته‌ای و با هدف حفظ خواص بیولوژیک پرده آمنیون با شیوه خاص نگه‌داری بود. ابتدا روش نگه‌داری در گلیسرول ۱۰۰ درصد به مدت یک هفته در دمای ۴ °c در مدل‌های حیوانی مورد استفاده قرار گرفت. سپس پرده آمنیون به روش نگه‌داری در دمای ۸۰- °C با گلیسرول ۵۰ درصد یا نگه‌داری در سرما (cryopreserved) ذخیره‌سازی شد.

از آن به بعد اصلاحات متعددی در روش‌های فرآوری بافت در طول سالیان ایجاد شده‌اند. اکنون ما معایب کاربرد بافت تازه شامل آمنیون و کوریون، بافت خشک‌شده که فاقد ویژگی‌های بیولوژیک بافتی آمنیون می‌باشد و پرده آمنیون انسانی غیرنگه‌داری‌شده در سرما را می‌دانیم. احتمالاً شیوه‌های ناقص در فرآوری بافتی که در اوایل سده بیستم به کار می‌رفتند؛ باعث نتایج بالینی غیر قابل قبول می‌شدند. موفقیت فعلی ممکن است مربوط به نگه‌داری پرده آمنیون انسانی در سرما باشد که باعث حفظ خواص فیزیولوژیک آن و از بین رفتن یاخته‌های اپی‌تلیومی آن می‌شود که نتیجه آن از بین رفتن ایمونوژنیسیته آن می‌شود.

ویژگی‌های منحصر به فرد پرده آمنیون باعث کاربرد گسترده آن در چشم‌پزشکی شده است. پس از مطالعات بالینی متعدد، مفید بودن استفاده از پرده آمنیون نگه‌داری‌شده در سرما، در بیماری‌های متعدد سطح چشم مشخص شد. نظر به نتایج چشم‌گیر و ارایه شیوه‌های مناسب جراحی توسط Tseng و همکاران، استفاده از پرده آمنیون در اعمال چشم‌پزشکی از سال ۱۹۹۵رونق گرفت[۶-۴]. در حال حاضر، روش نگه‌داری معرفی‌شده توسط این گروه، مقبول‌ترین روش در حفظ حداکثر خواص بیولوژیک این غشاست[۵].

جنین‌شناسی

به دنبال لانه‌گزینی بلاستوسیت در دیواره رحم و تکثیر سیتوتروفوبلاست‌ها و طی شدن مراحل مختلف و پیچیده در ساختمان بلاستوسیت و تشکیل دسیدوا؛ کوریون، دورتادور بلاستوسیت را احاطه می‌کند. کوریون در تمام سطح خود دارای پرزهایی است که پرزهای قسمت جفتی آن، به مرور تقویت می‌شوند و پرزهای قسمت مقابل و دور از جفت، تحلیل می‌روند و کوریون به دو قسمت کوریون پرزدار (chorion frondosum) و کوریون صاف (chorion laeve) تقسیم می‌شود. در همان مراحل ابتدایی لانه‌گزینی، فضایی بین توده یاخته‌ای رویان و تروفوبلاست‌ها به وجود می‌آید و یاخته‌های سطح داخلی تروفوبلاست‌ها که یاخته‌های آمنیوژنی نامیده می‌شوند؛ اپی‌تلیوم آمنیونی را می‌سازند. آمنیون در روز هفتم نمو رویان، قابل مشاهده می‌باشد (تصویر ۱)[۷].

در اواخر ماه سوم جنینی، حفره اگزوسلومی، کوریون صاف را از آمنیون جدا می‌سازد. این حفره، بعدها حفره کوریونی (chorionic cavity) نامیده خواهد شد. پس از آن، آمنیون و کوریون در تماس نزدیک با یکدیگر قرار می‌گیرند. به تدریج و با افزایش مایع آمنیوتیک، پرده آمنیون اتساع می‌یابد و به کوریون می‌چسبد؛ به گونه‌ای که حفره کوریونی به طور کامل محو می‌شود و این دو پرده (آمنیون و کوریون) متصل به یکدیگر،

جهت تهیه فایل WORD این مقاله به سایت DaneshResan.com مراجعه نمایید و عنوان مقاله را جستجو کنید
بیش از ۲ میلیون مقاله فارسی در این سایت موجود میباشد

حفره آمنیون و جنین را احاطه می‌کنند. البته این دو پرده هیچ‌گاه، حتا تا زمان تولد، از نظر بافتی به هم نمی‌پیوندند و قابل جدا کردن از هم می‌باشند (تصویر ۲)[۷].

آمنیون در زمان ترم، پرده‌ای سفت و سخت و در عین حال قابل انعطاف است. این پرده داخلی‌ترین پرده جنینی است و کل استحکام کششی پرده‌های جنینی را بر عهده دارد[۷].

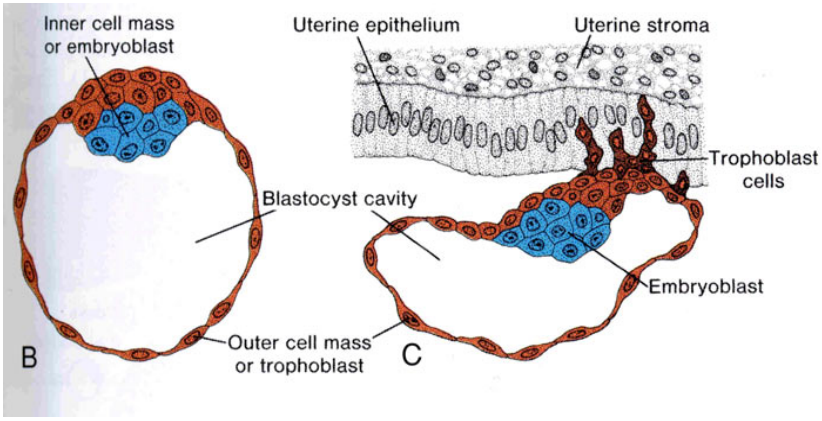

تصویر ۱- پرده‌های جنینی و جفت از توده یاخته‌ای بیرونی (رنگ قرمز) و جنین از توده یاخته‌ای داخلی (رنگ آبی) بلاستوسیست منشا می‌گیرند.

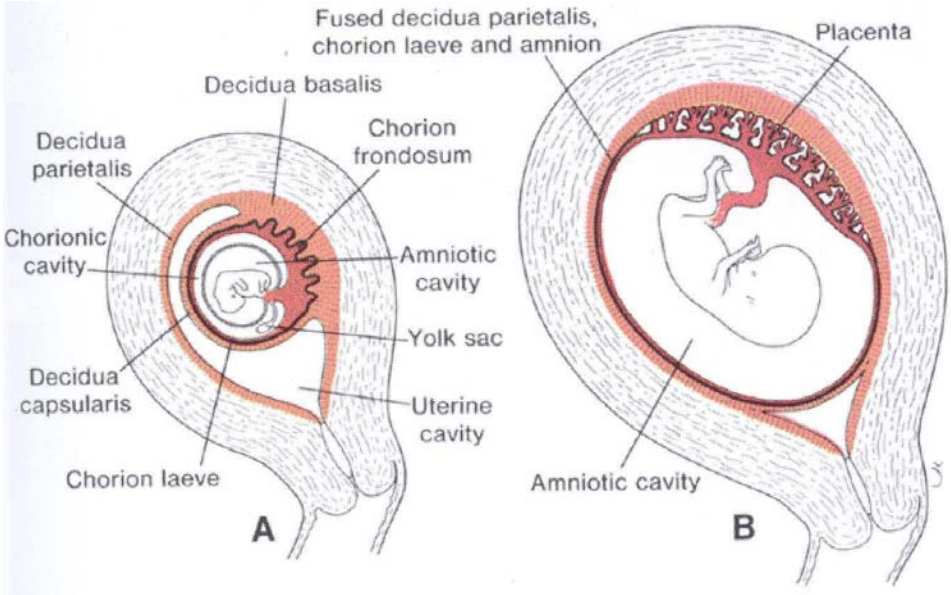

تصویر ۲- پرده آمنیون، داخلی‌ترین لایه پوشاننده جنین در حفره آمنیون است (A). پرده آمنیون و کوریون در اواخر سه ماهه اول بارداری به هم متصل می‌شوند و پرده جنینی را تشکیل دهند (B).

بافت‌شناسی و فیزیولوژی

Bourne در سال ۱۹۶۲ چند لایه مجزا را در پرده آمنیون توصیف نمود. لایه داخلی و مجاور مایع آمنیوتیک، لایه‌ای یکنواخت و منفرد است که از یاخته‌های اپی‌تلیومی مکعبی (cuboidal) تشکیل شده است و احتمالاً از اکتودرم رویانی منشا گرفته است. این اپی‌تلیوم، به صورت محکم به غشای پایه متصل است و غشای پایه نیز به لایه‌ای متراکم و بدون یاخته متشکل از کلاژن بینابینی I و III و V متصل می‌شود[۷].

یاخته‌های اپی‌تلیومی پرده آمنیون در سطح راسی (apical) خود دارای میکروویلی و در سمت قاعده‌ای (basal) دارای زوایدی هستند که به سمت غشای پایه گسترش یافته است. این زوایدی دارای اتصالات همی‌دسموزومی هستند که از

رشته‌های متعددی تشکیل شده‌اند. هسته آن‌ها بزرگ و نامنظم است که به نوبه خود دارای یک هسته بزرگ و هوموژن می‌باشد. اندامک‌های (organel) فراوان همراه با وزیکول‌های پینوسیتی متعدد در سیتوپلاسم آن‌ها دیده می‌شوند[۷].

ماهیت فراساختاری (ultrastructure) یاخته‌های آمنیونی نشان‌دهنده آن است که این اپی‌تلیوم، ترشح فعال دارد و علاوه بر نقش آن به عنوان یک لایه اپی‌تلیومی، حمل و نقل بین یاخته‌ای و داخل یاخته‌ای فراوانی در آن جریان دارد[۸]. توزیع زیرزنجیره‌های α در کلاژن نوع IV غشای پایه، مشابه ملتحمه و نه قرنیه است که نشان می‌دهد می‌توان از آن به عنوان جایگزین ملتحمه استفاده کرد[۹].

در خارج این لایه متراکم، یک ردیف یاخته‌های مزانشیمی شبیه فیبروبلاست وجود دارند که در زمان ترم پراکنده‌اند و احتمالاً از مزودرم صفحه رویانی مشتق می‌شوند. بالاخره خارجی‌ترین لایه آمنیون، منطقه اسفنجی (zona spongiosa) است که تقریباً بدون یاخته می‌باشد و در مجاورت کوریون صاف قرار دارد. آمنیون انسان، در مجموع فاقد یاخته‌های ماهیچه‌ای صاف، اعصاب، عروق لنفاوی و مهم‌تر از همه، فاقد عروق خونی است[۷] که پرده آمنیون را جهت کاربردهای ویژه، به خصوص در چشم‌پزشکی، منحصر به فرد می‌سازد (تصویر ۳).

استحکام اصلی پرده‌های جنینی بر عهده پرده آمنیون است. استحکام کششی پرده آمنیون، مربوط به لایه متراکم کلاژن‌های بینابینی I و III می‌باشد و کلاژن‌های V و VI کم‌تر نقش دارند. کلاژن I، کلاژن بینابینی اصلی در بافت‌هایی است که استحکام کششی زیادی دارند (نظیر استخوان‌ها و تاندون‌ها). در بافت‌های دیگر، کلاژن III را عامل منحصر به فرد تمامیت و استحکام بافت می‌دانند[۷].

در پرده آمنیون، الاستین به میزان کم وجود دارد؛ بنابراین قسمت اعظم انعطاف این پرده، در اثر وجود کلاژن III می‌باشد. ویژگی مهمی که کلاژن‌های بینابینی به پرده آمنیون داده‌اند؛ مقاومت در برابر عوامل تجزیه‌ای پرتئولیتیک است. کلاژن‌های بینابینی موجود در پرده آمنیون، در یاخته‌های متفاوتی ساخته می‌شوند؛ به طوری که ساخت انواع I و III، عمدتاً در یاخته‌های مزانشیمی صورت می‌گیرد ولی تولید پروتیین‌های غشای پایه پرده آمنیون مانند کلاژن IV، فیبرونکتین و لامینین، عمدتاً بر عهده یاخته‌های اپی‌تلیوم است. بدین ترتیب، پرده آمنیون چیزی فراتر از یک پرده ساده بدون عروق می‌باشد؛ زیرا این پرده از نظر متابولیک فعال است و در انتقال مواد محلول و آب و تولید ترکیبات زیستی فعال از جمله پپتیدهای وازواکتیو، عوامل رشدی و سیتوکین‌ها نقش عمده‌ای دارد[۱۰].

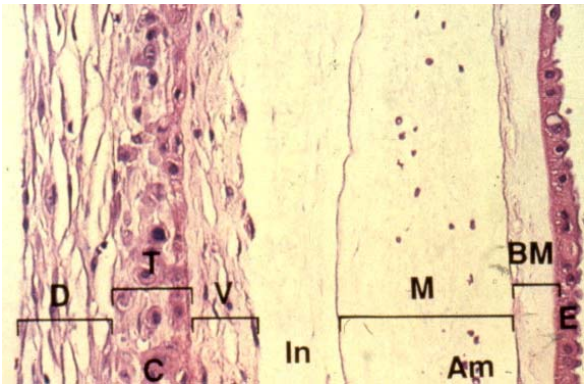

تصویر ۳- پرده آمنیون، متشکل از یک لایه یاخته اپی‌تلیوم مکعبی (E) است که برروی غشای پایه ضخیمی قرار گرفته است (BM) و توسط آن از استرومای زیرین که بافتی بدون عروق می‌باشد؛ جدا شده است (M).

ویژگی‌ها و سازوکار اثر

پرده آمنیون دارای چندین ویژگی است که آن را کاندید مناسبی در جراحی‌های چشمی می‌نمایند:

۱) تسریع و تحریک اپی‌تلیالیزه شدن

پرده آمنیون مانند یک غشای پایه عمل می‌کند و باعث تسهیل مهاجرت یاخته‌های اپی‌تلیومی[۱۱]، تقویت چسبندگی یاخته‌های اپی‌تلیومی پایه به هم[۱۲]، تحریک تمایز اپی‌تلیومی[۱۳] و تاخیر آپوپتوز اپی‌تلیومی[۱۴] می‌شود. هم‌چنین حس قرنیه و پایداری لایه اشکی را بهبود می‌بخشد[۱۵] که سازوکار دقیق این ویژگی‌ها مشخص نیست. پرده آمنیون، عوامل رشدی متعددی را تولید می‌کند[۱۶] که باعث تحریک رشد یاخته‌های اپی‌تلیومی می‌شوند. معتقدند که پرده آمنیون در محیط زنده (in vivo) باعث گسترش و نیز نگاه‌داری یاخته‌های اپی‌تلیومی پیش‌ران (progenitor) می‌گردد[۱۷]. پرده آمنیون هم‌چنین دارای توان ساخت اندوتلین -۱ و پروتیین وابسته به هورمون پاراتیرویید می‌باشد و نیز یاخته‌های اپی‌تلیوم، پپتید ناتریورتیک مغزی

(BNP) و هورمون آزادکننده کورتیکوتروپین (CRH) را می‌سازند که این عوامل در اعمال مختلف از جمله افزایش تکثیر یاخته‌ای و متابولیسم کلسیم نقش دارند[۱۰].

پرده آمنیون با چندین سازوکار باعث تسریع بهبود ضایعات اپی‌تلیومی می‌شود. غشای پایه پرده آمنیون، مهاجرت و چسبندگی یاخته‌های اپی‌تلیومی را تسهیل می‌کند. از سوی دیگر موجب تسریع تمایز یاخته‌ها و مانع آپوپتوز می‌شود. در واقع، غشای پایه به عنوان یک بستر سالم و مناسب برای رشد یاخته‌های اپی‌تلیومی عمل می‌کند. ایزوفورم‌های لامینین موجود در غشای پایه باعث می‌شوند که چسبندگی و گسترش یاخته‌های اپی‌تلیومی قرنیه تسهیل گردد. غشای پایه، بستری مناسب برای حمایت از رشد یاخته‌های پیش‌ران اپی‌تلیومی فراهم می‌کند؛ این ویژگی می‌تواند توجیه‌کننده این باشد که چرا پیوند پرده آمنیون می‌تواند یاخته‌های پایه را توسعه دهد و تقویت‌کننده تکثیر یاخته‌های قرنیه در طی درمان نقص نسبی یاخته‌های لیمبوسی (LSCD) باشد[۱۸و۱۹].

به علاوه، عوامل رشدی متعددی توسط پرده آمنیون تولید می‌شوند که می‌توانند باعث تحریک رشد یاخته‌های اپی‌تلیوم شوند. Koizumi و همکاران[۲۰] در سال ۲۰۰۰ دریافتند که پرده آمنیون نگه‌داری‌شده در سرما، mRNA تولیدکننده عامل رشد اپیدرمی (EGF) و هم‌چنین mRNA تولیدکننده دو نوع گیرنده عامل رشدی (گیرنده HGF و KGF) را بیان می‌کند. هم‌چنین تعدادی عامل رشدی از قبیل عامل رشد کراتینوسیتی (KGF) و عامل رشد هپاتوسیتی (HGF) توسط آن تولید می‌شوند.

هم‌چنین بررسی‌ها نشان داده‌اند که پرده آمنیون همانند لنز تماسی پوشاننده (bandage contact lens)، اجازه می‌دهد که یاخته‌های اپی‌تلیومی در زیر آن رشد کنند[۲۱]. وقتی که پرده آمنیون به وسیله اشک خیس می‌شود؛ محیط مرطوب و مساعدی را برای بازسازی اپی‌تلیوم فراهم می‌نماید که مانع خراشیدگی سطح چشم به وسیله ملتحمه غیرطبیعی می‌شود. پرده آمنیون بر خلاف بسیاری از پوشش‌های صناعی، به دلیل نفوذپذیری مناسب، باعث فراهم کردن اکسیژن کافی برای یاخته‌های اپی‌تلیومی می‌گردد.

۲) مهار فیبروز

به صورت طبیعی، فیبروبلاست‌ها مسوول تشکیل اسکاری هستند که در ترمیم زخم دیده می‌شود و به وسیله TGFβ فعال می‌شوند. پرده آمنیون، ظهور گیرنده‌های فیبروبلاستی و TGF-β را مهار می‌کند و فیبروز را کاهش می‌دهد[۲۲]. Choi و Teseng[۲۲]، پرده آمنیون را که تحت تاثیر دیسپاز (dispase) قرار گرفته بود؛ با و بدون یاخته‌های اپی‌تلیومی قرنیه خرگوش، داخل استرومای قرنیه خرگوش قرار دادند و دریافتند که پرده آمنیون به تنهایی باعث القای تمایز کراتوسیت‌ها به میوفیبروبلاست‌ها نمی‌شود و قرنیه هم‌چنان شفاف باقی می‌ماند. پرده آمنیون، اثر مخابره‌ای (signaling) TGF-β را در فیبروبلاست‌های قرنیه و لیمبوس[۲۳] و نیز فیبروبلاست‌های ملتحمه و ناخنک[۲۴] مهار می‌کند.

۳) عوامل ضد التهابی و ضد عروقی

چندین گزارش در رابطه با کاهش التهاب متعاقب کاربرد پرده آمنیون وجود دارند[۲۵]. سازوکار دقیق این اثر مشخص نیست. احتمالاً پرده آمنیون به عنوان سدی در مقابل لایه اشکی عمل می‌کند و باعث کاهش دسترسی یاخته‌های التهابی می‌گردد و در نهایت، مدیاتورهای التهابی را کاهش می‌دهد[۲۶]. در آزمایش بر روی خرگوش‌ها، ماتریکس استرومای آن، یاخته‌های التهابی را جذب می‌کند[۲۷] و وقتی به صورت پچ (patch) در محیط زنده به کار می‌رود؛ لنفوسیت‌های T را به دام می‌اندازد[۲۶]. به علاوه، عوامل دیگری مانند مهارکننده‌های متالوپروتیینیاز (TIMPs ۱،۲،۳و۴)، اینترکولین-۱۰ (IL-۱۰)، آنتاگونیست‌های گیرنده IL-۱ (عوامل ضد التهابی) و اندوستاتین (که تزاید یاخته‌های اندوتلیومی و آنژیوژنز و رشد تومور را مهار می‌کند) در پرده آمنیون انسانی یافت می‌شود[۲۸].

ترومبواسپوندین-۱ (thrombospondin-I) که یک عامل آنتی‌آنژیوژنیک است؛ در پرده آمنیون، فقط توسط اپی‌تلیوم پرده و نه استرومای آن ترشح می‌شود. IL-۱α و IL-۱β که مدیاتورهای بسیار قوی پیش‌التهابی (proinflammatory) هستند؛ توسط ماتریکس استرومای پرده آمنیون مهار می‌شوند[۲۹]. به علاوه، حضور مهارکننده‌های پروتیینیاز ممکن است ترمیم را تسهیل نماید[۳۰].

Shimmura و همکاران[۳۱] در سال ۲۰۰۱ دریافتند که پرده آمنیون می‌تواند با به دام انداختن یاخته‌های التهابی منجر به کاهش التهاب شود. آن‌ها پرده آمنیون نگه‌داری‌شده در دمای ۸۰- درجه سانتی‌گراد را بر روی سطح چشم آسیب‌دیده

گذاشتند و بعد از یک هفته برداشتند و بر روی آن بررسی هیستوپاتولوژیک انجام دادند (رنگ‌آمیزی H&E). یاخته های التهابی به‌دام‌افتاده در پرده آمنیون، با رنگ‌آمیزی ایمونوهیستوشیمی رنگ شدند ($anti-CD_{14}/CD_4/CD_8/CD_{20}$) و رنگ‌آمیزی TUNEL برای بررسی آپوپتوز صورت گرفت. نتیجه بررسی نشان داد که یاخته‌های CD_{14} و CD_4 و CD_8 که یاخته‌های التهابی اصلی هستند؛ در پرده آمنیون به وفور دیده می‌شوند و یاخته‌های به‌دام‌افتاده، اغلب دچار آپوپتوز بودند. نتیجه این مطالعه می‌تواند برخی از خواص ضد التهابی این بافت را توجیه نماید. هم‌چنین نشان داده شده است که پرده آمنیون توانایی مهار یاخته‌های T را در پیوند آلوگرافت یاخته‌های لیمبوس دارا می‌باشد و این توانایی می‌تواند به افزایش موفقیت پیوند کمک کند و در واقع خاصیت ایمونوساپرسیو دارد[۳۲].

Solomon و همکاران[۳۳] در سال ۲۰۰۱ گزارش کردند که وقتی یاخته‌های اپی‌تلیوم قرنیه بر روی ماتریکس پرده آمنیون کشت داده می‌شوند؛ بیان IL-۱α و IL-۱β به صورت قابل توجهی کاهش می‌یابد. خواص ضد التهابی پرده آمنیون، هم‌چنین می‌تواند به دلیل ترشحات مهارکننده آنژیوژنز باشد. یاخته‌های اپی‌تلیوم، تعدادی مواد ضد آنژیوژنز از قبیل ترومبواسپوندین-۱ و هر ۴ مهارکننده متالوپروتئاز (TIMP ۱-۴) را ترشح می‌کنند که اثر ضد آنژیوژنز دارند[۳۴].

در بررسی‌های انجام‌شده در سال ۱۹۸۲ مشخص شد که آنتی‌ژن‌های بافتی HLA-II در پرده آمنیون بیان نمی‌شوند اما وجود HLA-I و INFδ شناسایی گردید. در مطالعه انجام‌شده در سال ۱۹۹۷ مشخص شد که یاخته‌های اپی‌تلیوم می‌توانند HLA-I و برخی عوامل ایمونولوژیک دیگر را بیان کنند. بنابراین پیوند پرده آمنیون با یاخته‌های اپی‌تلیوم زیست‌پذیر، امکان واکنش‌های ایمونولوژیک را به همراه دارد ولی این واکنش‌ها در پرده آمنیون نگه‌داری‌شده در سرما مشاهده نمی‌شوند که عمده ترین دلیل آن از بین رفتن یاخته‌های اپی‌تلیومی در این شیوه نگه‌داری است[۳۵و۳۶].

در بررسی دیگر مشخص شد که کاربرد پرده آمنیون تازه، با واکنش التهابی خفیفی همراه است که دلیل آن بیان HLA کلاس I در اپی‌تلیوم زنده عنوان شده است[۳۷]. هم‌چنین مشاهده شده است که نورگ‌زایی قرنیه در حد قابل توجهی توسط یاخته‌های آمنیونی، مهار می‌شود[۳۸و۳۹].

٤) ویژگی‌های ضد میکروبی و ضد ویروسی

به نظر می‌رسد که پرده آمنیون به علت دارا بودن ویژگی‌های ضد میکروبی[۴۰]، باعث کاهش خطر ابتلا به عفونت پس از جراحی می‌شود. هم‌چنین پرده آمنیون دارای سیستاتین-E (cystatin E) است که آنالوگ مهارکننده‌های سیستئین پروتیناز (cysteine proteinase) می‌باشد و ویژگی‌های ضد ویروسی دارد[۴۱]. تایید ویژگی‌های ضدمیکروبی و ویژگی‌های احتمالی ضد ویروسی آن نیازمند مطالعات بیش‌تر می‌باشد. Kjaergaard و همکاران[۴۲] در سال ۲۰۰۱ خواص ضد میکروبی پرده آمنیون و کوریون را در محیط آزمایشگاهی بر روی تعدادی از میکروارگانیسم‌های شایع نشان دادند.

چسبندگی مناسب پرده آمنیون به سطح زخم باعث ایجاد سد دفاعی در مقابل نفوذ باکتری‌ها می‌شود که این امر منجر به کاهش بار میکروبی در سطح زخم می‌گردد. در زخم‌های جراحی تمیز، کلاژن موجود در غشای پایه به دلیل خاصیت هموستاتیک خود باعث توقف خون‌ریزی و ممانعت از تشکیل هماتوم می‌شود که این امر میزان تجمع میکروب و عفونت را کاهش می‌دهد. هم‌چنین چسبندگی خوب با سطح بافت، باعث از بین رفتن فضای مرده می‌شود و در نتیجه، ترشحات سروزی تجمع نمی‌یابند و محیط برای رشد میکروب نامناسب می‌شود. از سوی دیگر، اتصال بستر زخم با کلاژن پرده آمنیون توسط رشته‌های فیبرین حاصل از واکنش زخم، منجر به ایجاد تله‌هایی برای گیر انداختن باکتری‌های سطح زخم می‌گردد و مواد فیبرینی موجود باعث تحریک مهاجرت فاگوسیت‌ها می‌شوند. پرده آمنیون با این سازوکار، حتا در زخم‌های آلوده باعث کاهش رشد باکتری‌ها می‌شود[۴۳].

۵) قابلیت هدایت بالای هیدرولیک

پرده آمنیون قابلیت هدایت (conductivity) هیدرولیک بسیار بالایی دارد که باعث تسهیل کاربرد آن در ترمیم بلب بعد از جراحی فیلترینگ می‌گردد[۴۴]. عقیده بر آن است که عدم ایمنی‌زایی پرده آمنیون، ویژگی مهم دیگر آن است. زمانی تصور می‌شد که پرده آمنیون، HLA-A و ALA-B یا آنتی‌ژن DR را نمایان نمی‌سازد[۴۵] زیرا بعد از پیوند هیچ‌گونه اثری از آن دیده نمی‌شود. مطالعات بعدی پژوهشگران، وجود آنتی‌ژن‌های کلاس I و تظاهر مشترک آنتی‌ژن‌های کلاس Ia (HLA-A, B, C, DR) و

کلاس Ib (HLA-G, E) را در اپی‌تلیوم پرده آمنیون[۴۶] و در یاخته‌های مزانشیمی و فیبروبلاست‌های آن نشان دادند[۴۷].

فرآوری با DMEM (Dulbecco modified eagle medium) یا روش نگه‌داری در سرما و گلیسرول ۵۰ درصد که به وسیله FDA تایید و توصیه شده است؛ باعث کشته شدن همه یاخته‌های پرده آمنیون می‌گردد[۴۸] و بنابراین، پیامدی از ایمنی‌زایی آن دیده نخواهد شد. به علاوه، پرده آمنیون انسانی در شرایط آزمایشگاهی، توانایی مهار لنفوسیت‌های T را دارد[۴۹].

٦) سایر ویژگی‌ها

یکی دیگر از خواص پرده آمنیون، کاهش قابل ملاحظه درد در زخم‌های سوختگی است که دلیل آن چسبندگی خوب به سطح زخم و پوشش مناسب پایانه‌های عصبی ناحیه درم است. هم‌چنین جلوگیری از خشکی سطح زخم، علاوه بر کاهش درد، به افزایش سرعت ترمیم زخم نیز کمک می‌کند[۵۰].

تهیه، فرآوری و نگه‌داری پرده آمنیون

به دلیل امکان آلوده شدن پرده آمنیون با فلور میکروبی واژن در زایمان طبیعی، روش ترجیحی برداشت پرده‌های جفتی در اکثر موارد، از زایمان به روش سزارین است. سزارین باید به صورت انتخابی (elective) انجام شود و دوره بارداری کامل شده باشد (full term). پس از انتخاب اهداکننده، ابتدا تاریخچه پزشکی فرد به صورت دقیق ارزیابی می‌شود. توجه اصلی، به بیماری‌های منتقل‌شونده از طریق خون است. سابقه رفتارهای پرخطر جنسی، استفاده از مواد تزریقی، خال‌کوبی، تزریق خون و بدخیمی بسیار اهمیت دارد و معاینه دقیق توسط پزشک مسوول انجام می‌گردد[۶].

پس از تایید مناسب بودن اهداکننده، از فرد رضایت کتبی بابت برداشت نسج مورد نظر اخذ می‌گردد و نحوه استفاده از نسج برداشت‌شده، توضیح داده می‌شود. هم‌چنین نمونه خون بیمار برای ارزیابی سرولوژی گرفته می‌شود و در مورد انجام آزمایش مجدد پس از ۶ ماه، توضیحات لازم به بیمار ارایه می‌گردد. امکان اندکی وجود دارد که فرد دهنده در دوره پنجره‌ای (window period) بیماری‌های منتقل‌شوند از راه خون باشد؛ از این جهت، حتا در صورت منفی بودن آزمایش‌های سرولوژی، بهتر است بررسی‌ها بعد از ۶ ماه تکرار شوند. تا زمانی که نتیجه هر دو بررسی منفی گردد؛ پرده آمنیون می‌تواند در ۸۰°C- نگه‌داری شود[۶].

رد کردن همه بیماری‌ها مقدور نیست و همیشه احتمال انتقال بیماری‌هایی نظیر بیماری کروتزفلد- جاکوب (CJD) که امکان غربال‌گری برای آن‌ها نیست؛ وجود دارد. به علاوه، احتمال انتقال عفونت در مرحله آماده‌سازی و فرآوری بافت نیز وجود دارد. بنابراین باید وضعیت ناآلایندگی (asepsis) مطلق در کلیه مراحل حفظ شود[۶].

جفت، پس از خروج و ارزیابی اولیه، در شرایط کاملاً استریل در داخل ۲ لایه پلی‌اتیلن استریل (organ bag) در حالی که در محلولی از RPMI ۱۶۴۰ قرار دارد؛ در دمای ۴ °C به محل فرآوری منتقل می‌شود. طبق استانداردهای FDA و بر اساس اصول GTP (Good Tissue Practice) و هم‌چنین استانداردهای AATB (American Association of Tissue Banks)، فرآوری نسوج باید در شرایط اتاق تمیز (clean room) با کلاس تمیزی ۱۰۰ (تقسیم‌بندی ۲۰۹E) انجام پذیرد. نسج برداشت‌شده را می‌توان تحت تهویه با جریان لایه‌ای (Laminar-Flow Hood) کلاس ۱۰۰ که در اتاق تمیز با کلاس‌های تمیزی پایین‌تر قرار گرفته است نیز فرآوری کرد[۱۹].

چندین روش برای آماده‌سازی و نگه‌داری نسج برداشت‌شده وجود دارند که به طور مختصر به آن‌ها اشاره می‌شود:

۱) پرده آمنیون خشک‌شده با گرما (heat-dried AM): در این روش، پرده آمنیون پس از فرآوری در شرایط استریل و تحت تهویه با جریان لایه‌ای کلاس ۱۰۰ در داخل کوره (oven) با دمای ۴۰±۲°C طی یک شب (overnight) خشک می‌شود و سپس با پرتو گاما به میزان ۲۵ KGY استریل می‌گردد. در این نوع آماده‌سازی، به دلیل قرارگیری پرده آمنیون در معرض دمای بالا، بسیاری از خواص بیولوژیک پرده جفتی از بین می‌روند و بیش‌تر نقش یک پوشش بیولوژیک را خواهد داشت که مصرف عمده آن در درمان زخم‌های سوختگی است[۴۳].

۲) پرده آمنیون خشک‌شده با هوا (air-dried AM): پس از جداسازی و شستشوی پرده آمنیون، آن را در زیر تهویه با جریان هوای لایه‌ای پهن می‌کنند که به مدت یک شب در معرض جریان هوا قرار می‌گیرد تا به تدریج آب بافتی آن تبخیر گردد و پرده آمنیون خشک شود. سپس بسته‌بندی و استریل‌سازی با پرتو گاما انجام می‌شود. در این روش، اگر چه از

دمای بالا استفاده نمی‌شود لیکن به دلیل خشک شدن پرده جفت و کم‌آبی تدریجی، برخی از خواص بیولوژیک آن از بین می‌روند و برخی به میزان قابل توجهی افت می‌کنند. این نوع پرده آمنیون نیز بیش‌تر در پوشاندن زخم‌ها کاربرد دارد[۵۱].

۳) پرده آمنیون لیوفیلیزه (freeze-dried AM): در این روش، پرده جفتی پس از فرآوری و بریدن به قطعات مورد نظر، در دمای ۵۰- تا ۸۰- درجه سانتی‌گراد و در شرایط خلا، با استفاده از دستگاه مخصوص (freeze drier) خشک می‌شود. آب بافتی در این روش با استفاده از پدیده تصعید (تبدیل مستقیم ملکول‌های آب به گاز) از بافت خارج می‌شود و در نهایت، محتوای آب بافتی به ۵ تا ۱۰ درصد می‌رسد. به دلیل نوع روش فرآوری، پرده آمنیون آماده‌شده نسبت به دو روش قبلی آسیب کم‌تری می‌بیند و خواص بیولوژیک خود را نسبتاً حفظ می‌کند. پرده آمنیون آماده‌شده پس از بسته‌بندی و استریل‌سازی با پرتو گاما، قابل نگه‌داری در دمای اتاق خواهد بود. این روش از نظر تکنیکی پیچیده است و نسبت به دو روش قبلی، هزینه بیش‌تری دارد. اگر چه این نوع پرده آمنیون گاهی در اعمال جراحی چشم به عنوان پانسمان (patch) مصرف می‌شود ولی مصرف عمده آن در درمان زخم‌هاست[۵۲].

۴) نگه‌داری در گلیسرول سرد: در این روش از گلیسرول با غلظت ۸۵ درصد جهت خروج آب میان‌بافتی پرده آمنیون استفاده می‌شود. گلیسرول که از مدت‌ها قبل به عنوان یک ماده محافظ در مقابل دمای بسیار پایین (cryoprotectant) شناخته شده است؛ به دلیل خاصیت اسمزی بالا، آب میان‌بافتی را خارج می‌کند و با خشک کردن پرده آمنیون، امکان نگه‌داری طولانی‌مدت آن در دمای ۴ درجه سانتی‌گراد را فراهم می‌کند. این روش نیز باعث کاهش قابل توجه برخی از خواص بیولوژیک پرده جفتی می‌شود اما برای مصرف در درمان زخم‌های سوختگی و کاهش عفونت زخم موثر است و روش مناسبی برای نگه‌داری آسان و ارزان‌قیمت پرده آمنیون در کشورهای در حال توسعه می‌باشد[۵۳].

۵) پرده آمنیون نگه‌داری‌شده در سرما: جفت در محیط اتاق تمیز و زیر تهویه با جریان لایه‌ای کلاس ۱۰۰، با وسایل کاملاً استریل، چندین بار با محلول‌های ایزوتونیک شستشو داده می‌شود تا لخته‌های اضافی برداشته شوند. سپس پرده آمنیون از کوریون جدا می‌گردد و دوباره با محلول‌های ایزوتونیک حاوی چند نوع آنتی‌بیوتیک شسته می‌شود. پرده جفتی آماده‌شده، از سمت استروما (قسمت چسبنده) بر روی صفحه نیتروسلولوز یا سلیفون قرار می‌گیرد و به ابعاد مورد نظر برش داده می‌شود. شایع‌ترین اندازه‌های موجود عبارتند از ۲×۲، ۳×۳، ۵×۵ و ۱۰×۱۰ سانتی‌متر. سپس آن را در محلولی حاوی گلیسرول یا دی‌متیل‌سولفوکسید (DMSO) به عنوان مواد محافظ در مقابل سرما قرار می‌دهند. به دلیل اثر بالقوه سمی DMSO، استفاده از گلیسرول مقبولیت بیش‌تری دارد و از این رو، روش مورد استفاده توسط Tseng شرح داده می‌شود[۶-۴]:

جفت، زیر تهویه با جریان لایه‌ای، به وسیله محلول نمکی متعادل (BSS) به طور کامل شستشو می‌گردد تا همه لخته‌های خونی شسته شوند. BSS حاوی استرپتومایسین (۵۰ µg/ml)، پنی‌سیلین (۵۰ µg/ml)، آمفوتریسین B (۲/۵ µg/ml) و نئومایسین (۱۰۰ µg/ml) نیز می‌باشد. به کمک جداسازی کند (blunt dissection)، پرده داخلی از کوریون جدا می‌شود. سپس غشا بر روی کاغذ نیتروسلولوز به نحوی پهن می‌گردد که سمت اپی‌تلیوم و غشای پایه رو به بالا باشد. آنگاه غشا و کاغذ نیتروسلولوز به قطعات ۴×۴ سانتی‌متر بریده می‌شوند و بعد داخل یک ویال استریل حاوی DMEM و گلیسرول به نسبت حجمی ۱ به ۱ قرار داده می‌شوند و در دمای ۸۰ °C- نگه‌داری می‌گردند. ویال حاوی پرده آمنیون، قبل از استفاده، به مدت ۱۰ دقیقه در درجه حرارت اتاق قرار می‌گیرد تا قابل استفاده باشد. در این روش، یعنی نگه‌داری در سرما و گرم کردن قبل از استفاده، تمام یاخته‌های اپی‌تلیوم پرده آمنیون از بین می‌روند و بافت، خاصیت ایمنی‌زایی خود را از دست می‌دهد. حضور لامینین-۵ (laminin-5) که یک گلیکوپروتیین چسبنده است؛ نشان می‌دهد که پرده آمنیون نگه‌داری‌شده در سرما، هم‌چنان توانایی تحریک حرکت و چسبندگی یاخته‌های اپی‌تلیوم قرنیه را دارد[۵۴].

در این روش، پرده آمنیون در محلولی حاوی گلیسرول و DMEM قرار داده می‌شود و پس از قرار دادن در دمای ۴ درجه سانتی‌گراد، فرصت داده می‌شود تا ماده محافظ جذب بافت گردد و پس از آن به دو صورت قابل نگه‌داری است. پرده آمنیون را می‌توان در ویال مخصوص حاوی محلول فوق، در

دمای ۸۰ ºC- نگه‌داری کرد و یا پس از جذب محلول فوق، آن را در پوشش دو لایه پلی‌کربنات و فویل آلومینیومی بسته‌بندی نمود و داخل فریزر ۸۰ ºC- قرار داد. پرده آمنیون نگه‌داری‌شده به این روش نسبت به سایر روش‌ها، بیش‌ترین خواص بیولوژیک را دارد و با توجه به تحقیقات وسیع انجام‌شده، مناسب‌ترین روش نگه‌داری برای درمان بیماری‌های سطح چشم است[۵۵].

در یکی از مطالعات که به منظور ارزیابی زیست‌پذیری یاخته‌های اپی‌تلیوم در دو نوع پرده آمنیون تازه و نگه‌داری‌شده در سرما انجام شد؛ مشخص گردید که در پرده آمنیون تازه نیز پس از مدتی نگه‌داری در دمای ۴ درجه سانتی‌گراد، اغلب یاخته‌های اپی‌تلیوم از بین می‌روند[۵۶].

Kruse و همکاران[۵۷] در پژوهشی به بررسی اثر نگه‌داری در سرما بر زیست‌پذیری یاخته‌های پرده آمنیون، با استفاده از دو روش رنگ‌آمیزی با تریپان بلو و کشت یاخته‌ای پرداختند که نتیجه آن، نشان‌دهنده از بین رفتن زیست‌پذیری یاخته‌های اپی‌تلیومی و استرومایی در آمنیون نگه‌داری‌شده در سرما بود اما در پرده آمنیون تازه، اکثر یاخته‌ها زنده بودند. البته رنگ‌آمیزی با قرمز آلیزارین (Alizarin red) نشان داد که حاشیه یاخته‌ای در نوع نگه‌داری‌شده در سرما نسبت به نوع تازه، تغییر اندکی دارد. نتیجه نهایی این بود که در پرده آمنیون نگه‌داری‌شده در سرما، مورفولوژی اپی‌تلیوم و استروما حفظ می‌شود ولی یاخته‌ها به شدت آسیب می‌بینند و قادر به رشد و تکثیر نیستند.

بنابراین می‌توان گفت که زیست‌پذیری یاخته‌های اپی‌تلیوم، نقش مهمی در خواص بیولوژیک پرده آمنیون در درمان بیماری‌های چشم ندارد و حفظ خصوصیات ماتریکس پرده آمنیون (به جای یاخته‌های زنده) مسوول اثربخشی آن است. البته یاخته‌های آسیب‌دیده اپی‌تلیوم ممکن است به عنوان یک لایه تغذیه‌کننده برای مهاجرت و رشد یاخته‌های ملتحمه و قرنیه عمل کنند (مثل رده یاخته‌ای 3T3)[۵۷].

نوعی پرده آمنیون باردارشده توسط آنتی‌بیوتیک (AIAM) نیز تهیه می‌شود که کاربرد خوبی در درمان زخم‌های عفونی دارد. در این روش، پس از جداسازی پرده آمنیون، آن را در مخلوطی از پنج نوع آنتی‌بیوتیک گسترده‌طیف و حاوی یک آنتی‌بیوتیک ضد قارچ، قرار می‌دهند و پس از یک شب قرارگیری در محلول فوق، در دمای ۸۰- سانتی‌گراد فریز می‌شود. این نوع پرده آمنیون، می‌تواند تا چند روز، غلظت مناسبی از آنتی‌بیوتیک‌ها را در سطح زخم فراهم نماید[۴۲].

مرکز تحقیقات و بانک فرآورده‌های پیوندی ایران، هر دو محصول فوق را تهیه می‌کند که به دلیل نوع روش استفاده‌شده، خواص بیولوژیک پرده آمنیون به خوبی حفظ می‌گردد.

کنترل کیفی محصول آماده‌شده

به عنوان یک ماده بیولوژیک و نسج پیوندی، برای تهیه، فرآوری، نگه‌داری و تخصیص پرده آمنیون نیز باید همه مراحل را طبق استانداردهای موجود انجام داد. در این میان، انجمن بانک‌های نسج اروپا، امریکا و FDA، استانداردهایی را تعریف کرده‌اند[۵۵] که اساس همه آن‌ها برحفظ خواص بیولوژیک بافت‌ها و به حداقل رساندن انتقال آلودگی به گیرندگان این نسوج است. علاوه بر تاکید فراوان بر حفظ استریل بودن در تمامی مراحل اشاره‌شده، در هر مرحله، آزمایش‌های میکروبی متعددی برای ارزیابی آلودگی احتمالی انجام می‌شوند. کشت‌های هوازی، بی‌هوازی و قارچ از محلول انتقال جفت، محلول حاصل از شستشوی پرده آمنیون و قطعه‌هایی از پرده آمنیون قبل از شستشو با آنتی‌بیوتیک به عمل می‌آیند. هم‌چنین پس از خروج از محلول حاوی آنتی‌بیوتیک و قبل از بسته‌بندی نهایی، کشت مجددی انجام می‌شود که در صورت منفی بودن کشت‌های نهایی، پرده آمنیون قابل استفاده خواهد بود.

نمونه سرمی گرفته‌شده از اهداکننده، تحت بررسی‌های سرولوژیک قرار می‌گیرد که شامل آزمایش‌های زیر می‌باشد: $HIV_{1و2}Ab$، $HTLV_1$ Ab، HBc Ab، HBs Ag، HCV Ab و RPR. آزمایش‌های تکمیلی دیگر از جمله ارزیابی وجود DNA ویروس در صورت نیاز انجام می‌شوند. جهت اطمینان بیش‌تر، پس از ۶ ماه، بار دیگر نمونه خون اهداکننده مورد ارزیابی قرار می‌گیرد و در صورت منفی بودن همه آزمایش‌های فوق، نسج آماده‌شده قابل استفاده خواهد بود[۵۵]. هم‌چنین جهت پی‌گیری موارد پیوندشده، کلیه نسوج آماده‌شده، برچسب‌گذاری خواهند شد و اطلاعات مربوط به اهداکننده و گیرنده در دفاتر مربوط ثبت می‌گردند. از سوی دیگر، ارزیابی دقیق اهداکننده، اخذ شرح حال کامل و معاینه بالینی، اهمیت زیادی در کاهش احتمال انتقال آلودگی دارد.

تخصیص نسوج به بیماران

پس از قرارگیری بیمار در فهرست انتظار، با توجه به زمان ثبت نام و وضعیت بالینی بیمار، قطعه مناسب انتخاب می‌شود. پرده آمنیون فریزشده، در فوم حاوی یخ خشک، بسته‌بندی می‌گردد و جهت انجام عمل جراحی تحویل بیمار می‌شود. در صورت استفاده فوری، پرده آمنیون در دمای اتاق نگه‌داری می‌شود تا فرآیند یخ‌زدایی به صورت کامل انجام گردد. در صورت عدم نیاز فوری می‌توان پرده آمنیون فریزشده را به مدت ۳ ماه در دمای ۲۰- درجه (فریزهای خانگی) و به مدت ۶ ماه در دمای ۸۰- درجه نگه‌داری کرد. کل زمان نگه‌داری پرده آمنیون از زمان آماده‌سازی، به مدت ۱۲ تا ۱۸ ماه در دمای ۸۰- درجه است.

روش جراحی

پرده آمنیون می‌تواند به صورت گرافت (inlay) یا به صورت پچ (overlay) یا به صورت چندلایه‌ای به کار رود. اگر در درجه ۸۰- °C نگه‌داری شود؛ بهتر است قبل از استفاده، مدتی در درجه حرارت اتاق قرار گیرد. پرده آمنیون معمولاً در حالتی که سمت اپی‌تلیومی آن رو به بیرون و سمت مزانشیمی آن رو به داخل باشد؛ بخیه زده می‌شود. این کار باعث افزایش چسبندگی آن به نسوج سطح چشم می‌گردد[۵۸]. لذا تعیین این دو سطح مهم است.

تعیین سطوح فوق، به هنگام آماده‌سازی پرده که تازه تر است؛ راحت‌تر می‌باشد. هنگام پهن کردن پرده آمنیون روی کاغذ نیتروسلولوز، سطح اپی‌تلیومی رو به بالا قرار می‌گیرد. حین عمل جراحی، ممکن است کاغذ نیتروسلولوز را روی پلک قرار داد و به آرامی در حالی که تغییری در بالا و پایین بودن پرده آمنیون داده نشود؛ آن را از روی کاغذ کشید و بر روی سطح چشم قرار داد[۵۹]. پس از آن می‌توان از یک پنس کند یا یک اسفنج جراحی برای تایید سطح مزانشیمی استفاده کرد. استفاده از پنس کند، نوار نازکی شبیه زجاجیه را از سمت استرومایی بلند می‌کند[۵۸]. پرده آمنیون تمایل به چسبیدن به اسفنج‌های جراحی دارد. اپی‌تلیوم شل‌شده اطراف نقص اپی‌تلیومی و بافت نکروزه درون ضایعه قرنیه برداشته می‌شود. پرده آمنیون روی سطح چشم به گونه‌ای پهن می‌گردد که خون یا مایعی زیر آن نباشد و به وسیله نایلون ۰-۱۰ تک‌رشته‌ای به قرنیه بخیه زده می‌شود. درصورت بخیه به ملتحمه، از نخ ویکریل ۰-۸ یا ۰-۹ و یا نایلون ۰-۱۰ استفاده می‌شود.

روش گرافت (Inlay)

پرده آمنیون کمی بزرگ‌تر از اندازه نقص اپی‌تلیومی بریده می‌شود و در حالی که سطح اپی‌تلیومی آن به طرف بالا است؛ در محل قرار داده می‌شود. بدین ترتیب، مشابه یک غشای پایه عمل می‌کند که اپی‌تلیوم قرنیه می‌تواند روی آن رشد کند[۴۲].

روش پوششی (Overlay or Patch)

پرده آمنیون روی کل قرنیه و ناحیه اطراف لیمبوس گسترده می‌شود و با نخ نایلون در لیمبوس و گاه در میدپریفری قرنیه با پلی‌گالاکتین ۰-۱۰ به صورت پیوسته (running) بخیه زده می‌شود[۶۰]. بدین ترتیب، مشابه یک لنز تماسی پانسمانی و نیز مشابه یک مانع، از ورود یاخته‌های التهابی و پروتیین‌های اشک به قرنیه جلوگیری می‌کند. این دو روش را می‌توان با هم ترکیب کرد؛ یعنی نخست پرده آمنیون را به عنوان گرافت و سپس به صورت پوششی استفاده کرد.

روش چند لایه

در مورد زخم‌های عمیق می‌توان چندین قطعه از پرده آمنیون را برای پر کردن نقص به کار برد. طرز قراردادن این قطعات مهم نیست ولی سطحی‌ترین قطعه، درست مثل روش گرافت، در حالی که سطح اپی‌تلیومی آن به طرف بالاست؛ قرار داده می‌شود تا اپی‌تلیوم، روی آن رشد کند[۵۹]. حین عمل، تزریقات زیر ملتحمه‌ای تریامسینولون طولانی‌اثر (۱۲ mg-۱۰) نیز جهت کاهش التهاب و فیبروز زیر ملتحمه، در امتداد لبه‌های ملتحمه بریده‌شده، در موارد التهاب از پیش موجود یا افزایش‌یافته مانند تریژیوم، سندرم استیون- جانسون (SJS) و پمفگویید سیکاتریسی چشم (OCP) ممکن است انجام شود[۶۱].

مراقبت پس از عمل

یک لنز تماسی پانسمانی هیدروفیلیک بزرگ ممکن است پس از عمل روی سطح چشم گذارده شود[۵۸]. استروییدها و آنتی‌بیوتیک‌های موضعی تا کامل شدن پوشش اپی‌تلیومی و فروکش کردن التهاب، استفاده می‌شوند. غشای شفاف، مشاهده

نقص اپی‌تلیوم در حال ترمیم زیر آن را میسر می‌سازد. در صورت التهاب شدید، غشا سریع‌تر تجزیه می‌شود و ممکن است مجبور شویم پیوند پرده آمنیون را چندین بار تکرار کنیم[۶۰]. آمایش پرده آمنیون با گلوتارآلدیید سبب افزایش سفتی و مقاومت به تجزیه می‌گردد[۶۲].

کاربردهای پرده آمنیون در چشم‌پزشکی

نقص دایم اپی‌تلیومی و زخم نوروتروفیک

درمان‌های نگاه‌دارنده در یک نقص دایم اپی‌تلیومی (PED) عبارتند از درمان روند بیماری زمینه‌ای، کنترل التهاب و درمان‌های حمایتی از سطح چشم که در صورت عدم موفقیت، از درمان‌های جراحی استفاده می‌شود. پرده آمنیون دارای خواص متعددی است که سبب تحریک اپی‌تلیالیزه شدن و کاهش التهاب می‌گردند و این خواص، استفاده از آن را در نقص دایم اپی‌تلیوم[۶۵-۶۳و۵۹،۶۰]، زخم‌های عمقی[۶۷و۵۹،۶۳،۶۴،۶۶]، زخم‌های نوروتروفیک[۶۳و۲۵،۵۹] و سوراخ‌شدگی‌ها[۶۷و۶۴،۶۶] با میزان موفقیت اولیه ۵۰ تا ۹۰ درصد، مورد توجه قرار داده است. چند لایه از پرده آمنیون، ضخامت استروما را در زخم‌های غیرعفونی عمیق و سوراخ‌شده، باز می‌گرداند و احتمالاً فراهم‌کننده سوبسترایی برای کلاژن‌ها و نیز عوامل رشدی ترمیم اپی‌تلیوم است[۶۴].

محدودیت‌های پیوند پرده آمنیون (AMT) شامل تخریب مستمر بافت در زیر گرافت و نیاز به یاخته‌های بنیادی کافی در لیمبوس، وجود کراتوسیت‌های طبیعی در بافت پیرامون و عصب‌گیری حسی سالم برای ترمیم است[۶۴]. پرده آمنیون به صورت درمان ترکیبی با چسب فیبرین در درمان سوراخ‌های قرنیه تا قطر ۲mm توسط FDA تایید شده است؛ چرا که چسبندگی بهتری به اپی‌تلیوم پیرامون دارد و از کنده شدن چسب جلوگیری می‌کند[۶۸].

زخم‌های سپری‌شکل (Shield Ulcers)

کاهش دید در بیمار مبتلا به کراتوکونژنکتیویت بهاره توام با زخم سپری‌شکل می‌تواند به دلایل مختلف از جمله کراتیت میکروبی ثانویه، اسکار، ایجاد وسکولاریزیشن منجر به تنبلی چشم، زخم استریل و سوراخ‌شدگی رخ دهد[۶۹]. در صورت شکست درمان طبی، دخالت جراحی به صورت دبریدمان مکانیکی، کراتکتومی سطحی و کراتکتومی فوتوتراپوتیک (PTK) با یا بدون لنز تماسی ضروری است[۷۰]. برداشت ناکامل پلاک در زخم درجه ۳ (grade III) منجر به عود می‌شود و برداشت کامل ممکن است منجر به نازکی استروما گردد. به علاوه، بعضی روش‌های درمانی هم‌چون PTK گران هستند. پیوند پرده آمنیون، به سبب خواص تحریک اپی‌تلیالیزیشن و کاهش التهاب و اسکار، در یک مطالعه در ۷ چشم از ۴ بیمار با زخم سپری‌شکل درجه ۲ و ۳ مقاوم به درمان‌های معمول به کار رفت که در همه موارد، زخم‌ها در عرض ۷ تا ۱۴ روز بهبود یافتند[۷۱]. به هر حال، برای نتیجه‌گیری قطعی، انجام مطالعات آینده‌نگر تصادفی که دبریدمان جراحی را با AMT در درمان موارد مقاوم به درمان طبی مقایسه کنند؛ ضروری است.

کراتیت عفونی

AMT در درمان کراتیت میکروبی با منشا باکتریایی، قارچی و انگلی به کار رفته است[۷۲]. تصمیم‌گیری در مورد زمان به کار بردن این درمان، مشکل است. تاثیر آن در کراتیت اکانتامیبی و قارچی مورد تردید است؛ چرا که هایفای قارچ و کیست اکانتامیب، به مدت طولانی در استروما می‌مانند و این هم به دلیل ماهیت فونگواستاتیک داروها و هم به دلیل نفوذ بد آن‌هاست. پایش (monitoring) روند بیماری در زیر پرده نیز ممکن است مشکل باشد.

کراتوپاتی تاولی (Bollous Keratopathy)

AMT در تسکین درد در چشمان مبتلا به کراتوپاتی تاولی علامت‌دار با پتانسیل دید پایین به کار رفته است. به‌رغم این که پاتولوژی زمینه باقی می‌ماند؛ درد در ۸۸ تا ۹۰ درصد موارد بهبود می‌یابد و حتا در موارد با پی‌گیری طولانی (۴۵ ماه)، عود تاول و درد مشاهده نشده است[۷۵-۷۳]. سازوکار دقیق این کاهش درد ناشناخته است. این خاصیت در بیماران با سوختگی پوستی شدید نیز مشاهده می‌شود. AMT به صورت جایگزین فلپ گاندرسون معرفی شده است؛ چرا که نمای بهتری از نظر زیبایی فراهم می‌کند و در عین حال، به یاخته‌های بنیادی لیمبوس صدمه نمی‌زند یا سبب افتادگی یا توگشیدگی پلک نمی‌شود. در این زمینه به مطالعات آینده‌نگر تصادفی‌شده شاهدداری که این روش‌ها را با هم مقایسه کنند؛ نیاز است. تجربه نگارندگان در این مورد نشان می‌دهد که AMT نمی‌تواند در کاهش ادم قرنیه

این بیماران نقش داشته باشد و در اکثر موارد، بیماری در عرض چند هفته عود می‌کند.

کراتوپاتی نواری (Band Keratopathy)

درد چشمی در این بیماران به دلیل ناپایداری سطحی و گسستگی اپی‌تلیومی است. در یک مطالعه بر روی ۱۶ چشم، کراتکتومی سطحی (با یا بدون اتیلن دی‌آمین تترااستیک اسید یا EDTA) و سپس انجام AMT منجر به بهبود سطح چشم و رفع درد در ۱۵ چشم (۹۳/۷۵ درصد) گردید[۷۶]. مشخص نیست که این مساله به دلیل جایگزینی غشای پایه صدمه‌دیده قرنیه با غشای پایه پرده آمنیون یا تسریع در تشکیل مجدد یاخته‌های قاعده‌ای اپی‌تلیوم قرنیه است[۷۶].

کراتکتومی فوتورفرکتیو (PRK) و کراتکتومی فوتوتراپوتیک

مطالعه روی چشم خرگوش‌ها پس از PRK، کاهش ورود یاخته‌های التهابی، کاهش تکثیر و آپوپتوز کراتوسیت‌ها و کاهش هایپرپلازی دیررس فیبروبلاست‌های زیر اپی‌تلیومی و ساختار نامنظم‌تر لایه‌های قرنیه را بدون اثر بر روی ترمیم اپی‌تلیوم نشان داد[۷۷]. این امر می‌تواند منجر به کاهش کدرت قرنیه گردد.

تنها یک گزارش از AMT در چشم انسان برای کاهش فیبروز زیراپی‌تلیومی به دنبال کدورت شدید قرنیه و پدیده بازگشت (regression) پس از لازک (LASEK) و PRK وجود دارد[۷۸]. در هر سه چشم، پس از دبریدمان اپی‌تلیوم و انجام PTK و AMT، دید از کم‌تر از ۲۰/۱۰۰ به ۲۰/۴۰ با اندکی کدورت بهبود یافت. اظهار نظر قطعی نیاز به پی‌گیری‌های طولانی‌مدت دارد.

آسیب‌های شیمیایی

در مرحله حاد سوختگی‌های شیمیایی، آماس شدید سطح چشم و گسستگی اپی‌تلیومی وجود دارد که می‌تواند منجر به ذوب‌شدگی بافت (tissue melting) گردد. هدف درمان، کاستن آماس، تحریک اپی‌تلیالیزیشن و پیش‌گیری از نکروز بافت می‌باشد که باعث کاهش تشکیل اسکار و کاهش دید در مراحل مزمن می‌شود. AMT در آسیب‌های شیمیایی خفیف تا متوسط، سطوح ملتحمه‌ای و قرنیه‌ای را ترمیم می‌کند و در آسیب‌های شیمیایی شدید، از تشکیل سیمبلفارون جلوگیری می‌نماید[۷۹و۸۰]. با توجه به این که این نتایج از گروه‌های کوچک به دست آمده‌اند؛ نتیجه‌گیری قطعی مقدور نیست. در موارد شدید، به دلیل التهاب گسترده سطح چشم با ایسکمی استرومای عمقی و تخریب تقریباً کامل یاخته‌های بنیادی لیمبوس، AMT در نهایت می‌تواند سبب کاهش التهاب، جلوگیری از صدمه بیش‌تر یاخته‌های بنیادی و تشکیل سیمبلفارون در مراحل حاد شود.

Joseph و همکاران[۸۱] شکست کامل AMT را در ۴ مورد آسیب شیمیایی حاد درجه ۴ با از دست رفتن کامل دید گزارش کردند. نتیجه فوق، به کافی نبودن تقسیم‌بندی رایج Roper-Hall[۸۲] در توصیف شدت آسیب‌های شیمیایی مرتبط دانسته شد. به تازگی اصلاحاتی در تقسیم‌بندی فوق که توصیف‌کننده وسعت ایسکمی لیمبوسی و درگیری ملتحمه به صورت همراه می‌باشد؛ صورت پذیرفته است[۸۳].

بازسازی سطح ملتحمه

اتوگرافت ملتحمه و گرافت غشاهای مخاطی[۸۴و۸۵] به‌رغم ظاهر نازیبا، خطر عفونت، دسترسی محدود و اسکار در محل برداشت، در بازسازی سطح چشم انجام می‌شود[۸۶و۸۷]. اولین استفاده از غشاهای جنینی در بازسازی ملتحمه‌ای توسط de Rötth[۲] در سال ۱۹۴۴ انجام شد که نتایج موفقیت‌آمیزی نداشت. از غشاهای جنینی برای بازسازی سطح چشم در OCP و SJS[۸۸] با موفقیت استفاده شد و نیز به صورت بستر زمینه‌ای در نقایص ملتحمه‌ای به دلایل مختلف (مثل برداشتن دیس‌پلازی و تومورها[۹۰و۸۹،۱۱] یا بافت سیکاتریسی[۹۱و۶۱،۱۱]) استفاده شده است. AMT در TEN حاد (acute toxic epidermal necrolysis) نیز به کار رفته است که در ۲ بیمار برای پوشاندن پوست پلک و تمام سطح چشم به کار رفت. بعد از ۳۶-۳۳ ماه، سیمبلفارون وجود نداشت؛ سطح چشم به خوبی مرطوب بود و حدت بینایی خوب بود[۹۲]. هم‌چنین در کونژنکتیووشالازی[۹۴و۹۳]، OCP[۹۵و۸۸]، SJS[۹۶و۸۸] به کار رفته است.

از آن‌جا که توزیع زیرزنجیره (subchain) آلفا از کلاژن نوع ۴ در غشای پایه پرده آمنیون، مشابه ملتحمه و نه قرنیه است؛ پرده آمنیون احتمالاً جایگزین موثرتری برای ملتحمه می‌باشد[۹]. توانایی پرده آمنیون در کاهش اسکار و التهاب و تحریک اپی‌تلیالیزیشن، در بازسازی سطح چشم مفید است. پرده

آمنیون در محیط کشت، فنوتیپ طبیعی اپی‌تلیوم ملتحمه فاقد یاخته گابلت را پیدا می‌کند[۹۸و۹۷] و در سیتولوژی ایمپرشنی (impression cytology) از سطح ملتحمه بازسازی‌شده، فنوتیپ ملتحمه طبیعی با افزایش تعداد یاخته گابلت دیده می‌شود[۹۹].

از دیگر فواید پرده آمنیون در بازسازی سطح چشم، ظاهر زیباتر، توانایی پایش عود موضعی تومور در زیر پرده آمنیون شفاف پیوندشده (پس از برداشت نئوپلازی اسکواموس یا ملانوم بدخیم)[۶۱] در مقایسه با غشاهای مخاطی دهانی ضخیم‌تر[۱۰۰] و حفظ مژه‌ها پس از AMT روی حاشیه پلک در TEN[۹۲] و برگشت انتروپیون به دلیل آزاد کردن بافت سیکاتریسی است[۹۶].

عوامل مسوول شکست AMT عبارتند از خشکی چشم[۱۰۱]، درمان قبلی با میتومایسین یا تابش پرتو بتا (که سبب ایجاد ملتحمه ناسالم در پیرامون پرده آمنیون می‌شود)[۶۳]، پاتولوژی سیستمیک کنترل‌نشده (که سبب التهاب سطح چشم و ضرورت استفاده از سرکوب ایمنی گردد) و بالاخره تخریب کامل یاخته‌های بنیادی اپی‌تلیوم ملتحمه[۶۱].

نقص نسبی یاخته‌های بنیادی لیمبوس

در موارد یک‌طرفه LSCD نسبی، همیشه به پیوند یاخته‌های بنیادی لیمبوس (LSC) نیاز نیست و می‌توان بیمار را تحت مراقبت نزدیک قرار داد[۱۰۲] و برایش دبریدمان مکرر اپی‌تلیوم یا SSCE (sequential sector conjunctival epitheliectomy)[۱۰۲] و یا AMT[۱۰۴و۱۰۳] انجام داد. AMT در کاهش شکایات، بازگرداندن پایداری سطح چشم و بهبود بینایی در اکثر بیماران LSCD نسبی در محدوده ۳۳۰-۹۰ درجه که به مدت ۱۲-۳۴ ماه پی‌گیری شدند؛ موثر بوده است[۱۰۵].

ناخنک

توانایی پرده آمنیون در ممانعت از فیبروبلاست‌های طبیعی ناخنک و ملتحمه[۲۴] در میان دیگر خصوصیات (ذکرشده در بالا)، استفاده از آن را در درمان ناخنک مورد توجه قرار داده است. در ابتدا میزان عود در ناخنک اولیه و راجعه به ترتیب ۱۰/۹ درصد و ۳۷/۵ درصد بود[۱۰۶]. این ارقام خیلی بالاتر از ارقام مربوط در پیوند اتوگرافت ملتحمه بودند[۱۰۶] ولی به دنبال اصلاح در روش جراحی، این ارقام به ترتیب به ۳ درصد و ۹/۵ درصد کاهش یافتند[۱۰۷]. این نتایج قابل مقایسه با نتایج پیوند اتوگرافت ملتحمه[۱۰۸] و خیلی کم‌تر از نتایج روش "ملتحمه عریان" هستند (۱۰/۷ درصد در مقابل ۳۸/۷ درصد)[۱۰۹]. هم‌چنین AMT به صورت ترکیبی با اتوگرافت ملتحمه یا اتوگرافت لیمبوس[۱۱۰] و میتومایسین C حین جراحی به کار رفته است. هم‌چنین AMT به عنوان خط اول درمان ناخنک اولیه به ویژه ناخنک دوسر (double-headed) جهت پوشاندن نقص بزرگی از ملتحمه یا حفظ ملتحمه بولبی فوقانی جهت جراحی احتمالی آینده گلوکوم توصیه شده است[۱۱۱].

کشت یاخته‌های بنیادی

گرچه نتایج بازسازی سطح چشم در چشم‌های دچار نقص یاخته‌های بنیادی، حاکی از بهبود چشم با روش‌های جراحی مثل کراتواپی‌تلیوپلاستی[۱۱۳و۱۱۲] و پیوند لیمبوس[۱۱۴] بوده است ولی هم‌چنان مشکلاتی وجود دارند. در بیماران دچار LSCD یک‌طرفه که در آن‌ها اتوگرافت از چشم سالم مقابل گرفته می‌شود؛ همیشه به صورت بالقوه احتمال ایجاد LSCD ایاتروژنیک در چشم دهنده وجود دارد. در بیماری دوطرفه، پیوند لیمبوس آلوگرفت، خطر رد پیوند و نیاز به سرکوب ایمنی طولانی را به همراه دارد.

Pellegrini و همکاران[۱۱۵] یک میلی‌متر مربع از بافت لیمبوس گرفته‌شده از چشم دهنده سالم تهیه کردند و یاخته‌ها را در محیط آزمایشگاهی کشت دادند و سپس آن‌ها را توسط لنز تماسی پانسمانی هیدروفیلی، به بستر دهنده منتقل کردند. Koizumi و همکاران[۱۱۶] یاخته‌های لیمبوس را ۲ تا ۳ هفته روی پرده آمنیون کشت دادند و سپس آن‌ها را به چشم بیمار در خرگوش منتقل کردند. پرده آمنیون، بستری فراهم می‌کند که در یاخته‌های کشت‌شده اپی‌تلیوم لیمبوسی، سبب تسهیل در چسبندگی، تکثیر و تمایز می‌گردد. پرده آمنیون سبب حفظ و نگه‌داری یاخته‌های اجدادی اپی‌تلیوم لیمبوس نیز می‌شود[۱۱۷].

به علاوه، یاخته‌های بنیادی لیمبوس کشت‌شده در محیط زنده آزمایشگاهی (ex vivo) روی پرده آمنیون دست‌نخورده، بر خلاف "روش کشت لایه مغذی فیبروبلاست 3T3" دارای تزاید کند و فاقد کراتین k_3 یا کانکسین-۴۳ (connnexin-43) حتا با کشت طولانی می‌باشند[۱۱۸]. مطالعات بعدی نشان دادند که پرده آمنیون فاقد اپی‌تلیوم برای تکثیر یاخته‌های اپی‌تلیوم لیمبوسی انسان و برای تمایز به یاخته‌های قرنیه‌ای تقویت‌شده موقت

(corneal transient amplifying cells)، محیط مینیاتور بهتری فراهم می‌کند[۱۱۹]. بیان بیش‌تر کانکسین-۴۳ و فعالیت تکثیری بالاتر روی "پرده آمنیون فاقد اپی‌تلیوم" مشاهده می‌شود[۱۱۹].

یاخته‌های اپی‌تلیومی لیمبوس و قرنیه خرگوش روی "پرده آمنیون فاقد اپی‌تلیوم" نسبت به "پرده آمنیون دست‌نخورده" خیلی سریع‌تر رشد می‌کنند[۱۲۰] که نشان می‌دهد پرده آمنیون با یک "غشای پایه فاقد پوشش" بستر بهتری برای کشت یاخته‌های اپی‌تلیومی است.

اپی‌تلیوم قاعده‌ای قرنیه انسان، بیان‌کننده trk A است[۱۲۱]. سامانه کشت (culture system) پرده آمنیون، از رشد یاخته‌های بنیادی لیمبوس حمایت می‌کند؛ بدین ترتیب که از طریق trk A یک سامانه علامت‌دهنده رشد فیبرهای عصبی را تحریک می‌کند و از طریق آن، سبب ادامه حیات به جای آپوپتوز در یاخته‌های بنیادی لیمبوس می‌گردد[۱۲۲]. پرده آمنیون، مجموعه‌ای از عوامل رشدی (EGFb، FGF، عامل رشدی کراتینوسیت، TGF-α، TGF-ß و ...)[۲۱] را تولید می‌کند که سبب تحریک اپی‌تلیوم می‌شوند. در ۹۶ ساعت نخست کشت یاخته‌های بنیادی لیمبوس بر روی پرده آمنیون، کاهش آزادسازی $TGFB_1$ و $TGFB_2$ رخ می‌دهد که سبب تنظیم تکثیر یاخته می‌شوند[۱۲۳]. عامل رشدی عصب (NGF) که توسط پرده آمنیون تولید می‌شود؛ بر روی یاخته‌های اپی‌تلیوم لیمبوسی و قرنیه‌ای کشت‌شده خرگوش، اثر میتوژنی دارد[۱۲۴].

به علاوه، پرده آمنیون برای کشت یاخته‌های اپی‌تلیوم ملتحمه به کار رفته است و سبب رشد یک فنوتیپ اپی‌تلیومی عمدتاً غیرگابلتی ملتحمه با بیان میکروویلی، اتصالات بین‌یاخته‌ای و افزایش تراکم دسموزوم‌ها و همی‌دسموزوم‌ها می‌شود[۱۰۶]. پرده آمنیون، یاخته‌های اجدادی اپی‌تلیوم ملتحمه را برای تمایز به یاخته گابلت و غیرگابلت حفظ می‌کند. تمایز یاخته گابلت، نیازمند محیط حساس‌تری است و ممکن است بستگی به فیبروبلاست‌ها داشته باشد؛ هرچند به مطالعات بیش‌تری جهت بررسی آن نیاز است[۱۲۵].

در تمام این مطالعات، بافت برداشت‌شده (explant) لیمبوس جهت کشت یاخته‌های بنیادی اپی‌تلیوم استفاده شده است؛ چرا که آماده کردن این‌ها آسان است و خطر آسیب به اپی‌تلیوم قرنیه دهنده در اثر درمان آنزیمی وجود ندارد. تکنیک کشت تعلیق یاخته‌ای (cell suspension culture technique)، به دست آوردن تعداد بیش‌تری یاخته بنیادی را توسط انکوبه کردن حلقه لیمبوس با ۱/۲ IU دیسپاز به مدت یک ساعت، قبل از بردن روی محیط پرده آمنیون و غوطه‌ور ساختن در محیط کشت، تضمین می‌کند[۱۲۶]. تصور می‌شود که اپی‌تلیوم کشت‌شده از این طریق، قدرت مکانیکی و تمامیت ساختمانی بهتری را در اثر افزایش تعداد دسموزوم‌ها و کاهش فضاهای بینابینی یاخته‌های قاعده‌ای، دارا باشد.

بلند کردن سامانه کشت با هوا (air lifting)، با تضمین این که صفحه یاخته‌ها مشابه محیط زنده (in vivo)، توسط محیط کشت، مرطوب نگاه داشته می‌شود؛ منجر به تشکیل یک لایه اپی‌تلیوم مطبق شد که نقش ممانعتی (barrier function) بهتری داشت[۱۲۷]. دسموزوم‌های بیش‌تر، اتصالات بین یاخته‌ای کم‌تر و عدم نفوذپذیری یاخته‌های راسی، مشابه شرایط محیط زنده بودند.

در یک مطالعه تجربی با استفاده از یاخته‌های اپی‌تلیوم لیمبوسی خرگوش کشت‌شده روی پرده آمنیون خرگوش، نشان داده شد که استفاده اضافی از پرده آمنیون انسانی به صورت یک پچ به مدت دو هفته، حیات یاخته‌ها را افزایش می‌دهد. شکست پیوند، با نقص اپی‌تلیومی زودرس نشان داده شد. چشم‌هایی که دچار پاتولوژی پلکی شدید بودند نیز سرنوشت خوبی نداشتند[۱۲۸]. از آن‌جا که التهاب سطحی چشم روی حیات یاخته‌های بنیادی اثرات نامناسب دارد[۱۲۹]؛ AMT توام با یا به دنبال پیوند لیمبوسی ممکن است حیات یاخته‌های بنیادی را افزایش دهد. به هرحال، یک مطالعه تجربی روی خرگوش، با مطالعه اثر اتوگرافت لیمبوسی- ملتحمه‌ای با و بدون AMT انسانی نشان داد که تفاوت مهمی بین دو گروه به لحاظ فنوتیپ و کدورت قرنیه وجود ندارد[۱۳۰]. نتایج در هر ۲ گروه عمل‌شده، از افراد عمل‌نشده بهتر بود. اگر AMT خرگوش به جای انسان به کار می‌رفت؛ قرنیه می‌توانست شفاف‌تر باشد؛ چرا که واکنش زنوگرافت ممکن است نتیجه را مغشوش کند[۱۳۰].

پیوند قرنیه به دنبال پیوند یاخته‌های بنیادی

در یک مطالعه، ۵/۵ ماه پس از این که یاخته‌های اپی‌تلیوم لیمبوس انسانی روی پرده آمنیون کشت شدند و روی سطح چشم پیوند گردیدند؛ پیوند نفوذی قرنیه انجام شد[۱۳۱]. آزمایش هیستوپاتولوژیک و رنگ‌آمیزی ایمونوفلورسانس تکمه قرنیه‌ای

(corneal button) نشان داد که اپی‌تلیوم لیمبوسی گسترش‌یافته در محیط زنده آزمایشگاهی، فنوتیپ یاخته‌های اجدادی اپی‌تلیوم لیمبوس را حفظ کرده است[۱۳۱]؛ یعنی حضور اینتگرین‌های $\alpha_3\beta_1$ و $\alpha_6\beta_4$ و عدم بیان کراتین (K_{30}) یا کانکسین-۴۳ در اپی‌تلیوم قاعده‌ای.

پیوند نفوذی به دنبال آلوگرافت قرنیه‌ای- لیمبوسی و AMT، هم‌چنین نشان‌دهنده بازگشت فنوتیپ قرنیه‌ای با اپی‌تلیوم مطبق روی یک غشای پایه ائوزینوفیلیک بود[۱۳۲]. K_3 در تمام ضخامت اپی‌تلیوم دیده می‌شد، MUC5AC دیده نشد، کانکسین-۴۳ در اپی‌تلیوم قاعده‌ای یافت می‌شد، لامینین- ۵ مثبت بود و اینتگرین‌های $\alpha_6\beta_1$ و $\alpha_6\beta_4$ در یاخته‌های اپی‌تلیوم قاعده‌ای مثبت بودند.

پیوند مجدد یاخته‌های اپی‌تلیوم لیمبوسی کشت‌شده بر روی پرده آمنیون

در ۳ چشم با پیوندهای یاخته بنیادی لیمبوسی شکست‌خورده به دلیل دفع اپی‌تلیومی، بازسازی سطحی موفقیت‌آمیز به مدت بیش از یک سال با یاخته‌های بنیادی آلولیمبال کشت‌شده روی پرده آمنیون انجام شد[۱۳۳].

اپی‌تلیوم کشت‌شده ملتحمه و لیمبوس برای بیماری دوطرفه سطح چشم

در یک بیمار با بیماری دوطرفه سطح چشم، بافت لیمبوسی از چشم با درگیری خفیف‌تر، در منطقه‌ای به وسعت ۴ ساعت که لیمبوس سالم‌تری داشت؛ استحصال شد[۱۳۴]. ملتحمه مجاور نیز به طور جداگانه به دست آمد. هر دو بافت برداشت‌شده، روی دو پرده آمنیون انسانی در حالی که بافت لیمبوسی در مرکز و بافت ملتحمه‌ای در پیرامون آن قرار داشت؛ کشت شدند. پس از ۳ هفته، اپی‌تلیوم کشت‌شده، به سطح چشم بیمار منتقل گردید که در مدت یک سال پی‌گیری، سطح چشم پایدار بود و بینایی بهبود یافته بود[۱۳۴].

پیوند پرده آمنیون برای بلب فیلترینگ

پرده آمنیون، به صورت ترکیبی با جراحی فیلترینگ، به عنوان جایگزین درمان ضدفیبروز به کار رفته است. پرده آمنیون برای جلوگیری از تشکیل اسکار زیر فلپ صلبیه‌ای گذارده شد[۱۳۵]. یک مطالعه تجربی در خرگوش‌ها نشان داد که رشد فیبروبلاست‌ها در چشم‌های دارای بلب مسقف با پرده آمنیون، خیلی کم‌تر است[۱۳۶]. گرچه در فاصله زمانی طولانی‌تر، اثر کاهنده فشار چشم بین دو گروه تفاوت معنی‌داری نداشت؛ طول عمر بلب در این گروه در مقایسه با جراحی فیلترینگ معمولی طولانی‌تر بود[۱۳۶].

نتایج یک کارآزمایی بالینی تصادفی بین AMT و جلو کشیدن ملتحمه (conjunctival advancement) جهت ترمیم نشت بلب‌های فیلترینگ، به آن اندازه نویدبخش نبودند[۱۳۷]. بلب قدیمی با برش خارج گردید و با پرده آمنیون جایگزین شد. طول عمر بلب پس از دو سال در گروه پرده آمنیون ۴۶ درصد و در گروه جلو راندن ملتحمه ۱۰۰ درصد بود. از آن‌جا که بلب پوشیده‌شده با پرده آمنیون، به ظاهر شبیه بلب بدون رگی است که به دنبال استفاده از آنتی‌متابولیت‌ها دیده می‌شود؛ تصور می‌گردید که مستعد نشت دیررس باشد.

به تازگی گزارشی از استفاده موفقیت‌آمیز از AMT برای درمان نشت دیررس بلب پس از ترابکولکتومی با میتومایسین در دو مورد منتشر شده است[۱۳۸]. تکنیک مورد استفاده متفاوت از گزارش قبل[۱۳۷] بود. بدین ترتیب که پرده آمنیون، بلب موجود را می‌پوشاند. این امر، پوشش دقیق‌تر منطقه دچار نشت را با خطر کم‌تر عفونت پس از عمل (به دلیل خواص ضد میکروبی) و ترمیم بهتر نشت با حفظ عملکرد بلب ممکن می‌سازد.

انتروپیون سیکاتریسی

انتروپیون سیکاتریسی ممکن است به دلایل مختلف شامل بلفاروکونژنکتیویت مزمن، تراخم، سوختگی، آسیب‌های شیمیایی و بیماری‌های جلدی- مخاطی سیستمیک مثل سندرم استیون- جانسون و پمفیگویید سیکاتریسی ایجاد شود. پرده آمنیون در ترکیب با lid split procedure در یک مجموعه ۱۸ نفری از بیماران، توسط Ti و همکاران[۱۳۹] با میزان موفقیت کلی ۹۶ درصد به کار رفته است. این کار سبب تحریک سریع پوشش اپی‌تلیومی در عرض دو هفته روی تارس بدون پوشش گردید اما از کراتینیزه شدن بعدی لبه پلک یا چروکیدگی تارس جلوگیری نکرد.

نتیجه‌گیری

پرده آمنیون در بیماری‌های ملتحمه‌ای و قرنیه‌ای گوناگونی، با میزان موفقیت متفاوت به کار رفته است. به نظر می‌رسد که به دلیل قابلیت تحریک پوشش اپی‌تلیومی و کاهش التهاب و اسکار، دارای اثر مفیدی روی PED، زخم نوروتروفیک، زخم‌های سپری‌شکل، آسیب شیمیایی، برداشتن ناخنک و بازسازی سطح ملتحمه باشد. اغلب گزارش‌های موجود، گزارش‌های موردی هستند (گذشته‌نگر یا آینده‌نگر) و هیچ کارآزمایی بالینی تصادفی‌شده‌ای برای مقایسه این روش درمانی با روش‌های موجود وجود ندارد. بدین ترتیب، نتیجه‌گیری بر مبنای دانش موجود مشکل است. نقش AMT در کراتوپاتی تاولی، کراتوپاتی نواری، جراحی فیلترینگ گلوکوم و انتروپیون بایستی بیش‌تر ارزیابی شود.

پرده آمنیون فاقد یاخته‌های اپی‌تلیومی، بستر مناسبی برای کشت یاخته‌های بنیادی لیمبوس و یاخته‌های اپی‌تلیومی ملتحمه فراهم می‌کند. این امر احتمالاً به تولید چندین عامل رشدی که رشد اپی‌تلیوم را تحریک می‌کنند و توانایی آن برای نگه‌داری یاخته‌های اجدادی موجود مربوط است. بیماران با نقص نسبی یا کامل یاخته‌های بنیادی لیمبوسی ممکن است از پیوند پرده آمنیون به تنهایی یا پیوند یاخته‌های بنیادی لیمبوسی کشت‌شده روی پرده آمنیون بهره ببرند. برای قضاوت قطعی، نیاز به ارایه نتایج مطالعات بالینی دراز مدت می‌باشد.

منابع

1- Trelford JD, Trelford Suaer M. The amnion in surgery, past and present. *Am J Obstet Gynecol* 1979;134:833-845.
2- De Rott A. Plastic repair of conjunctival defects with fetal membranes. *Arch Ophthalmol* 1940;23:522-555.
3- Sorsby A, Symons HM. Amniotic membrane grafts in caustic burns of eye. *Br J Ophthalmol* 1946;30:337-345.
4- Kim JC, Tseng SCG. The effects on inhibition of corneal neovascularization after human amniotic membrane transplantation in severely damaged rabbit cornea. *Korean J Ophthalmol* 1995;9:32-46.
5- Kim JC, Tseng SCG. Transplantation of preserved human amniotic membrane for surface reconstruction in severely damaged rabbit corneas. *Cornea* 1995;14:437-484.
6- Lee SH, Tseng SCG. Amniotic membrane transplantation for persistent epithelial effects with ulceration. *Am J Ophthalmol* 1997;123:303-312.
7- Sadler T.W. Langmans Medical Embryology. 8th ed. London: Slock Inc; 2000.
8- Polled SM, Aye NN, Simmonds EM. Scanning electron microscopic appearance of normal human amnion and umbilical cord at term. *Br J Obstet Gynaecol* 1976;83:470-477.
9- Fukuda K, Chikama T, Nakaumura M. Differential distribution of subchains of the basement membrane components type IV collagen and lmainin among the amniotic membrane, cornea and conjunctiva. *Cornea* 1999;18:73-79.
10- Cunningham FG, Gant NF, Leveno KJ. Williams obstetrics. 21st ed. London: Slock Inc; 2001.
11- Tseng SCG, Prabhasawat P, Lee SH. Amniotic membrane transplantation for conjunctival surface reconstruction. *Am J Ophthalmol* 1997;124:765-774.
12- Shimazaki J, Shinozaki N, Tsubota K. Transplantation of amniotic membrane and limbal autograft for patients with recurrent pterygium associated with symblepharon. *Br J Ophthalmol* 1998;82:235-240.
13- Guo M, Grinnell F. Basement membrane and human epidermal differentiation in vitro. *J Invest Dermatol* 1989;93:372-378.
14- Boudreau N, Sympson CJ, Werb Z. Suppression of ICE and apoptosis in mammary epithelial cells by extra cellular matrix. *Science* 1995;267:891-893.
15- Dogru M, Yildiz M, Baykara M. corneal sensitivity and ocular surface changes following preserved amniotic membrane transplantation for non-healing ulcers. *Eye* 2003;17:139-148.
16- Koizumi NJ, Inatomi TJ, Sotozono CJ. Growth factor mRNA and protein in preserved human amniotic membrane. *Curr Eye Res* 2000;20:173-177.

17- Grueterich M, Tseng SC. Human limbal progenitor cells expanded on intact amniotic membrane ex vivo. *Arch Ophthalmol* 2002;120:783-790.
18- Kurpakus MA, Daneshvar C, Aremport J. Human corneal epithelial cell adhesion to laminins. *Curr Eye Res* 1999;83:748-752.
19- Dua HS, Azuara-Blanco A. Amniotic membrane transplantation. *Br J Ophthalmol* 1999;83:748-752.
20- Koizumi NJ, Inatomi TJ, Sotozono CJ. Growth factor, mRNA and protein in preserved human amniotic membrane. *Curr Eye Res* 2000;20:173-177.
21- Azuara- Blanco A, Pillai CT, Dua HS. Amniotic membrane transplantation for ocular surface reconstruction. *Br J Ophthalmol* 1999;83:399-402.
22- Choi TH, Tseng SCG. In vivo and in vitro demonstration of epithelial cell-induced myofibroblast differentiation of keratocytes and an inhibitory effect by amniotic membrane. *Cornea* 2001;20:197-204.
23- Tseng SC, Li DQ, Ma X. Suppression of transforming growth factor-beta isoforms, TGF-beta receptor type II, and myofibroblast differentiation in cultured human corneal and limbal fibroblasts by amniotic membrane matrix. *J Cell Physiol* 1999;179:352-355.
24- Lee SB, Li DQ, Tan DTH. Suppression of TGF-B signaling in both normal conjunctival fibroblasts and pterygial body fibroblasts by amniotic membrane. *Curr Eye Res* 2000;20:325-334.
25- Chen HJ, Pires RT, Tseng SC. Amniotic membrane for sever neurotrophic ulcers. *Br J Ophthalmol* 2000;84:826-833.
26- Shimmura S, Shimazaki J, Ohashi Y. Antiinflammatory effect of amniotic membrane transplantation in ocular surface disorders. *Cornea* 2001;20:408-413.
27- Park WC, Tseng SCG. Modulation of acute inflammation and keratocyte death by suturing, blood and amniotic membrane in phototherapeutic keratectomy. *Invest Ophthalmol Vis Sci* 2000;41:2906-2914.
28- Hao Y, Ma DKH, Hwang DG. Identification of antiangiogenic and anti-inflammatory proteins in human amniotic membrane. *Cornea* 2000;19:348-352.
29- Solomon A, Rosenblatt M, Monroy D. Suppression of interleukin 1 α and interleukin 1ß in human limbal epithelial cells cultured on the amniotic membrane stromal matrix. *Br J Ophthalmol* 2001;85:444-449.
30- Kim JS, Kim JC, Na BK. Amniotic membrane patching promotes healing and inhibits proteinase activity on wound healing following acute corneal alkali burn. *Exp Eye Res* 2000;70:329-337.
31- Shimmura S, Shimazaki J, Ohashi Y. Antinflammatory effects of amniotic membrane transplantation in ocular surface disorders. *Cornea* 2001;20:408-413.
32- Veta M, Kweon MN, San Y. immunosuppressive properties of human amniotic membrane for mix lymphocyte reaction. *Clin Exp Immunol* 2002;129:464-470.
33- Solomon A, Rosenblat M, Monroy PC. Suppression of interleukin- 1a interleukin-1b in the human corneal epithelial cells culture on the amniotic membrane matrix. *Br J Ophthalmol* 2001;85:444-449.
34- Hao Y, Ma H, Hwang G. Identification of antiangiogenic an anti-inflammatory proteins in human amniotic membrane. *Cornea* 2000;19:384-352.
35- Adinolfi M, Akle CA, McColl I. Expression of HLA antigens, beta 2-microglobulin an enzymes by human amniotic epithelial cells. *Nature* 1982;295:325-327.
36- Hammer A, Hutter H, Blashitz A. Amnion epithelial cells in contrast to trophoblast cells express all classical HLAI molecule together with HLA-G. *Am J Reprod Immonul* 1997;37:161-171.
37- Akle CA, Adinolfi M, Welsh KI. Immunogenecity of human epithelial cell after transplantation into volunteers. *Lancet* 1981;1:1003-1005.
38- Baum J. Amniotic membrane transplantation. Why is it effective? *Cornea* 2002;21:339-341.
39- Kobayashi N, Kabuyamer Y, Sasaki S. Suppression of corneal neovascularization by culture supernatant of human amniotic cell. *Br J Ophthalmol* 2001;85:905-907.
40- Talmi YP, Sigler L, Inge E. Antibacterial properties of human amniotic membranes. *Placenta* 1991;12:285-288.

41- Ni J, Abrahamson M, Zhang M. Cystatin E is a novel human cysteine proteinase inhibitor with structural resemblance to family 2 cystatins. *J Biol Chem* 1997;272:10853-10858.
42- Kjaergaard N, Hein M, Hytte L. Antibacterial properties of human amnion and chorion in vitro. *Eur J Obstet Gynecol Reprod Biol* 2001;94:224-229.
43- Bari MS, Chouhury MIM, Khan AAR. Role of human fetal membranes (Amniotic membrane) in the management of burn wounds. *Ann Burn Fire Disasters* 2002;15:12-16.
44- Lloyd SJ, Garlid KD, Reba RC. Permeability of different layers of the human placenta to isotopic water. *J Appl Physiol* 1969;26:274-276.
45- Adinolfi M, Akle CA, McColl I. Expression of HLA antigens, $ß_2$-Microglobulin and enzymes by human amniotic membrane. *Nature* 1982;295:325-327.
46- Hammer A, Hutter H, Blaschitz A. Amnion epithelial cells, in contrast to trophoblast cells, express all classical HLA class I molecules together with HLA-G. *Am Reprod Immunol* 1997;37:161-171.
47- Kubo M, Sonoda Y, Muramasu R. Immunogenicity of human amniotic membrane in experimental xenotransplantaiton. *Invest Ophthalmol Vis Sci* 2001;42:1539-1546.
48- Kruse FE, Joussen AM, Rohrschneider K. Cryopreserved human amniotic membrane for ocular surface reconstruction. *Graefes Arch Clin Exp Ophthalmol* 2000;238:68-75.
49- Ueta M, Kweon MN, Sano Y. Immunosuppressive prosperities of human amniotic membrane for mixed lymphocytic reaction. *Clin Exp Immunol* 2002;129:464-470.
50- Hajiiski O, Anatassov N. Amniotic membranes for temporary burn coverage. *Ann Burn Fire Disasters* 1990;9:88-92.
51- Shingh R, Gupta P, Kumar P. Properties of air dried radiation processed amniotic membranes under different storage condition. *Cell Tissue Banking* 2003;4:95-100.
52- Nakamura T, Yoshitani M, Rigby H. Sterilize freeze-dried amniotic membrane: a useful substrate for ocular surface reconstruction. *Invest Ophthalmol* 2004;45:93-99.
53- Maral T, Borman H, Arsalan H. Effectiveness of human amnion preserve long term in glycerol as a temporary biological dressing. *Burn* 1999;25:625-635.
54- Kurpakus-Wheater M. Laminin-5 is a component of preserved amniotic membrane. *Curr Eye Res* 2001;22:353-357.
55- Tseng SCG. Amniotic membrane transplantation for ocular surface reconstruction. *Biosci Rep* 2002;21:481-489
56- Adds PJ, Hunt CJ, Dart JKG. Amniotic membrane grafts, “fresh” or frozen: A clinical an n vitreocomparison. *Br J Ophthalmol* 2001;85:905-907.
57- Kruse E, Joussen AM, Rohrschneider K. Cryopreserve human amniotic membrane for ocular surface reconstruction. *Graefes Arch clin Exp Ophthalmol* 2000;238:68-75.
58- Dua HS, Azuara-Blanco A. Amniotic membrane transplantation. *Br J Ophthalmol* 1999;83:748-752.
59- Kruse FE, Rohrschneider K, Volcker HE. Multilayer amniotic membrane transplantation for reconstruction of deep corneal ulcers. *Ophthalmology* 1999;106:1504-1510.
60- Letko E, Stechschulte SU, Kenyoun KR. Amniotic membranes inlay and overlay grafting for corneal epithelial defects and stromal ulcers. *Arch Ophthalmol* 2001;119:655-663.
61- Solomon A, Espana EM. Tseng SCG. Amniotic membrane for reconstruction of conjunctival fornices. *Ophthalmology* 2003;110:93-100.
62- Petersen H, Spoerl E, Fruehauf A. Crosslinked amniotic membrane for corneal surface reconstruction. *Invest Ophthalmol Vis Sci* 2001;42:S269.
63- Lee SH ,Tseng SCG.Amniotic membrane transplantation for persistent epithelial defects with ulceration. *Am J Ophthalmol* 1997;123:303-312.
64- Prabhasawat P, Tesavibul N, Komolsuradej W. Single and multilayer amniotic membrane transplantation for persistent corneal epithelial defect with and without stromal thinning and perforation. *Br J Ophthalmol* 2001;85:1455-1463.
65- Gris O, Campo Z, Wolley-Dod C. Amniotic membrane implantation as a therapeutic bandage contact lens for epithelial disorders. *Cornea* 2002;21:22-27.

66- Hanada K, Shimazaki J, Shimmura S. Multi layered Amniotic membrane transplantation for severe ulceration of the cornea and sclera. *Am J Ophthalmol* 2001;131:342-331.
67- Solomon A, Meller D, Prabhasawat P. Amniotic membrane grafts for nontraumatic corneal perforations, descemetocoeles and deep ulcers. *Ophthalmology* 2002;109:694-703.
68- Duschenne B, Tahi H, Galand A. Use of human fibrin glue and amniotic membrane transplantation in corneal perforation. *Cornea* 2001;20:230-232.
69- Cameron JA. Shield ulcers and plaques of the cornea in vernal keratoconjunctivitis. *Ophthalmology* 1995;102:985-993.
70- Cameron JA, Antonios SR, Badi IA. Excimer laser phototherapeutic keratectomy for shield ulcers and corneal plaques in vernal keratoconjunctivitis. *J Refract Surg* 1995;11:31-35.
71- Sridhar MS, Sangwan VS, Bansal AK. Amniotic membrane transplantation in the management of shield ulcers of vernal keratoconjunctivitis. *Ophthalmology* 2001;105:1218-1222.
72- Kim JS, Kim JC, Hahn TW. Amniotic membrane transplantation in infected corneal ulcer. *Cornea* 2001;20:720-726.
73- Mejia LF, Santamaria SP, Acosta C. Symptomatic management of post operative bullous keratopathy with non-preserved human amniotic membrane. *Cornea* 2002;21:342-345.
74- Pires RTE, Tseng SCG, Prabhasawat P. Amniotic membrane for symptomatic bullous keratopathy. *Arch Ophthalmol* 1999;117:1291-1297.
75- Espana EM, Grueterich M, Sandoval H. Amniotic membrane transplantation for bullous keratopathy in eyes with poor visual potential. *J Cataract Refract Surg* 2003;29:279-284.
76- Anderson DF, Prabhasawat P, Alfonso E. Amniotic membrane transplantation after the primary surgical management of band keratopathy. *Cornea* 2001;20:354-361.
77- Choi YS, Kim JY, Wu WR. Effect of application of human amniotic membrane on rabbit corneal wound healing after excimer laser photorefractive keratectomy. *Cornea* 1998;17:389-395.
78- Lee HK, Kim EK, Kim GO. Phototherapeutic keratectomy for severe subepithelial fibrosis following excimer laser refractive surgery. *J Cataract Refract Surg* 2003;29:1430-1435.
79- Meller D, Pires RTF, Mack RJS. Amniotic membrane transplantation for acute chemical or thermal burns. *Ophthalmology* 2000;107:980-990.
80- Ucakhan OO, Koklu G, Firal E. Non-preserved human amniotic membrane transplantation in acute and chronic chemical eye injuries. *Cornea* 2002;21:169-172.
81- Joseph A, Dua HS, King AJ. Failure of amniotic membrane transplantation in the treatment of acute ocular burns. *Br J Ophthalmol* 2001;85:1065-1069.
82- Roper-Hall MJ. Thermal and chemical burns. *Trans Ophthalmol Soc UK* 1965;85:631-640.
83- Dua HS, King AJ, Joseph A. A new classification of ocular surface burns. *Br J Ophthalmol* 2001;85:1379-1383.
84- Hosni FA. Repair of trachomatous cicatricial entropion using mucous membrane graft. *Arch Ophthalmol* 1974;91:41-51.
85- Naumann GOH, Lang GK, Rummell V. Autologous nasal mucosal transplantation in severe bilateral conjunctival mucus deficiency syndrome. *Ophthalmology* 1990;97:1011-1017.
86- Neuhaus RW, Bayles HI, Shorr N. Complications at mucus membrane donor sites. *Am J Ophthalmol* 1982;93:643-646.
87- Vrabec MP, Wiesenthal RW, Elsing SH. Subconjunctival fibrosis after conjunctival autograft. *Cornea* 1993;12:181-183.
88- Tsubota K, Satake Y, Ohyama M. Surgical reconstruction of the ocular surface in advanced OCP and SJS. *Am J Ophthalmol* 1996;122:38-52.
89- Paridaens D, Beekhuis H, Vanden Bosch W. Amniotic membrane transplantation in the management of conjunctival malignant melanoma and primary acquired melanosis with atypia. *Br J Ophthalmol* 2001;85:658-661.
90- Kobayashi A, Takahira M, Yamada A. Fornix and conjunctival reconstruction by amniotic membrane in a patient with conjunctiva mucosa associated lymphoid tissue lymphoma. *Jpn J Ophthalmol* 2002;46:346-348.
91- Shimazaki J, Yang HY, Tsubota K. Amniotic membrane transplantation for ocular surface reconstruction in patients with chemical and

thermal burns. *Ophthalmology* 1997;104:2068-2076.
92- John T, Foulks GN, John ME. Amniotic membrane in the surgical management of acute toxic epidermal necrolysis. *Ophthalmology* 2002;109:351-360.
93- Georgiadis NS, Terzidou CD. Epiphora caused by conjunctivochalasis: treatment with transplantation of preserved human amniotic membrane. *Cornea* 2001;20:619-621.
94- Meller D, Maskin SL, Pires RT. Amniotic membrane transplantation for symptomatic conjunctivochalasis refractory to medical treatments. *Cornea* 2000;19:796-803.
95- Barabino S, Rolando M, Bentivoglio G. Role of amniotic membrane transplant for conjunctival reconstruction in ocular cicatricial pemphigoid. *Ophthalmology* 2003;110:474-480.
96- Honavar SG, Bansal AK, Sangwan VS. Amniotic membrane transplantation for ocular surface reconstruction in Stevens Johnson syndrome. *Ophthalmology* 2000;107:775-779.
97- Meller D, Tseng SCG. Conjunctival epithelial cell differentiation on amniotic membrane. *Invest Ophthalmol Vis Sci* 1999;40:878-886.
98- Cho BJ, Djajililian AR, Obritsch WF. Conjunctival epithelial cells cultured on human amniotic membrane fail to transdifferentiate into corneal epithelial-type cells. *Cornea* 1999;18:216-224.
99- Prabhasawat P, Tseng SCG. Impression cytology of epithelial phenotype of ocular surface reconstructed by preserved human amniotic membrane. *Arch Ophthalmol* 1997;115:1360-1367.
100- Paridaens ADA, McCartney ACE, Minassian RC. Orbital exenteration in 95 cases of primary conjunctival malignant melanoma. *Br J Ophthalmol* 1994;78:520-528.
101- Calonge M. The treatment of dry eye. *Surv Ophthalmol* 2001;45(suppl 2):S227-S239.
102- Dua HS. The conjunctiva in corneal epithelial wound healing. *Br J Ophthalmol* 1998;82:1407-1411.
103- Tseng SCG, Prabhasawat P, Barton K. Amniotic membrane transplantation with or without limbal allografts for corneal surface reconstruction in patients with limbal stem cell deficiency. *Arch Ophthalmol* 1998;116:431-441.
104- Gomes JAP, Serapiao dos santos M, Cunha MC. Amniotic membrane transplantation for partial and total limbal stem cell deficiency secondary to chemical burn. *Ophthalmology* 2003;110:466-473.
105- Anderson DF, Ellies P, Pires RTF. Amniotic membrane transplantation for partial limbal stem cell deficiency. *Br J Ophthalmol* 2001;85:567-575.
106- Prabhasawat P, Barton K, Burkett G. Comparison of conjunctival autografts, amniotic membrane grafts, and primary closure for pterygium excision. *Ophthalmology* 1997;104:974-985.
107- Solomon A, Pires RT, Tseng SCG. Amniotic membrane transplantation after extensive removal of primary and recurrent pterygia. *Ophthalmology* 2001;108:449-460.
108- Ma DH. See LC, Liau SB, Tsai RJ. Amniotic membrane graft for primary pterygium: comparison with conjunctival autograft and topical mitomycin C treatment. *Br J Ophthalmol* 2000;84:973-978.
109- Tekin NF, Kaynak S, Saatci SO. Preserved amniotic membrane transplantation in the treatment of primary pterygium. *Ophthalmic Surg Lasers* 2001;32:464-469.
110- Shimazaki J, Shinozaki N, Tsubota K. Transplantation of amniotic membrane and limbal autograft for patients with recurrent pterygium associated with symblepharon. *Br J Ophthalmol* 1998;82;235-240.
111- Ti SE, Tseng SCG. Management of primary and recurrent pterygium using amniotic membrane transplantation. *Curr Opin Ophthalmol* 2002;13:204-212.
112- Thoft RA. Keratoepithelioplasty. *Am J Ophthalmol* 1984;97:1-6.
113- Turgeon PW, Nauheim RC, Roat MI. Indications for keratoepithelioplasty. *Arch Ophthalmol* 1990;108:233-236.
114- Dua HS, Azuara-Blance A. Limbal stem cells of the corneal epithelium. *Surv Ophthalmol* 2000;44:415-425.
115- Pellegrini G, Traverso CE, Franzi AT. Long term restoration of damaged corneal surfaces with autologous cultivated corneal epithelium. *Lancet* 1997;349:990-993.
116- Koizumi N, Inatomi T, Quantock AJ.

Amniotic membrane as a substrate for cultivating limbal corneal epithelial cells for autologous transplantation in rabbits. *Cornea* 2000;19:65-71.
117- Meller DF, Pires RT, Tseng SCG. Ex vivo preservation and expansion of human limbal epithelial stem cells on amniotic membrane cultures. *Br J Ophthalmol* 2002;86:463-471.
118- Wolosin JM, Xiong X, Schutte M. Stem cells and differentiation stages in the limbo-corneal epithelium. *Prog Retin Eye Res* 2000;19:223-255.
119- Grueterich M, Espana E, Tseng SCG. Connexin 43 expression and proliferation of human limbal epithelium on intact and denuded amniotic membrane. *Invest Ophthalmol Vis Sci* 2002;43:63-71.
120- Koizumi N, Fullwood NJ, Bairaktaris G. Cultivation of corneal epithelial cells on intact and denuded human amniotic membrane. *Invest Ophthalmol Vis Sci* 2000;41:2506-2513.
121- Lambiase A, Bonini S, Micera A. Expression of nerve growth factor receptors on the ocular surface in healthy subjects and during manifestation of inflammatory disease. *Invest Ophthalmol Vis Sci* 1998;39:1272-1275.
122- Touhami A, Grueterich M, Tseng SCG. The role of nerve growth factor signaling in human limbal epithelium expanded by amniotic membrane culture. *Invest Ophthalmol Vis Sci* 2002;43:987-994.
123- Hagedorn H, Sauer U, Schleicher E. Expression of TGFß1 protein mRNA and the effect on tissue remodeling in laryngeal carcinomas. *Anticancer Res* 1999;19:4265-4272.
124- Kruse FE, Tseng SCG. Growth factors modulate clonal growth and differentiation of cultured limbal and corneal epithelium. *Invest Ophthalmol Vis Sci* 1993;34:1963-1976.
125- Meller D, Dabul V, Tseng SCG. Expansion of conjunctival epithelial progenitor cells on amniotic membrane. *Exp Eye Res* 2002;74:537-545.
126- Koizumi N, Cooper LJ, Fullwood NJ. An evaluation of cultivated corneal limbal epithelial cells using cell-suspension culture. *Invest Ophthalmol Vis Sci* 2002;43:2114-2121.
127- Ban Y, Cooper LJ, Fullwood NJ. Comparison of ultra structure, tight junction-related protein expression and barrier function of human corneal epithelial cells cultivated on amniotic membrane with and without air lifting. *Exp Eye Res* 2003;76:735-743.
128- Ti SE, Anderson D, Touhami A. Factors affecting the outcome following transplantation of ex vivo expanded limbal epithelium on amniotic membrane for total limbal deficiency in rabbits. *Invest Ophthalmol Vis Sci* 2002;43:2584-2592.
129- Meallet MA, Espana EM, Grueterich M. Amnitoic memebrane transplantation with conjunctival limbal autograft for total limbal stem cell deficiency. *Ophthalmology* 2003;110:1585-1592.
130- Marinho D, Hofling–Lena AL, Kwitko S. Does amniotic membrane transplantation improve the outcome of autologous limbal transplantation? *Cornea* 2003;22:338-342.
131- Grueterich M, Espana EM, Touhami A. Phenotypic study of a case with successful transplantation of ex vivo expanded human limbal epithelium for unilateral total limbal stem cell deficiency. *Ophthalmology* 2002;109:1547-1552.
132- Espana EM, Grueterich M, Ti SE. Phenotypic study of a case receiving keratolimbal allograft and amniotic membrane for total limbal stem cell deficiency. *Ophthalmology* 2003;110:481-486.
133- Nakamura T, Koizumi N, Tsuzuki M. Successful regrafting of cultivated corneal epithelium using amniotic membrane as a carrier in sever ocular surface disease. *Cornea* 2003;22:70-71.
134- Sangwan VS, Vemuganti GK, Iftekar G. Use of autologous cultured limbal and conjunctival epithelium in a patient with severe bilateral ocular surface disease induced by acid injury. A case report of unique application. *Cornea* 2003;22:478-481.
135- Fujishima H, Shimazaki J, Shinozaki N. Trabeculectomy with the use of amniotic membrane for uncontrolled glaucoma. *Ophthalmic Surg Lasers* 1998;29:428.
136- Barton K, Budenz DL, Khaw PT. Glaucoma filtering surgery using amniotic membrane transplantation. Invest Ophthalmol Vis Sci. 2001;42:1762-1768.
137- Budenz DL, Barton K, Tseng SCG. Amniotic

membrane transplantation for repair of leaking glaucoma filtering blebs. *Am J Ophthalmol* 2000;130:580-588.
138- Kee C, Hwang JM. Amniotic membrane for late-onset glaucoma filtering leaks. *Am J Ophthalmol* 2002;133:834-835.
139- Ti SE, Tow SLC, Chee SP. Amniotic membrane transplantation in entropion surgery. *Ophthalmology* 2001;108:1209-1217.