

## بازآموزی مداوم چشم‌پزشکی

**دبیر علمی:** دکتر مسعود سهیلیان- استاد- چشم‌پزشک- دانشگاه علوم پزشکی شهید بهشتی  
**دبیر اجرایی:** دکتر مریم آل‌طه- استادیار- چشم‌پزشک- دانشگاه علوم پزشکی شهید بهشتی

### سردرد و دوبینی متناوب در یک مرد ۷۲ ساله

**دکتر مریم آل‌طه:** استادیار- چشم‌پزشک- دانشگاه علوم پزشکی شهید بهشتی

دوبینی، میگرن با فلج چشمی (ophthalmoplegic migraine) است که با سردرد متناوب مشخص میگرن و فلج یک یا چند عصب حرکتی چشمی، به ویژه عصب سوم مغزی تظاهر پیدا می‌کند. این بیماری به طور شایعی در سنین کودکی آغاز می‌گردد و سردرد، عموماً قبل از شروع فلج حرکتی چشم و در همان سمت آغاز می‌شود. مردمک اغلب درگیر است. البته این وضعیت بسیار نادر است (۰/۷ در هر یک میلیون نفر).

در بررسی دوبینی حاد در یک فرد میان‌سال، در صورتی که سایر معاینات چشمی طبیعی باشند و عیوب انکساری یا کدورت در محیط‌های رسانه‌ای چشم و ضایعات شبکیه ای وجود نداشته باشند؛ باید حرکات چشم به دقت بررسی گردند تا وجود هر گونه فلج خفیف ماهیچه‌های خارج چشمی، نادیده گرفته نشود. در این گروه سنی، شایع‌ترین علل بروز اختلالات حرکتی حاد چشم که همراه با سردرد نیز باشند؛ ضایعات عروقی مانند آنوریسم‌های مغزی و یا ناهنجاری‌های سرخرگی-سیاهرگی (AVM) همراه با نشت خون و افزایش ICP، تومورهای مغزی و هر علت دیگر بالا برنده ICP و نیز آرتیریت تمپورال می‌باشند.

#### ادامه معرفی بیمار

در معاینه بالینی، دید اصلاح‌شده دو چشم ۲۰/۳۰ و نقص نسبی آوران مردمکی (RAPD) منفی بود. در حرکات چشم، محدودیت مختصری در ابداکشن هر دو چشم وجود داشت و دوبینی بیمار نیز در نگاه به طرفین تشدید می‌شد. در معاینه بیومیکروسکوپی با اسلیت‌لمپ، کدورت خفیف عدسی در هر دو چشم وجود داشت و سایر بخش‌های سگمان قدامی، طبیعی بودند. فشار هر دو چشم بدون مصرف دارو ۱۵ mmHg بود. در

#### معرفی بیمار

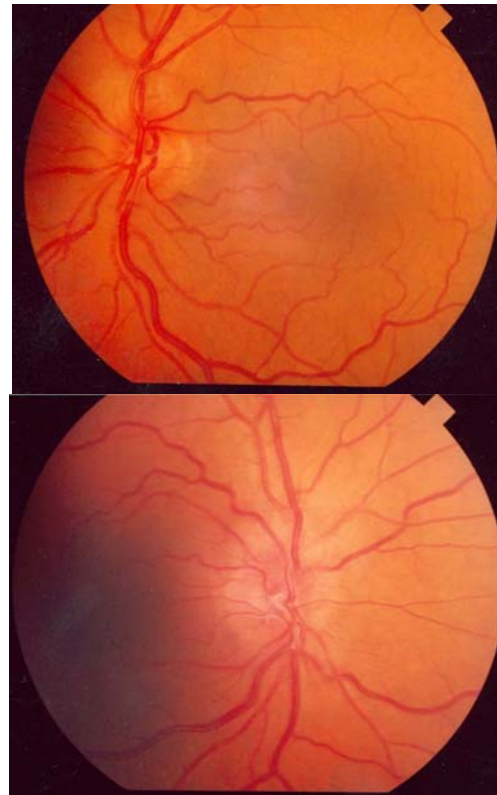
مرد ۷۲ ساله‌ای با شکایت سردرد و دوبینی متناوب از ۴ ماه قبل به درمانگاه چشم مراجعه نمود. سردرد در طول روز به صورت یکنواخت و منتشر در تمام جمجمه احساس می‌شد. علائم بیمار به تدریج ایجاد شدند. سابقه بیماری سیستمیک یا مصرف دارو، سیگار یا جراحی را نمی‌داد.

#### با توجه به شرح حال بیمار، چه تشخیص‌هایی مطرح می‌شوند؟

سردرد در یک فرد ۷۲ ساله، علل مختلفی می‌تواند داشته باشد. سردرد و درد صورت، از شکایات شایعی هستند که علل خوش‌خیم و بدخیم متعددی دارند. گرفتن شرح حال دقیق، مهم‌ترین و نخستین گام در ارزیابی سردرد است. معاینات بالینی و بررسی‌های آزمایشگاهی، به تایید تشخیص کمک می‌کنند. محل و کیفیت درد، عوامل تشدیدکننده و تخفیف‌دهنده و یافته‌های هم‌زمان عصبی باید در رابطه با هر سردردی ارزیابی شوند. در معاینات بالینی فرد مبتلا به سردرد، بررسی‌های نوروافتالمولوژی جایگاه ویژه‌ای دارند. افتالموسکوپی باید از نظر وجود ادم پایی صورت گیرد.

وجود سندرم هورنر در بیماری که سردرد یک‌طرفه یا درد یک‌طرفه صورت دارد؛ به نفع سردردهای خوشه‌ای (cluster) یا دایسکشن کاروتید داخلی (internal carotid dissection) است. فلج عصب ششم مغزی یا ازوتروپی هم‌نوا (comitant) که موجب بروز دوبینی شده است؛ می‌تواند به نفع افزایش فشار داخل جمجمه‌ای (ICP) به هر علتی باشد. البته علل چشمی سردرد مانند فشار بالای چشم و یا یوویت را نیز باید مد نظر داشت و معاینه کامل چشم را انجام داد. علت دیگر بروز سردرد و

فوندوسکوپی، تورم دوطرفه عصب بینایی دیده شد (تصویر ۱).



تصویر ۱- عکس از فوندوس که تورم مختصر عصب بینایی در هر دو چشم مشاهده می‌گردد.

شدن راه‌های خروجی به علت انسداد در سیاهرگ‌های تخلیه‌کننده)، ICP افزایش می‌یابد. گاه در مواردی مانند تومور کاذب مغزی (PTC)، هیچ علتی برای افزایش ICP پیدا نمی‌شود. در هر حال برای تشخیص دقیق، نیاز به بررسی‌های بالینی، نورولوژی و آزمایشگاهی کامل داریم. شایع‌ترین علت دوبینی ناشی از افزایش ICP، فلج یک‌طرفه یا دوطرفه ماهیچه راست خارجی به علت فلج عصب ششم است که علت آن، فشردن عصب توسط یکی از شاخه‌های عرضی سرخرگ بازیلار در قاعده جمجمه است. با شیوع کم‌تری، فلج عصب تروکله‌آر به علت تحت فشار قرار گرفتن مغز میانی یا خود عصب، ایجاد دوبینی می‌کند. فلج عصب چهارم، با skew deviation قابل اشتباه است؛ گرچه این وضعیت نیز خود گاهی به علت افزایش ICP بروز می‌کند. فلج عصب سوم یا اکولوموتور غیر شایع است. گاهی به علت افزایش ICP، افتالموپارزی کامل هم بروز می‌کند که با کاهش ICP، برطرف می‌گردد.

در ۶۰ تا ۸۰ درصد تومورهای مغزی، به ویژه در توده‌هایی که زیر تنتوریوم قرار گرفته‌اند؛ افزایش ICP بروز می‌کند. البته نوع و سرعت رشد تومور نیز در بروز افزایش ICP تاثیر دارد. در این موارد، اغلب به غیر از یافته‌های مربوط به افزایش ICP، یافته‌های عصبی موضعی نیز در معاینه بالینی بیمار قابل تشخیص می‌باشند.

ضایعات عروقی مانند AVM بدون آن که پاره شوند نیز می‌توانند ICP را بالا ببرند که علت اصلی آن، شانت مستقیم خون از سرخرگ‌ها به سیاهرگ‌هاست که موجب افزایش فشار سیاهرگی و کاهش جذب CSF می‌گردد. البته ایجاد لخته در سینوس سیاهرگی یا تحت فشار قرار دادن مستقیم سینوس‌ها نیز از علل دیگر افزایش CSF می‌باشند.

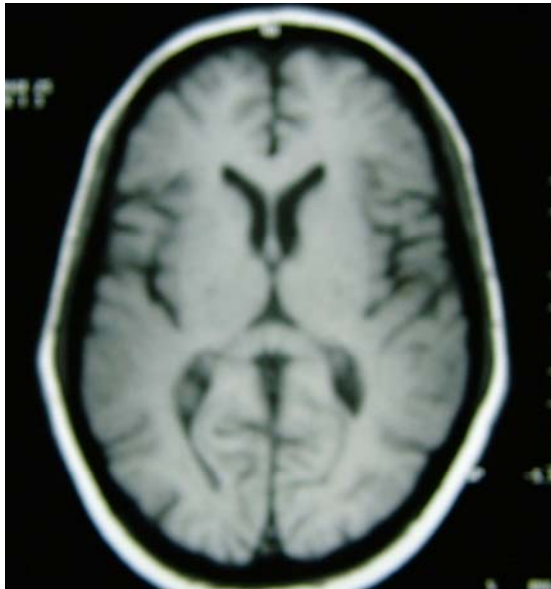
عفونت‌ها مانند آبسه‌های مغزی، مننژیت، انسفالیت و مننگوانسفالیت، به علت همراهی با تورم بافت مغزی، می‌توانند با افزایش ICP و بروز ادم پایي همراه باشند که البته همراهی با سایر علائم عمومی و یافته‌های بالینی مشخص این بیماری‌ها، به تشخیص کمک می‌کند.

علل التهابی غیر عفونی مانند سارکوییدوز (مننژیت آسپتیک، گرانولوم در نسج مغز و انسداد خروجی CSF)، بیماری بهجت (ترومبوز سینوس سیاهرگی، فلبیت سخت‌شامه‌ای) و تب مدیترانه‌ای نیز می‌توانند همراه با بروز ادم پایي باشند. در

### با توجه به معاینه بالینی، چه تشخیص‌هایی مطرح می‌شوند؟

وجود ادم پایي و فلج دوطرفه عصب ششم مغزی که ایجاد محدودیت در ابداعشن نموده است؛ نشانگر افزایش ICP است که به علل متفاوتی ایجاد می‌گردد. حفره جمجمه یک محیط بسته است که به طور کامل توسط بافت مغزی، مایع مغزی-نخاعی (CSF) و عروق حاوی خون، پر شده است. CSF به میزان ثابتی در شبکه کورویید به ویژه در بطن‌های جانبی تولید می‌شود که از طریق سوراخ‌های لوشکا و ماژندی، وارد فضای زیرعنبوتیه‌ای و سپس از طریق سیستم‌های مغزی، به عروق جوگولار داخلی و سیاهرگ‌های دیگر تخلیه می‌گردد. اگر تولید CSF به هر علتی زیاد شود (از جمله بر اثر سموم، داروها و نورترنسmitterها) و یا خروج آن از جمجمه مختل گردد (بر اثر توده‌ها، افزایش موضعی یا کلی بافت مغزی به علت تورم یا بسته

CSF، سایر مشخصات مایع مغزی- نخاعی طبیعی بودند: فشار خروج (opening pressure) = ۳۵۰ میلی‌متر آب، پروتیین = ۲۰ mg/dl، قند = ۲۵ mg/dl و یاخته = ۱-۰.



تصویر ۲- MRI مغزی از بیمار که به جز کوچک بودن حجم بطن‌های جانبی، یافته غیرطبیعی دیگری ندارد.

عفونت و بیماری‌های التهابی مغز بدون بالا رفتن ICP نیز ممکن است تورم عصب مشاهده گردد.

سایر علل احتمالی افزایش ICP و ادم پایی شامل متاستاز تومور به مغز (لوسمی، لنفوما و کارسینوما)، ضربه‌های شدید جمجمه با یا بدون شکستگی استخوانی که در اغلب موارد همراه با خون‌ریزی درون حفره جمجمه هستند و تومورهای نخاع، اختلالات دمی‌لینیزان (گیلن‌باره، پلی‌نوروپاتی دمی‌لینیزان التهابی مزمن، اسکروز مولتی پل) هستند. اختلالات متابولیسم (موکوپلی‌ساکاریدوز)، ناهنجاری جمجمه (کرانیوسینوستوز)، دیسکرازی‌های پلاسماسل (میلوما، پلاسموسایتوما)، سموم (سرب) و پرکاری تیروئید، از علل دیگر تورم سر عصب بینایی با یا بدون افزایش ICP هستند. در اسکروز مولتی پل، التهاب سر عصب بینایی موجب بروز ادم پایی می‌گردد و ربطی به افزایش ICP ندارد. در هر حال، در تمامی این موارد، یافته‌های بالینی همراه، به تشخیص کمک می‌کنند.

در نهایت، در صورت وجود یافته‌های مربوط به افزایش ICP به‌رغم یافته‌های آزمایشگاهی و تصویربرداری طبیعی و رد تمام علل زمینه‌ای افزایش ICP، تشخیص سندرم تومور مغزی کاذب مطرح می‌گردد.

#### بررسی‌های پاراکلینیکی پیشنهادی شما در این مرحله کدامند؟

۱) بررسی‌های تصویر برداری: در MRI انجام‌شده از مغز، هیچ ضایعه و توده‌ای مشاهده نگردید. سیگنال‌های مربوط به بافت خاکستری و سفید و بطن‌های مغزی طبیعی بودند. حجم بطن‌های جانبی مغزی، مختصری نسبت به سن فرد، کاهش داشت (تصویر ۲).

۲) سنجش میدان بینایی: در میدان بینایی هر دو طرف، محدود شدن میدان و بزرگ شدن نقطه کور مشاهده شد (تصویر ۳).

۳) بررسی آزمایشگاهی: بررسی خون محیطی از نظر گلوکوز، شاخص‌های کلیوی و کبدی، پروتیین C و S و CBC/diff طبیعی بود. PPD، VDRL و ANA نیز منفی بودند.

بیمار برای مشاوره به متخصص نورولوژی ارجاع داده شد که از نظر معاینات عصبی طبیعی بود. کشیدن مایع کمبری (lumbar puncture) انجام شد که به جز بالا بودن فشار خروجی



#### با توجه به نتایج به دست آمده از بررسی‌های آزمایشگاهی، محتمل‌ترین تشخیص چیست؟

با توجه به سردرد و دوبینی و تورم سر عصب بینایی در حضور یافته‌های تصویربرداری و آزمایشگاهی طبیعی و بالا بودن ICP، محتمل‌ترین تشخیص، PTC است. البته سن و جنس بیمار برای ابتلا به این بیماری، غیرمعمول است.

#### چه درمانی برای بیمار توصیه می‌کنید؟

با توجه به تشخیص PTC، بیمار تحت درمان با استازولامید به میزان ۱۲۵ میلی‌گرم، دو بار در روز قرار گرفت که به تدریج تا ۲۵۰ میلی‌گرم، دو بار در روز افزایش یافت.

طی مدت پی‌گیری، سردرد و دوبینی بیمار از بین رفت و در معاینات نورولوژی و نوروفتالمولوژی به عمل آمده نیز نکته غیر طبیعی جدیدی مشاهده نگردید. تورم سر عصب نیز به تدریج برطرف شد.



تصویر ۳- میدان بینایی بیمار: در هر دو چشم، محدود شدن میدان بینایی و بزرگ شدن نقطه کور قابل مشاهده است.

دیگر بروز PTC هستند که از جمله می‌توان به آمیودارون، آنتی‌بیوتیک‌ها (تتراسیکلین، مینوسیکلین، داکسی‌سیکلین و نالیدیکسیک اسید)، دانازول، هورمون‌های رشد، ایزوترتینوئین، سرب، نورپلانت (norplant)، لیتیوم، اکسی‌توسین، رتینوئید و هورمون‌های تیروئیدی و نیز قطع مصرف استروئید و  $\beta$ -hCG (beta-human chorionic gonadotropin) اشاره نمود.

### یافته‌های بالینی

PTC گاهی بدون علامت است و طی یک معاینه بالینی، به صورت اتفاقی کشف می‌گردد. شایع‌ترین شکایت بیمار سردرد است که در ۹۰ درصد موارد وجود دارد. این سردرد، ویژگی خاصی ندارد؛ عموماً به صورت دوطرفه و در ناحیه پیشانی یا در کل سر احساس می‌شود و اغلب همراه با درد در ناحیه گردن است. درد به صورت ثابت وجود دارد؛ هرچند گاهی به صورت متناوب بروز می‌کند.

دومین شکایت شایع، تاری‌گذاری دید است (۷۰ درصد) که یک‌طرفه یا دوطرفه و معمولاً به مدت کم‌تر از یک دقیقه

### تومور کاذب مغزی (PTC)

PTC یا ICP بالای ایدیوپاتیک، در نوزادان، کودکان و بزرگسالان جوان و به ندرت در افراد بالای ۴۵ سال رخ می‌دهد و نوع ایدیوپاتیک سودوتومور به طور مشخص در زنان چاق و در سنین باروری مشاهده می‌گردد. میزان بروز آن در امریکا، حدود ۳/۵ نفر در هر صد هزار نفر است. نسبت ابتلای مرد به زن، یک به ۸ است. در زنان سنین ۲۰-۴۴ سال، به ویژه اگر چاق هم باشند؛ این احتمال بروز به ۱۹ در صد هزار نفر می‌رسد. نکات تشخیصی PTC عبارتند از: افزایش ICP، یافته‌های آزمایشگاهی و تصویربرداری طبیعی، فشار بالای CSF و رد سایر علل احتمالی بالابرنده ICP.

### سبب‌شناسی

چاقی به صورت شایعی در مبتلایان به PTC وجود دارد. سایر اختلالات غدد متابولیسم مشاهده‌شده در این بیماران، شامل بیماری آدیسون، کم‌کاری پاراتیروئید و سندرم ترنر می‌باشند. مصرف یا تماس با داروها و مواد شیمیایی از علل

قبل از بررسی CSF باید تصویربرداری از مغز برای رد احتمال عللی که ایجاد فتق بافت مغزی می‌کنند؛ از جمله وجود توده، انجام شده باشد. برای بررسی بافت مغزی، MRI ارجحیت دارد. MRI مغز در PTC، طبیعی و اندازه بطن‌ها نسبت به سن بیمار نیز اغلب طبیعی است. مشاهده یک زین‌ترکی خالی (empty sella) بدون علامت که ناشی از افزایش مزمن ICP است؛ در بیش از نیمی از موارد گزارش شده است. در مقاطع حدقه‌ای MRI، اتساع فضای زیر عنکبوتیه‌ای اطراف عصب بینایی دیده می‌شود که موجب رانده شدن سر عصب به داخل چشم و صاف شدن صلبیه خلفی می‌گردد.

#### درمان

نحوه درمان بیمار بستگی به وجود و شدت علایمی چون سردرد، کاهش دید و سیر پیش‌رفت آسیب بینایی و وجود یک عامل زمینه‌ای شناخته‌شده دارد. برای حفظ بینایی و کنترل علائم می‌توان از درمان‌های طبی و جراحی استفاده نمود. درمان‌های طبی زمانی کاربرد دارند که دید، طبیعی و شکایت عمده، سردرد یا دوبینی است. در صورتی که عامل زمینه‌ای مانند مصرف دارو یا بیماری خاصی وجود داشته باشد؛ باید درمان در جهت برطرف نمودن آن عامل صورت گیرد. در افراد چاق، کاهش وزن توصیه می‌گردد.

داروهای مهارکننده آنزیم کربنیک انهیدراز موجب کاهش تولید CSF و کاهش ICP می‌شوند. این داروها اثر مددی نیز دارند. شایع‌ترین دارویی که در این گروه مورد استفاده قرار می‌گیرد؛ دیاموکس یا استازولامید است. مصرف داخل سیاهرگی این دارو در افراد مبتلا به PTC، طی چند ساعت، فشار CSF را کاهش می‌دهد. استازولامید در بزرگسالان، با مقدار یک گرم در روز آغاز می‌گردد که می‌توان مقدار آن را تا ۴ گرم در روز افزایش داد. البته افزایش مقدار دارو با عوارض ناخواسته دارو هم‌چون پارستزی انتهایها، لتارژی و تغییر در مزه دهان همراه است. از سایر داروهای مدر از قبیل فوروزوماید (لازیکس) و کلروتالیدون هم می‌توان برای درمان مبتلایان استفاده نمود. در افرادی که به دیاموکس و سایر سولفانامیدها حساسیت دارند؛ از تریامترن و اسپیرنونلاکتون استفاده می‌شود.

تجویز کورتیکواستروئیدها در درمان PTC همراه با اختلالات التهابی سیستمیک مانند سارکوئیدوز و لوپوس، کمک‌کننده

است و اغلب در شرایط تغییر موقعیت بدن مانند خم شدن به جلو، بلند شدن و یا چرخاندن چشم‌ها ایجاد می‌گردد. افت دید، کامل یا نسبی است و احتمالاً به علت ایسکمی گذرای عصب بینایی ایجاد می‌شود ولی گذرا و قابل برگشت است. در موارد کمی، به علت نورپاتی ایسکمیک عصب بینایی، کاهش شدید و دایم دید بروز می‌کند.

دوبینی در ۴۰ درصد موارد وجود دارد و اغلب افقی است که به علت فلج یک یا دوطرفه عصب ششم مغزی است و به ندرت فلج عصب ۴ یا ۳، موجب دوبینی عمودی می‌گردد. شنیدن صدا در جمجمه که به صورت شنیدن صدای ضربان قلب (whooshing) است؛ یافته شایعی است. یافته‌های موضعی عصبی، بسیار ناشایعند.

ویژگی تشخیصی PTC، مشاهده ادم پایی در افتالموسکوپی است و تقریباً در تمام بیماران قابل مشاهده است که ممکن است نامتقارن و گاهی یک‌طرفه باشد. PTC بدون ادم پایی نیز گزارش شده است ولی تشخیص در این موارد باید با احتیاط صورت گیرد. کاهش دید مرکزی ناشایع است و دید بدتر از ۲۰/۲۰ در ۱۵ درصد موارد در بدو مراجعه وجود دارد. در مواردی که PTC به صورت مزمن و ماه‌ها وجود دارد؛ آتروفی عصب بینایی بروز می‌کند که معمولاً متقارن است. PTC در بعضی بیماران، به صورت سندرم کاذب فوستر-کندی (Pseudo-Foster Kenedy syndrome) بروز می‌کند.

#### بررسی‌های پاراکلینیک

در بررسی میدان بینایی با روش استاتیک یا پریمتری گلدمن، تقریباً در همه بیماران، بزرگ شدن نقطه کور مشاهده می‌گردد. سایر یافته‌های میدان بینایی شامل محدود شدن کلی میدان بینایی و نزال استپ (nasal step) می‌باشند. البته انواع اسکوتوم‌های مرکزی، پاراسنترال، قوسی و ارتفاعی (altitudinal) نیز گزارش شده‌اند.

بررسی CSF برای تشخیص PTC، ضروری است که با کمک آن، بالا بودن فشار CSF اثبات و علل التهابی، عفونی و بدخیمی‌ها رد می‌گردند. فشار CSF طبیعی در فرد بالغ، کم‌تر از ۲۰۰ میلی‌متر آب است. برای تشخیص PTC، فشار CSF باید از ۲۵۰ میلی‌متر آب بالاتر و محتوای CSF (پروتئین، گلوکز و یاخته‌ها) طبیعی باشد.

CSF (CSF diversion procedure) و فشاربرداری از غلاف عصب بینایی (optic nerve sheath decompression) برای پایین آوردن فشار CSF استفاده می‌شود که انتخاب روش جراحی بستگی به وضعیت بیمار دارد.

**منبع**

Miller NR, Newman NJ. Walsh & Hoyt's clinical neuro-ophthalmology. 6th ed. Philadelphia: Lippincott, Williams & Wilkins; 2005: Vol. 1, Chapter 5 (papilledema) and 26 (headache and facial pain).

است اما در همه مبتلایان توصیه نمی‌شود؛ زیرا گرچه موجب کاهش سریع ICP می‌گردد ولی قطع آن موجب افزایش ناگهانی در ICP خواهد شد. در موارد اورژانس مانند افت پیش‌رونده یا شدید بینایی و در زمان تصمیم به انجام جراحی، می‌توان کورتیکواستروئید را به صورت موقت تجویز نمود.

کشیدن مکرر مایع نخاعی موجب کاهش CSF می‌گردد ولی با توجه به عوارض بالقوه‌ای که دارد؛ بهتر است تنها در موارد انتخابی مانند بارداری به کار گرفته شود.

در مواردی که درمان‌های طبی تأثیری نداشته باشند یا بیمار از ابتدا با نوروپاتی شدید مراجعه نموده باشد؛ مداخله جراحی توصیه می‌گردد. در این موارد از روش‌های تغییر مسیر