

## Range of Motion in Ocular Implants Following Enucleation: Hydroxyapatite Vs Porous Polyethylene (Medpor)

Saber Moghadam AA, MD; Sazandeh S, MD

**Purpose:** To compare the range of motion of hydroxyapatite (HA) and porous polyethylene (Medpor) ocular implants in enucleated eyes.

**Methods:** This comparative study was performed on records of 34 patients who underwent unilateral enucleation and implantation of hydroxyapatite (13 cases) or Medpor (21 cases). The two groups were compared regarding age, gender, cause of enucleation, laterality, and movement.

**Results:** Patients were male in 55.9%. Mean age of patients was 29.7 year (1-61 years). The most common cause of enucleation was trauma (55.9%) and the most common complication was mucopurulent discharge (14.7%). There was no case of extrusion, migration or exposure. Moderate to good motility was achieved in 89.3% of patients in the Medpor group and 86.6% in the HA group. There was no statistically difference between the two group regarding upward movement ( $P=0.68$ ), downward movement ( $P=0.62$ ), adduction ( $P=0.17$ ) and abduction ( $P=0.65$ ).

**Conclusion:** Medpor and hydroxyapatite ocular implants are comparable regarding range of motion.

- Bina J Ophthalmol 2006; 12 (1): 76-80.

### دامنه حرکات ایمپلنت حدقه‌ای هیدروکسی آپاتیت در مقایسه با مدپور

دکتر علی‌اکبر صابرمقدم<sup>۱</sup> و دکتر شهرام سازنده<sup>۲</sup>

هدف: ارزیابی دامنه حرکات ایمپلنت‌های حدقه‌ای هیدروکسی آپاتیت و مدپور (Medpor).

روش پژوهش: این مطالعه با بررسی داده‌های موجود در پرونده پی‌گیری ۳۴ بیمار انجام شد که تحت تخلیه چشم به روش انوکلیشن و کارگذاری ایمپلنت حدقه‌ای هیدروکسی آپاتیت (۱۳ بیمار) یا مدپور (۲۱ بیمار) قرار گرفته بودند. ویژگی‌های فردی بیماران، تشخیص قبل از عمل، اندیکاسیون عمل، تشخیص‌های بعد از عمل، نتایج عمل و عوارض آن‌ها و میزان حرکات ایمپلنت، بین دو گروه مقایسه شد.

یافته‌ها: بیماران در ۵۵/۹ درصد موارد مرد بودند. میانگین سنی بیماران ۲۹/۷ سال (۱-۶۱ سال) بود. در ۵۲/۹ درصد موارد، چشم راست تخلیه شده بود. شایع‌ترین علت تخلیه چشم، ضربه (۵۵/۹ درصد) و شایع‌ترین عارضه در هر دو گروه، وجود ترشح موکوپورولانت (۱۴/۷ درصد) بود. در هیچ یک از موارد، بیرون‌زدگی (extrusion)، نمایان‌شدگی (exposure) و یا جابه‌جایی (migration) ایمپلنت روی نداد. ایمپلنت‌های مدپور در ۸۹/۳ درصد موارد و ایمپلنت‌های هیدروکسی آپاتیت در ۸۶/۵ درصد موارد دارای حرکت متوسط تا خوب بودند. دو گروه از نظر حرکت ایمپلنت به بالا ( $P=0.682$ )، پایین ( $P=0.62$ )، داخل ( $P=0.176$ ) و خارج ( $P=0.65$ ) تفاوت معنی‌داری نداشتند.

نتیجه‌گیری: نتیجه کارگذاری مدپور و هیدروکسی آپاتیت بعد از تخلیه چشم، حداقل از نظر دامنه حرکات ایمپلنت تقریباً یکسان است.

- مجله چشم‌پزشکی بینا ۱۳۸۵؛ دوره ۱۲، شماره ۱: ۷۶-۸۰.

• پاسخ‌گو: دکتر علی‌اکبر صابر مقدم (e-mail: aasaber@gmail.com)

دکتر علی اکبر صابرمقدم - مقایسه ایمپلنت‌های حدقه‌ای هیدروکسی آپاتیت و مدپور

۱- استادیار - چشم پزشکی - دانشگاه علوم پزشکی مشهد

۲- دستیار - چشم پزشکی - دانشگاه علوم پزشکی مشهد

مشهد - بلوار قرنی - بیمارستان چشم خاتم الانبیا (ص) - مرکز تحقیقات چشم

تاریخ دریافت مقاله ۱ آبان ۱۳۸۴

تاریخ تایید مقاله: ۳۱ تیر ۱۳۸۵

## مقدمه

معاینه کننده نگاه می‌کرد؛ محل بازتاب نور روی ملتحمه چشم دارای ایمپلنت، علامت زده می‌شد و میزان حرکت چشم با توجه به آن در نگاه به بالا، پایین، داخل (adduction) و خارج (abduction) بر حسب میلی‌متر اندازه‌گیری می‌شد. حرکت ایمپلنت به میزان ۲-۱ میلی‌متر را حرکت بد، به میزان ۳ تا ۵ میلی‌متر را حرکت متوسط و دامنه حرکت ۶ میلی‌متر و بالاتر را حرکت خوب در نظر گرفتیم.

## روش جراحی

بعد از انجام پری‌تومی ۳۶۰ درجه و در صورت نیاز، با برش شل‌کننده (relaxing) روی ملتحمه، ماهیچه‌های راست داخل چشمی توسط قلاب گرفته و با نخ ویکریل ۰-۶ در فاصله یک میلی‌متری از اینسرتشن ماهیچه (همراه با lock کردن دو طرف ماهیچه) دوخته می‌شدند و ماهیچه از گلوب جدا می‌گردید. گلوب، بعد از قطع عصب بینایی و ماهیچه‌های مایل، از حدقه خارج می‌شد.

در موارد کارگذاری هیدروکسی آپاتیت، ابتدا ایمپلنت با اندازه انتخاب‌شده از قبل از عمل (۳-۳/۵ میلی‌متر کم‌تر از طول قدامی - خلفی همان چشم یا چشم مقابل) توسط صلیبه تهیه‌شده از بانک چشم، پوشانده شد. سپس ۴ دریچه به ابعاد ۲×۴ میلی‌متر، به فاصله ۷ میلی‌متر از مرکز محل قطع عصب بینایی، بر روی صلیبه دهنده و به طور کاملاً متقارن ایجاد شدند (تصویر ۱). پس از آن، هیدروکسی آپاتیت پوشیده‌شده، طوری در داخل مخروط ماهیچه‌ای قرار می‌گرفت که دریچه‌ها و محل عصب بینایی صلیبه دهنده، به طرف قدام واقع شوند. چهار ماهیچه راست، طوری به لبه قدامی دریچه‌های تعبیه‌شده روی صلیبه دوخته شدند که ماهیچه در تماس مستقیم با هیدروکسی قرار گیرد. سپس لبه‌های تنون قدامی و به دنبال آن ملتحمه، توسط نخ ویکریل ۰-۶ در دو لایه مجزا دوخته شدند. در نهایت، پس از گذاشتن کانفورمر، چشم بسته و پانسمان گردید.

امروزه استفاده از ایمپلنت‌های حدقه‌ای که به ماهیچه‌های خارج چشمی متصل می‌شوند و با ورود عروق خونی به آن‌ها، به بخشی از بدن تبدیل می‌گردند؛ متداول است. این ایمپلنت‌ها از گروه ادغام‌شونده (integrated) می‌باشند. هدف از به کارگیری روش‌ها و ایمپلنت‌های مختلف در جریان تخلیه چشم، رسیدن به ظاهر نزدیک به طبیعی با حرکت قابل قبول ایمپلنت و حداقل عوارض می‌باشد که البته هیچ یک از ایمپلنت‌های موجود، به طور کامل این اهداف را تامین نمی‌کنند.<sup>۱</sup>

با توجه به علل مختلف تخلیه چشم و وجود انواع ایمپلنت، لازم است که پیامدهای حاصل از به کارگیری این ایمپلنت‌ها مشخص گردد. در مطالعه حاضر، دامنه حرکات دو نوع ایمپلنت ادغام‌شونده، یعنی هیدروکسی آپاتیت و پلی‌اتیلن متخلخل یا مدپور (Medpor) و نیز عوارض حاصل، مورد ارزیابی و مقایسه قرار گرفته‌اند.

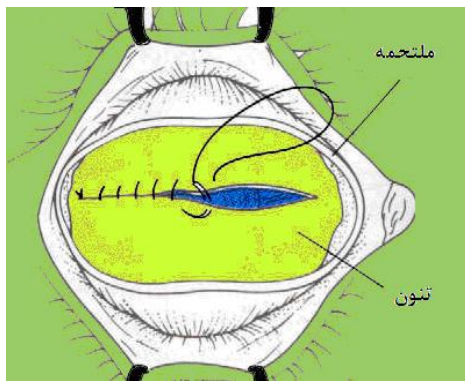
## روش پژوهش

مطالعه به روش توصیفی و بررسی داده‌های موجود در پرونده‌های بالینی بیمارانی انجام شد که به علل مختلف طی سال‌های ۸۳-۱۳۸۰ در بیمارستان خاتم‌الانبیای مشهد تحت عمل جراحی تخلیه چشم به روش انوکلیشن (enucleation) و کارگذاری ایمپلنت به طور اولیه قرار گرفته بودند. چشم‌هایی که با روش‌های دیگر (exentration و evisceration) تخلیه شده بودند یا به طور ثانویه تحت عمل کارگذاری ایمپلنت قرار گرفته بودند و همچنین موارد دارای عوارض مربوط به پگ‌گذاری (pegging) وارد مطالعه نشدند.

اطلاعات مورد بررسی شامل سن، جنس، چشم مبتلا، تشخیص قبل از عمل و اندیکاسیون تخلیه چشم، عوارض بعد از عمل، مدت پی‌گیری، فاصله زمانی بروز عارضه از زمان عمل و وضعیت حرکت چشم‌ها بودند. برای تعیین دامنه حرکات ایمپلنت، در حالی که بیمار با چشم سالم به نور چراغ پیشانی

از کانال‌های تعبیه شده در ۵ میلی‌متری از مرکز سطح قدامی، عبور داده شدند و پس از ۲ mm رسس، به روش hang back گره زده شدند. سپس تنون و ملتحمه، به روش قبلی، با ویکریل ۰-۶ و به صورت دو لایه مجزا دوخته شدند (تصویر ۳) و پس از قرار دادن کانفورمر، چشم‌ها بسته شدند. اولین معاینه بعد از عمل در تمام موارد، ۳-۵ روز بعد صورت می‌گرفت و پس از آن، بیماران با تجویز پماد و قطره آنتی‌بیوتیک، پی‌گیری می‌شدند.

در موارد کارگذاری مدپور، ابتدا ایمپلنت با اندازه مناسب (۲-۱/۵ میلی‌متر کم‌تر از طول قدامی- خلفی همان چشم یا چشم مقابل) انتخاب شد و پس از جدا کردن ماهیچه‌های راست (مطابق آنچه در مورد کارگذاری هیدروکسی آپاتیت گفته شد)، ایمپلنت توسط اینسرتور (insertor) مخصوص (تصویر ۲)، طوری در مخروط ماهیچه‌ای کار گذاشته شد که سطح صاف آن به طرف جلو باشد. مدپور انتخاب شده در تمام موارد از نوع سطح صاف (smooth surface) بود. نخ‌های ویکریل ماهیچه‌ها،



تصویر ۳- نحوه دوختن لایه‌های تنون و ملتحمه بر روی ایمپلنت حذقه‌ای



تصویر ۲- اینسرتور (insertor) مخصوص کارگذاری ایمپلنت مدپور



تصویر ۱- محل تعبیه ۴ دریچه بر روی صلیبه دهنده پوشاننده هیدروکسی آپاتیت

جدول ۱- اندیکاسیون‌های تخلیه چشم

اندیکاسیون	تعداد	درصد
پیش‌گیری از افتالمی سمپاتیک	۱۹	۵۵٫۹
درمانی	۸	۲۳٫۵
زیبایی	۷	۲۰٫۶
جمع	۳۴	۱۰۰

جدول ۲- عوامل سبب‌ساز تخلیه چشم

عامل	تعداد	درصد
مصدومیت	۲۱	۶۱٫۸
میکروافتالموس	۵	۱۴٫۷
جداشدگی شبکیه	۵	۱۴٫۷
رتینوبلاستوما	۲	۵٫۹
گلوکوم	۱	۲٫۹
جمع	۳۴	۱۰۰

#### یافته‌ها

طی مدت بررسی، ۳۴ بیمار، شامل ۱۹ مرد (۵۵٫۹ درصد) و ۱۵ زن (۴۴٫۱ درصد) با میانگین سنی ۲۹٫۷ سال (۱-۶۱ سال) تحت جراحی انوکلیشن یک چشم قرار گرفتند. در ۱۸ مورد (۵۲٫۹ درصد) چشم راست و در ۱۶ مورد (۴۷٫۱ درصد) چشم چپ درگیر بود. متوسط زمان پی‌گیری در دو گروه،  $1616 \pm 616$  ماه و فاصله زمان وقوع عارضه تا زمان عمل، به طور میانگین  $618 \pm 617$  ماه بود. اندیکاسیون‌های تخلیه چشم در جدول (۱) ارایه شده‌اند؛ شایع‌ترین اندیکاسیون تخلیه چشم در مجموع، پیش‌گیری از افتالمی سمپاتیک (۵۵٫۹ درصد) بود. شایع‌ترین عامل مسبب تخلیه چشم، مصدومیت (۶۱٫۸ درصد) بود و پس از آن میکروافتالموس و جداشدگی شبکیه (هر کدام ۱۴٫۷ درصد) قرار داشتند (جدول ۲).

مدپور و ۸۶/۵ درصد در گروه هیدروکسی آپاتیت دارای حرکت متوسط تا خوب بودند. حرکت ایمپلنت به بالا ( $P=0.0682$ )، پایین ( $P=0.062$ )، خارج ( $P=0.176$ ) و داخل ( $P=0.065$ ) با نوع ایمپلنت کارگذاری شده رابطه‌ای نداشت (جدول ۴).

جدول ۳- عوارض کارگذاری ایمپلنت براساس نوع

گروه‌ها: تعداد (درصد)				
مدپور (n=21)	هیدروکسی (n=13)	جمع (n=34)	عوارض	
3 (14.2)	2 (15.4)	5 (14.7)	ترشح چرکی	
1 (4.8)	3 (23.1)	4 (11.8)	کیست ملتحمه	
1 (4.8)	1 (7.7)	2 (5.9)	محدودیت کلدوساک	
1 (4.8)	0	1 (2.9)	افتادگی پلک	
1 (4.8)	0	1 (2.9)	تشکیل گرانولومای بیوژنیک	
0	1 (7.7)	1 (2.9)	نمایان شدن ایمپلنت	

• آزمون دقیق فیشر،  $P>0.05$

در ۲۱ نفر (۶۱/۸ درصد) از مدپور و در ۱۳ نفر (۳۸/۲ درصد) از هیدروکسی آپاتیت (Bio-eye<sup>R</sup>) استفاده شده بود. میزان عوارض ایجادشده در جدول (۳) آورده شده است. هفت نفر در گروه مدپور (۳۳/۳ درصد) و ۷ نفر در گروه هیدروکسی (۵۳/۹ درصد) و در مجموع ۱۴ نفر (۴۱/۲ درصد) دچار عارضه شدند. عارضه خروج ایمپلنت در هیچ موردی دیده نشد. شایع‌ترین عارضه، ترشح چرکی از چشم بود (۱۴/۷ درصد). میانگین حرکت ایمپلنت به بالا، پایین، داخل و خارج در کل بیماران، به ترتیب ۳/۵، ۳/۹، ۴/۷ و ۵/۵ میلی‌متر بود که حرکت به داخل و خارج بهتر از حرکت به بالا و پایین بود ( $P<0.001$ ). فراوانی حرکات متوسط یا خوب در گروه مدپور در حرکت به داخل و خارج ۱۰۰ درصد، در حرکت به بالا ۸۱ درصد و در حرکت به پایین ۷۶/۲ درصد و در گروه هیدروکسی در حرکت داخل ۱۰۰ درصد، در حرکت به خارج ۸۴/۶ درصد، در حرکت به بالا ۶۹/۲ درصد و در حرکت به پایین ۹۲/۳ درصد بود. به این ترتیب، به طور کلی ۸۹/۳ درصد موارد در گروه

جدول ۴- توزیع فراوانی ۲۱ چشم گروه مدپور و ۱۳ چشم گروه هیدروکسی آپاتیت براساس نوع حرکت ایمپلنت

نوع حرکت: تعداد (درصد)								
حرکت به بالا		حرکت به پایین		حرکت به خارج		حرکت به داخل		کیفیت حرکت
مدپور	هیدروکسی	مدپور	هیدروکسی	مدپور	هیدروکسی	مدپور	هیدروکسی	
4 (19.0)	4 (30.8)	5 (23.8)	1 (7.7)	0	2 (15.4)	0	0	بد
12 (57.1)	7 (53.8)	8 (38.1)	6 (46.2)	5 (23.8)	4 (30.8)	5 (23.8)	4 (30.8)	متوسط
5 (23.8)	2 (15.4)	8 (38.1)	6 (46.2)	16 (76.2)	7 (53.8)	16 (76.2)	9 (69.2)	خوب

۴۹ سال، ملانومای یووه، شایع‌ترین علت تخلیه چشم بود و مصدومیت فقط علت ۴/۱ درصد موارد از تخلیه چشم را تشکیل می‌داد. در مطالعه Dotton<sup>۳</sup> که بر روی ۵۰ بیمار انجام شده بود؛ شایع‌ترین علت تخلیه چشم، تومورهای داخل چشمی (۵۲ درصد) بودند و ضربه فقط ۸ درصد موارد را تشکیل می‌داد. شایع‌ترین ایمپلنت مورد استفاده در مطالعه ما مدپور بود (۶۱/۸ درصد). در مطالعه Christmas<sup>۲</sup>، شایع‌ترین ایمپلنت مورد استفاده، هیدروکسی آپاتیت بود (۸۰/۴ درصد). شاید علت استفاده بیش‌تر از مدپور در مطالعه ما، تصور به دست آوردن

## بحث

در این مطالعه، مصدومیت (۶۱/۸ درصد) شایع‌ترین علت تخلیه چشم بود و بیش‌ترین بیماران، مردان (۵۵/۹ درصد) بودند و به نظر می‌رسد که بیماران مذکر بیش‌تر در معرض ضربه بوده‌اند. علل دیگر تخلیه چشم به ترتیب عبارت بودند از میکروافتالموس (با هدف زیبایی)، عوارض مربوط به جداسدگی شبکیه، رتینوبلاستوما و عوارض مربوط به گلوکوم. متوسط سنی افراد مورد مطالعه ۲۲/۶ سال بود. در مطالعه Christmas<sup>۲</sup> بر روی ۳۴۲ نفر با میانگین سنی

حرکات چشمی بهتر با استفاده از مدپور باشد. در مطالعه ما، عوارض در ۲۶/۴ درصد از بیماران دیده شد. میزان عوارض در مطالعه Buettner<sup>۴</sup> که بر روی ۳۷ بیمار انجام شده بود؛ ۲۲ درصد و در مطالعه Kaltreider<sup>۵</sup> با ۱۵۴ بیمار، ۲۸ درصد بود که تقریباً مشابه مطالعه ماست. شایع‌ترین عارضه در طول دوره پی‌گیری، ترشح چرکی از چشم بود (۱۴/۷ درصد). عوارض شایع بعدی به ترتیب شامل کیست ملتحمه (۱۱/۸ درصد)، محدودیت کولدوساک (۵/۹ درصد) و افتادگی پلک، تشکیل گرانولومای پیوژنیک، نمایان شدن ایمپلنت (هر کدام به میزان ۲/۹ درصد) بودند. بیش‌ترین عارضه در مطالعه Spivey<sup>۶</sup> افتادگی پلک (۱۰ درصد) بود. نمایان شدن ایمپلنت در ۲/۹ درصد موارد (یک بیمار) دیده شد که این یک مورد هم در گروه هیدروکسی آپاتیت بود. این عارضه در برخی موارد حتی تا ۵۳ درصد هم گزارش شده است.<sup>۷</sup> کاهش این عارضه مهم در مطالعه حاضر می‌تواند به علت استفاده از روش مناسب باشد. خروج ایمپلنت نیز در مطالعه ما دیده نشد.

گرانولومای پیوژنیک در یک بیمار از گروه مدپور دیده شد. در مطالعه Christmas<sup>۲</sup> شیوع این عارضه ۴۲/۸ درصد بود که بیش‌ترین موارد آن در گروه هیدروکسی آپاتیت دیده شدند. حرکات چشم در نگاه به بالا، پایین، داخل و خارج در دو نوع ایمپلنت با هم مقایسه شدند که تفاوت معنی‌داری با هم نداشتند. دامنه حرکت ایمپلنت از مواردی است که در مطالعات قبلی مورد غفلت قرار گرفته بود و به همین علت، هدف اصلی مطالعه حاضر واقع شده است. البته دامنه حرکات به داخل و خارج در مجموع بیماران، بهتر از حرکت به بالا و پایین بود. علت عدم بررسی دامنه حرکات پروتز در این مطالعه، این بود که در دامنه حرکت نهایی پروتز، عوامل متعددی از جمله نوع و کیفیت ساخت پروتز و هم‌چنین محل پگ (peg) کارگذاشته‌شده نقش دارند و بنابراین ممکن بود که تورش قابل توجهی برای مطالعه حاضر ایجاد گردد.

#### نتیجه‌گیری

به نظر، تفاوت قابل توجهی بین دو نوع ایمپلنت هیدروکسی آپاتیت و مدپور از نظر دامنه حرکات ایمپلنت وجود ندارد و می‌توان بدون ترجیحی از این حیث، هر یک از این دو ایمپلنت را که در بازار ایران یافت می‌شوند؛ مورد استفاده قرار داد.

کیست ملتحمه در مطالعه ما در ۱۱/۸ درصد موارد و بیش‌تر در گروه هیدروکسی آپاتیت دیده شد. این عارضه در مطالعه Christmas<sup>۲</sup> در ۰/۳ درصد موارد ملاحظه شد.

#### منابع

- 1- Luce CM. A short history of enucleation. *Int Ophthalmol Clin* 1970;10:681-687.
- 2- Christmas NJ, Gordon CD, Murray TG, Tse D, Johnson T, Garonzik S, et al. Intraorbital implants after enucleation and their complications: a 10-year review. *Arch Ophthalmol* 1998;116:199-203.
- 3- Dotton JJ. Coralline hydroxyapatite as an ocular implants. *Ophthalmology* 1919;98:370-377.
- 4- Buettner HO, Bartly GB. Tissue breakdown and exposure associated with orbital hydroxyapatite implants. *Am J Ophthalmol* 1992;113:669-673.
- 5- Kaltreider SA, Newman SA. Prevention and management of complications associated with the hydroxyapatite implant. *Ophthal Plast Reconstr Surg* 1996;12:18-30.
- 6- Spivey BE, Allen L, Burns CA. The Iowa enucleation implant: A ten years evaluation of techniques and results. *Am J Ophthalmol* 1969;69:171-181.
- 7- Lee Y, Subak-Sharpe I, Hunerford JL. Exposure of primary orbital implants in postenucleation retinoblastoma patients. *Ophthalmology* 2000;107:940-946.