

Comparison of Mersilene Mesh and Autogenous Fascia Lata in Ptosis Correction

Saloor H, MD; Ale-taha M, MD; Bagheri A, MD

Purpose: To compare Mersilene mesh and autogenous fascia lata in the management of low-function ptosis.

Methods: A randomized clinical trial was performed on 31 eyelids with poor levator function. Patients were randomly assigned to two groups: 16 eyelids in the Mersilene mesh group and 15 eyelids in the autogenous fascia lata group.

Results: Nine patients with congenital unilateral and 11 patients with bilateral ptosis underwent sling procedure. There was no difference between the two groups in terms of functional (lid fissure height stability) and cosmetic (lid margin contour) results. Dermatochalasis was seen more in the fascia lata group (10 cases) compared to the Mersilene mesh group (2 cases). Extrusion of Mersilene mesh occurred in 2 eyelids.

Conclusion: Mersilene mesh has favorable long-term functional results and a low rate of complication. This material may be an alternative to autogenous fascia lata as a suspensory material in ptosis surgery.

- Bina J Ophthalmol 2007; 12 (2): 164-170.

اسلینگ پلک فوقانی با فاشیا لاتا در مقایسه با مش مرسلین در درمان افتادگی پلک

دکتر سلطان حسین سالور، دکتر مریم آل‌طه^۱ و دکتر عباس باقری^۱

هدف: مقایسه نتیجه به کار بردن فاشیا لاتا و مش مرسلین در اسلینگ پلک بالا برای تصحیح افتادگی پلک.

روش پژوهش: تحقیق به صورت کارآزمایی بالینی تصادفی شده بر روی ۹ بیمار مبتلا به افتادگی یک‌طرفه پلک و ۱۱ بیمار مبتلا به افتادگی دوطرفه و مادرزادی پلک انجام شد. در یک گروه از مش مرسلین و در گروه دیگر از فاشیا لاتا برای اسلینگ پلک فوقانی استفاده شد.

یافته‌ها: میانگین شکاف پلکی در گروه مش مرسلین و گروه فاشیا لاتا، به ترتیب 4.0 ± 1.46 و 3.13 ± 1.72 میلی‌متر افزایش یافت ($P < 0.001$) ولی در دو گروه نسبت به هم تفاوت آماری معنی‌داری نداشت ($P = 0.141$). بروز عوارض کوتاه‌مدت مانند خراش قرنیه و عوارض بلندمدت شامل کم‌اصلاحی و بیش‌اصلاحی در دو گروه تفاوت آماری معنی‌داری نداشت. بروز درماتوشالازی در گروه فاشیا لاتا (۱۰ مورد) بیش‌تر از گروه مش مرسلین (۲ مورد) بود.

نتیجه‌گیری: مش مرسلین، با طول اثر نسبتاً طولانی و عوارض کم، جایگزین مناسبی برای فاشیا لاتا در درمان افتادگی پلک با عملکرد ضعیف می‌باشد.

- مجله چشم‌پزشکی بینا ۱۳۸۵؛ دوره ۱۲، شماره ۲: ۱۶۴-۱۷۰.

• پاسخ‌گو: دکتر سلطان حسین سالور (e-mail: hosalour@hotmail.com)

۱- دانشیار- چشم‌پزشک- دانشگاه علوم پزشکی شهید بهشتی

۲- فلوشیپ استراییسم و اکولوپلاستی- بیمارستان لبافی‌نژاد

تهران- پاسداران- بوستان نهم- بیمارستان لبافی‌نژاد- مرکز تحقیقات چشم

دکتر حسین سالور- فاشیا لاتا و مش مرسیلن در اسلینگ پلک فوقانی

مقدمه

افتادگی پلک وضعیت نسبتاً شایعی است که یا از بدو تولد وجود دارد و یا به صورت اکتسابی با گذشت زمان ایجاد می‌گردد. تصحیح جراحی افتادگی پلک، یکی از شایع‌ترین جراحی‌های اکولوپلاستیک می‌باشد و انتخاب نحوه اصلاح جراحی، بستگی به عوامل متعددی دارد. در مواردی که ماهیچه بالابرنده پلک، فاقد عملکرد کافی است؛ بهترین روش جراحی توصیه شده، اسلینگ پلک فوقانی است^{۱،۲}. در حال حاضر، اکثر متخصصان اکولوپلاستیک از فاشیا لاتای خودی به عنوان انتخاب نخست جهت اسلینگ استفاده می‌کنند چرا که هم از نظر وضعیت ظاهری پلک عمل شده و هم از نظر نتایج طولانی مدت آن، قابل قبول است. محدودیت‌هایی نیز در به کار بردن فاشیا لاتا وجود دارند که نیاز به جایگزینی ماده دیگری جهت اسلینگ پلک را مطرح می‌نمایند^{۱-۳}.

مواد مختلفی به عنوان جایگزین فاشیا لاتا در اسلینگ پلک فوقانی مورد استفاده قرار گرفته‌اند که از بین آن‌ها، مش مرسیلن به نظر می‌رسد که هم نتایج طولانی مدت بهتری در حفظ وضعیت پلک دارد و هم مشکلات استفاده از فاشیا لاتا را ندارد^{۱-۴}. در مطالعه حاضر، فاشیا لاتای خودی و مش مرسیلن جهت اسلینگ پلک فوقانی در بیماران مبتلا به افتادگی پلک به کار رفته‌اند و نتایج بعد از جراحی، شامل تقارن چین پلکی، ساختار ظاهری (contour) و ارتفاع پلک‌ها در دو گروه با هم مقایسه شده‌اند.

روش پژوهش

همه بیماران مبتلا به افتادگی یک طرفه یا دوطرفه پلک که از مرداد ماه ۱۳۸۲ تا ۱۳۸۴ به درمانگاه اکولوپلاستیک مرکز چشم پزشکی بیمارستان لبافی‌نژاد مراجعه نمودند؛ به طور تصادفی در دو گروه مش مرسیلن و فاشیا لاتا قرار گرفتند. شرایط شرکت در مطالعه شامل افتادگی یک طرفه یا دوطرفه پلک با عملکرد ضعیف ماهیچه بالابرنده (کمتر از ۴ میلی‌متر) و سن ۳ سال یا بیش تر بود. موارد خروج از مطالعه عبارت بودند از پدیده بلز (Bell's phenomenon) کم‌تر از ۲⁺، وجود چشمک فکی (jaw winking)، ابتلا به بیماری‌هایی که موجب افتادگی ثانویه پلک می‌شوند یا با علایم چشمی دیگری علاوه بر افتادگی

پلک همراهند مانند میاستنی گراو، دیستروفی میوتونیک، افتالموپاتی تیرویدی، بلفاروفیموزیس و فلج خارج چشمی مزمن پیش‌رونده (CPEO)، سابقه عمل جراحی داخل و خارج چشمی و پلکی، سابقه ضربه نافذ یا غیرنافذ به پلک، تومور و اسکار پلک و آزمون فنیل افرین مثبت.

قبل از عمل جراحی، همه بیماران تحت معاینه کامل چشم شامل تعیین حدت بینایی و سیکلورفرکشن، بیومیکروسکوپی اسلیت‌لمپ (با توجه خاص به وضعیت لایه اشکی)، فوندوسکوپی، تونومتري و بررسی حرکات چشم‌ها، مردمک‌ها و حس قرنیه قرار گرفتند.

هفته اول و ششم و ماه سوم و ششم بعد از عمل، MRD (margin reflex distance) و ارتفاع شکاف پلکی اندازه گرفته و با نتایج قبل از عمل مقایسه شد. قبل از عمل و در هفته ششم و ماه سوم و ششم بعد از عمل، عکس برداری انجام شد و وضعیت ظاهری پلک بالا و تقارن ساختار ظاهری آن با قبل از عمل مقایسه گردید. عوارض احتمالی عمل جراحی شامل اختلالات سطحی قرنیه، بیش‌اصلاحی (over-correction)، کم‌اصلاحی (under-correction) و تشکیل گرانولوم بررسی شدند.

برای بررسی وضعیت افتادگی پلک، اندازه‌گیری‌های زیر انجام شدند: ارتفاع چین پلکی، وجود لگوفتالموس (lagophthalmos)، ارتفاع شکاف پلکی در وضعیت نگاه به روبه‌رو و مهار عملکرد ماهیچه فرونتالیس (در این حالت، فاصله مرکز لبه پلک بالایی از مرکز لبه پلک پایینی به میلی‌متر اندازه گرفته شد)، میزان عملکرد ماهیچه بالابرنده پلک (به میلی‌متر)، MRD-۱ یا فاصله مرکز لبه پلک فوقانی از رفلکس نوری مردمک (به میلی‌متر)، MRD-۲ یا فاصله مرکز پلک تحتانی تا رفلکس نوری مردمک (به میلی‌متر)، میزان صلبیه قابل رویت (show scleral) و پدیده بلز (که اگر چشم به طور کامل زیر پلک پنهان شود؛ کامل و ۴⁺ در نظر گرفته می‌شود و در صورت عدم حرکت چشم به زیر پلک، صفر محسوب می‌گردد).

روش جراحی

گروه مش مرسیلن

دو برش در پوست و بافت‌های زیر جلدی تا روی پریوست استخوان پیشانی در محاذات حد فوقانی ابرو، با تیغ شماره ۱۵


شستشوی سمت خارجی ران با محلول بتادین، یک برش طولی به طول ۱۵ سانتی‌متر در سمت خارجی ران در فاصله کوندیل خارجی استخوان تیبیا و خار خاصره قدامی- فوقانی از ۲/۵ اینچ بالاتر از مفصل زانو، روی پوست و بافت زیر جلدی با تیغ شماره ۱۵ ایجاد گردید. بافت‌های زیرجلدی با کمک قیچی جراحی از هم جدا شدند تا فاشیا لاتا که بافت سفید برآقی است؛ مشخص گردد. یک نوار از فاشیا لاتا به طول ۱۵-۱۰ سانتی‌متر و عرض ۱-۰/۵ سانتی‌متر بر حسب یک‌طرفه (۰/۵ cm) یا دوطرفه (۱ cm) بودن عمل، به کمک تیغ شماره ۱۵ و قیچی جراحی جدا گردید. بافت‌های زیرجلدی با بخیه‌های مجزا از هم، به وسیله نخ ویکریل ۰-۲ و پوست با نخ نایلون یا پرولن ۰-۴ بخیه شدند. بافت‌های اضافه چسبیده به نوار فاشیا، به دقت، به کمک قیچی جدا شدند و نوارهایی به طول ۱۵-۱۲ سانتی‌متر و عرض ۳-۲ میلی‌متر از آن جدا گردیدند.

پس از قرار دادن بخیه فراست (Frost suture) با نخ سیلک ۰-۴ در پلک پایین و گذاشتن پماد جنتامایسین در چشم، در هر دو گروه، چشم به مدت ۶ ساعت بسته شد. به مدت ۵ روز شربت یا کپسول سفالکسین به میزان ۱۰۰ mg/Kg به صورت خوراکی تجویز گردید. بعد از ۲۴ ساعت، اگر در قرنیه چشم نقص اپی‌تلیومی مشاهده نمی‌شد؛ بخیه فراست باز می‌گردید و گرنه تا زمان ترمیم کامل اپی‌تلیوم قرنیه، چشم با استفاده از بخیه فراست و پماد آنتی‌بیوتیک بسته می‌ماند. پماد ساده چشمی، هر ۶-۸ ساعت و هنگام خواب تجویز می‌گردید.

یافته‌ها

مطالعه بر روی ۹ بیمار مبتلا به افتادگی یک‌طرفه پلک و ۱۱ مورد افتادگی دوطرفه مادرزادی پلک انجام شد که ۱۶ پلک از ۱۰ نفر شامل ۸ مرد و ۲ زن در گروه مش مرسیلین و ۱۵ پلک از ۱۰ نفر شامل ۶ مرد و ۴ زن در گروه فاشیا لاتا قرار گرفتند. متوسط سن افراد در گروه مش مرسیلین ۱۲/۶±۱۵/۷ سال (۲۶-۳ سال) بود. متوسط سن افراد در گروه فاشیا لاتا ۸/۶±۱۴/۱ سال (۲۶-۳ سال) بود. متوسط زمان پی‌گیری در گروه مش مرسیلین ۱۴/۲ ماه (۲۶-۶ ماه) و در گروه فاشیا لاتا ۱۵/۱ ماه (۲۹-۹ ماه) بود. تفاوت دو گروه از نظر توزیع سنی و جنسی و مدت پی‌گیری معنی‌دار نبود.

ایجاد شد؛ برش خارجی در سمت خارج خطی فرضی که عمود بر کانتوس خارجی رسم می‌گردد و برش داخلی در سمت داخل خطی فرضی که عمود بر کانتوس داخلی رسم می‌شود. بعد از قرار دادن صفحه پلکی (lid plate) جهت محافظت از کره چشم، ۳ برش در ۲ میلی‌متری لبه پلک بالا تا روی تارس ایجاد گردید؛ برش میانی در مرکز پلک و برش داخلی و خارجی در ۵ میلی‌متری طرفین آن. با کمک سوزن رایت (Wright)، دو نوار از مش مرسیلین به عرض ۷-۵ میلی‌متر و به طول ۱۵ سانتی‌متر، در امتداد محور بلند سوراخ‌های بیضوی مش مرسیلین، طبق تصویر (۱) در پلک قرار داده شدند. دو انتهای آزاد مش مرسیلین که از محل برش‌های خارجی و داخلی و مرکزی بالای ابرو خارج می‌شدند؛ گره زده شدند و بعد از تنظیم ارتفاع پلک به محاذات لیمبوس فوقانی، توسط نخ پرولن ۰-۵ محکم گردیدند و در فضایی که زیر ماهیچه فرونتالیس ایجاد شد؛ مدفون گشتند. پوست با نخ پرولن ۰-۵ بخیه شد.



تصویر ۱- شیوه قراردادن نوارهای مش مرسیلین

گروه فاشیا لاتا

ابتدا فاشیا لاتا آماده گردید و سپس، مانند مش مرسیلین در پلک قرار داده شد. برای تهیه فاشیا لاتا، در حالی که مفاصل ران و زانو در وضعیت نیمه‌خمیده قرار داده شدند؛ زانو به سمت داخل چرخانده شد به طوری که پاشنه پا به سمت خارج بچرخد. در این وضعیت، اندام تحتانی به کمک چسب ثابت گردید و یک بالش بین پاها و زیر لگن قرار داده شد. پس از

مش مرسیلن در ۲ پلک (۱۲/۵ درصد)، بعد از ۶ ماه، به علت ایجاد درماتوشالازی، جراحی ترمیمی به منظور تشکیل چین پلکی انجام گردید.

بحث

افتادگی پلک یکی از زمینه‌های مورد بحث در جراحی پلاستیک چشم است. هدف اولیه و اصلی در اصلاح جراحی افتادگی پلک، به دست آوردن شرایط ظاهری طبیعی و مقارن در پلک‌هاست. در مواردی از افتادگی مادرزادی یا اکتسابی پلک با شروع در دهه اول که مسیر بینایی را مسدود کنند؛ جهت پیش‌گیری از بروز تنبلی چشم، اقدام فوری صورت می‌گیرد. از روش اسلینگ (frontalis muscle suspension) برای مواردی از افتادگی پلک که عملکرد ماهیچه بالابرنده ضعیف است؛ از جمله افتادگی پلکی میوژنیک مادرزادی یا اکتسابی و افتادگی پلکی نوروژنیک مادرزادی یا اکتسابی، استفاده می‌شود. در این روش، نیروی محرکه ماهیچه پیشانی (frontalis) از طریق قرار دادن یک ماده صناعی یا بافت پیوندی بین ماهیچه پیشانی و تارس، به پلک بالایی منتقل می‌شود. روش‌های متعدد و مواد متفاوتی در این شیوه از جراحی مورد استفاده قرار می‌گیرند ولی اتفاق نظر عمومی بر استفاده از فاشیا لاتای خودی در درجه اول و فاشیا لاتای نگه‌داری شده در بانک اعضا در درجه بعدی می‌باشد که به صورت لوزی تکی (single rhomboid)، مثلثی مضاعف (double triangular) یا لوزی مضاعف (double rhomboid) در پلک گذاشته می‌شود^{۱-۳}.

گاهی نمی‌توان از فاشیا لاتا استفاده نمود؛ از جمله در بچه‌های زیر ۳ سال که فاشیا لاتا طول کافی ندارد یا در موارد وجود اسکارهای وسیع ناحیه پاها که امکان برداشتن فاشیا وجود نداشته باشد و هم‌چنین در موارد نیاز به تصحیح موقت افتادگی پلک (افتادگی ثانویه به همانژیوما در نوزادی)، خشکی شدید چشم، فقدان پدیده بلز به میزان کافی و اشکالات حس قرنیه. در سه مورد آخر باید از موادی با خاصیت ارتجاعی مانند میله سیلیکونی برای اصلاح افتادگی پلک استفاده گردد که امکان بسته شدن چشم را بدهد^{۱-۳}. سایر مواد مورد استفاده در اسلینگ شامل ابریشم، فولاد زنگ‌نزن، سیلیکون، پرولن، کلاژن، ورید نافی، کاتگوت، مش مرسیلن، تانتالوم (tantalum)،

در گروه مش مرسیلن، متوسط شکاف پلکی قبل از جراحی 4.56 ± 1.59 میلی‌متر بود که بعد از جراحی به 8.56 ± 0.81 میلی‌متر رسید و به طور متوسط 4.0 ± 1.46 میلی‌متر افزایش یافت ($P < 0.001$). در گروه فاشیا لاتا، متوسط شکاف پلکی قبل از جراحی 6.40 ± 1.68 میلی‌متر بود که بعد از جراحی به 3.13 ± 1.72 میلی‌متر رسید و به طور متوسط 9.53 ± 0.63 میلی‌متر افزایش یافت ($P < 0.001$). میزان تغییر در شکاف پلکی بعد از جراحی نسبت به قبل از جراحی در دو گروه نسبت به هم، تفاوت آماری معنی‌داری نداشت ($P = 0.141$).

بعد از جراحی، میانگین MRD-1 در گروه مش مرسیلن 3.0 ± 1.46 میلی‌متر و در گروه فاشیا لاتا 2.87 ± 1.36 میلی‌متر افزایش یافت که در هر دو گروه نسبت به قبل از جراحی، معنی‌دار بود ($P = 0.027$) ولی دو گروه از این نظر تفاوت معنی‌داری نداشتند. وضعیت لبه پلک و شکاف پلکی در هر دو گروه، قرینه و قابل مقایسه بود.

در گروه مش مرسیلن، عوارض کوتاه‌مدت (طی دو هفته اول بعد از جراحی) شامل PEE (punctuate epithelial lesion) در ۳ پلک (۱۸/۷۵ درصد)، اکسپوژر مش مرسیلن در محل برش پوستی در ۲ پلک (۱۲/۵ درصد) و عوارض بلندمدت (بعد از دو هفته) شامل کم‌اصلاحی در حد یک میلی‌متر در ۲ پلک و ۲ میلی‌متر در یک پلک (۱۸/۷۵ درصد) مشاهده شدند. در یک پلک (۶/۲۵ درصد)، بعد از گذشت ۶ ماه، به‌رغم این که در دو ماه اول بعد از جراحی، اصلاح کامل صورت گرفته بود؛ یک میلی‌متر کم‌اصلاحی به وجود آمد. تصویر قبل و بعد از عمل یکی از بیماران این گروه در تصویر (۱) ارائه شده است.

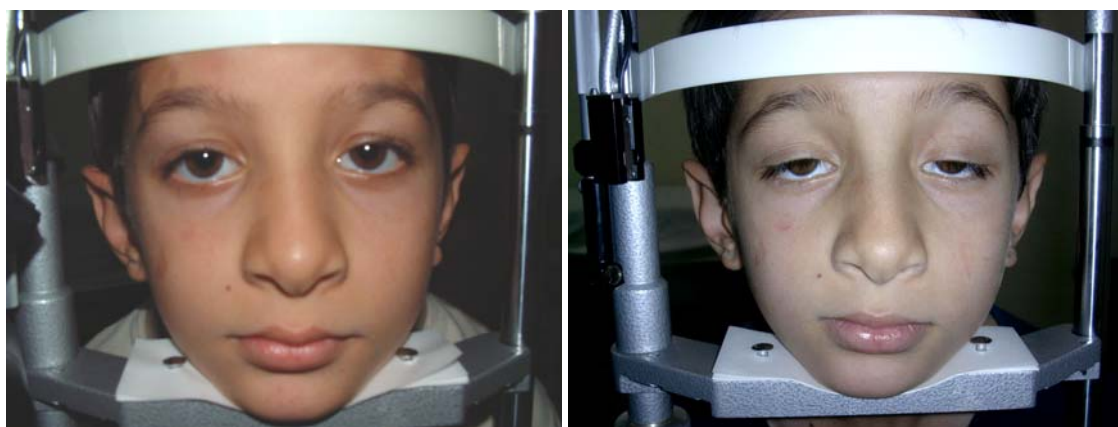در گروه فاشیا لاتا، عوارض کوتاه‌مدت (طی دو هفته اول بعد از جراحی) شامل PEE و CED (corneal epithelial defect) در ۷ پلک (۴۶/۶ درصد)، انتروپیون در ۲ پلک (۱۳/۳ درصد) و عوارض بلندمدت (بعد از دو هفته) شامل کم‌اصلاحی و بیش‌اصلاحی، هر دو در حد یک میلی‌متر، هر کدام در یک پلک (۶/۷ درصد) مشاهده شدند. در تمام موارد، شکاف پلکی در طول مدت پی‌گیری، پایدار بود. تصویر قبل و بعد از عمل یکی از بیماران این گروه در تصویر (۲) ارائه شده است.

در گروه فاشیا لاتا در ۱۰ پلک (۶۶/۷ درصد) و در گروه

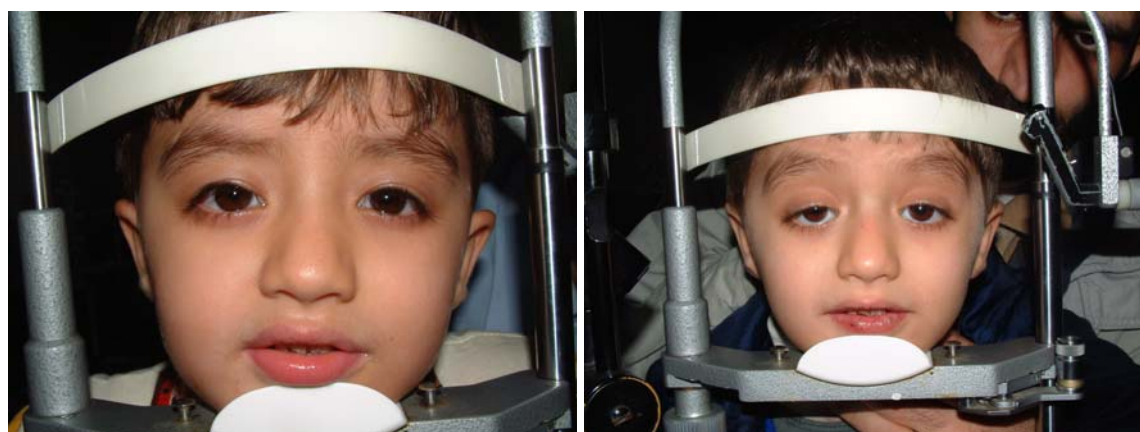است. مش مرسیلن، بعد از قرار گرفتن در بافت، به صورت یک داربست عمل می‌نماید و بافت فیبروسکولار بر روی آن رشد می‌کند و با آن درهم آمیخته می‌شود که پایداری طولانی‌مدت قابل قبولی در تمامی مطالعات انجام‌شده در زمینه ترمیم افتادگی پلک داشته است^{۴-۱۱}. گرچه تنها در سه مطالعه، نتایج طولانی‌مدت استفاده از مش مرسیلن با فاشیا لاتای خودی مقایسه شده است؛ در هر سه مطالعه، نتایج طولانی‌مدت مش مرسیلن با فاشیا لاتا قابل مقایسه بوده‌اند و امکان جایگزینی آن در مواردی که امکان استفاده از فاشیا لاتا وجود ندارد؛ مطرح شده است^{۲۰-۲۲}. نتایج طولانی‌مدت استفاده از مش مرسیلن در اصلاح افتادگی پلک، ۷۷ تا ۹۴/۴ درصد بوده است^{۴-۱۱}.

صلبیه، سوپرامید (supramid) و پوست هستند. بیش‌تر این مواد، در دسترس و ارزان می‌باشند و به راحتی در پلک قرار داده و برداشته می‌شوند ولی کاربرد آن‌ها با توجه به عوارض کوتاه‌مدت و درازمدت، هم‌چون پارگی بافت در اثر کشش نخ بخیه (cheese wiring)، کشیده‌شدگی (stretching)، شکستگی برخی مواد مورد استفاده در اسلینگ و عفونت، توصیه نمی‌گردد. سلامت و کارآیی هیچ‌کدام، مانند فاشیا لاتا اثبات نشده است^{۴-۱۹}.

مش مرسیلن (فیبرهای پلی‌استر) یک ماده در دسترس و ارزان‌قیمت با مقاومت کششی (tensile strength) بالاست که به تازگی برای اصلاح افتادگی پلک مورد استفاده قرار گرفته



تصویر ۱- بیمار مبتلا به افتادگی دوطرفه پلک (سمت راست) که تحت عمل جراحی اسلینگ با مش مرسیلن قرار گرفته است (سمت چپ).



تصویر ۲- بیمار مبتلا به افتادگی دوطرفه پلک (سمت راست) که تحت جراحی اسلینگ با فاشیا لاتا قرار گرفت (سمت چپ).

پایداری طولانی مدت اسلینگ با مش مرسیلن در مطالعه ما و سایر مطالعات انجام شده قابل مقایسه با فاشیا لاتاست. علاوه بر این، استفاده از مش مرسیلن مزایایی در مقایسه با فاشیا لاتا دارد که از جمله می توان به امکان انجام جراحی تحت بی حسی موضعی، افزایش کم تر حجم پلک و در نتیجه ظاهر قابل قبول تر و نیاز کم تر به جراحی های اصلاحی بعدی اشاره نمود. در ضمن، با توجه به این که نیاز به ایجاد یک برش پوستی اضافه در نقطه دیگر بدن (پا) وجود ندارد؛ طول زمان جراحی و طول مدت نقاهت بعد از جراحی نسبت به اسلینگ فاشیا لاتا کم تر است. در ضمن، محل اسکار برش پا ممکن است به ویژه در خانم ها از نظر ظاهری خوشایند نباشد. به هر حال، می توان مش مرسیلن را در تمام موارد افتادگی پلک با عملکرد ضعیف، حتی در مواردی که امکان استفاده از فاشیا لاتا وجود دارد؛ توصیه نمود. عوارضی مانند تشکیل گرانولوم و خروج مرسیلن از محل برش بافتی، با انجام صحیح روش جراحی و مدفون کردن کامل انتهای نوار زیر ماهیچه پیشانی، قابل پیش گیری است و حتی در صورت بروز نیز عارضه قابل توجهی محسوب نمی شود که نتیجه جراحی را به خطر اندازد. با وجود تمام مطالب گفته شده، اسلینگ با مش مرسیلن را می توان به ویژه در گروه سنی کودکان، یک روش انتخابی در نظر گرفت.

نتیجه گیری

مش مرسیلن، با طول اثر نسبتاً طولانی و عوارض کم، جایگزین مناسبی برای فاشیا لاتا در درمان افتادگی پلک با عملکرد ضعیف است. توصیه می شود که مطالعه ای با حجم نمونه بیش تر و پی گیری طولانی تر برای تایید این نتیجه گیری انجام پذیرد.

در مورد بیماران گروه مش مرسیلن در مطالعه حاضر، در طول مدت پی گیری، تنها یک مورد با گذشت زمان، یک میلی متر، کم اصلاحی پیدا کرد و در بقیه موارد، وضعیت پلک پایدار بود (۹۳/۷۵ درصد). البته در گروه فاشیا لاتا، در تمام موارد در طول مدت پی گیری، شکاف پلکی پایدار بود. وضعیت لبه پلک و شکاف پلکی، در هر دو گروه، قرینه و قابل مقایسه بود و میزان افزایش شکاف پلکی و MRD-1 در دو گروه نسبت به هم از نظر آماری تفاوت معنی داری نداشت. نتایج به دست آمده با مطالعات مشابه، مطابقت دارند^{۲۰-۲۲}.

خارج شدن مش مرسیلن از محل برش پوستی (extrusion) و تشکیل گرانولوم در محل برش ابرو در موارد اسلینگ با مش مرسیلن گزارش شده است که نازک بودن بافت های نرم روی مش و ضخیم بودن نوار مش مرسیلن، علت خروج آن از محل برش پوستی بوده است. در اکثر این موارد، نیاز به مداخله جراحی برای خارج کردن بخش اضافی مش و ترمیم پوست با کنترل هم زمان عفونت می باشد. به رغم شیوه صحیح جراحی، احتمال بروز گرانولوم و خارج شدن مش مرسیلن به علت واکنش بافتی نسبت به مرسیلن وجود دارد که با ترمیم دقیق برش پوستی و مدفون کردن کامل آن زیر ماهیچه پیشانی، احتمال بروز عوارض کم می شود^{۲۳-۲۵}. در بیماران ما نیز در دو مورد بیرون زدگی مش مرسیلن وجود داشت که ترمیم شد.

در ۱۰ پلک از گروه فاشیا لاتا به علت ایجاد درماتوشالازی، نیاز به انجام بلفاروپلاستی و تشکیل چین پلکی در پایان دوره پی گیری شد که در گروه مش مرسیلن تنها در دو پلک این عمل انجام شد. شاید علت آن، حجم کم تر بافت اضافه شده به پلک در اسلینگ با مش مرسیلن نسبت به فاشیا لاتا باشد. بیماری که در گروه مش مرسیلن تحت عمل جراحی بلفاروپلاستی قرار گرفت؛ ۴۲ ساله بود و احتمالاً درماتوشالازی قبل از جراحی نیز داشته که با جراحی تشدید شده است.

منابع

- 1- Landa M, Bedrossian Jr EH. Blepharoptosis, ophthalmic plastic surgery, decision making and techniques. McGraw-Hill Companies; 2002: 77-89.
- 2- Ellis FD, Ellis FJ. Correction of blepharoptosis in children. In: Duane's ophthalmology. 2005: Chap. 104, CD-ROM edition.
- 3- Bosniak SL, Smith BC. Advances in ophthalmic and reconstructive surgery. Pergamon Press; 1982: 213-244.
- 4- Downes RN, Collin JRO. The Mersilene mesh sling-a new concept in ptosis surgery. *Br J Ophthalmol* 1989;73:498-501.
- 5- Downes RN, Collin RJ. The Mersilene mesh

- ptosis sling. *Eye* 1990;4:456-463.
- 6- Can I, Can B, Yarangumeli A, Inan Y, Kural G. Ptosis surgery using Mersilene mesh suspensory material. *Eur J Ophthalmol* 1996;6:150-154.
 - 7- Gabrieli CB, Recupero SM, Contestabile MT, Pacella Elena, Abdolrahimzadeh S. Fox' modified technique using the Mersilene mesh sling in the management of blepharoptosis. *Ophthalmic Surg Lasers* 1996;27:924-928 .
 - 8- Lam DSC, Gandhi SR, Ng JS, Chen IN, Kwok PS, Chan GH. Early correction of severe unilateral infant ptosis with the Mersilene mesh sling. *Eye* 1997;11(pt.6):806-809.
 - 9- Mehta P, Patel P, Oliver JM. Management of Mersilene mesh chronic eyelid complications: a systematic approach. *Eye* 2004;18:640-642.
 - 10- Sharma TK, Willshaw H. Longterm follow up of ptosis correction using Mersilene mesh. *Eye* 2003;17:759-761.
 - 11- Hintschich CR, Zurcher M, Collin JR. Mersilene mesh brow suspension: efficacy and complications. *Br J Ophthalmol* 1995;79:358-361.
 - 12- Broughton WL, Matthews JG, Harris Jr DJ .Congenital ptosis, results of treatment using lyophilized fascia lata for frontalis suspensions. *Ophthalmology* 1982;89:1261-1266 .
 - 13- Sternberg I, Seelenfreund MH, Sternberg N. A new sling material for ptosis patients. *Ophthalmic Surg* 1988;19:64-66.
 - 14- Carter SR, Meecham WJ, Seiff SR. Silicone Frontalis Slings for the correction of blepharoptosis. *Ophthalmology* 1996;103:623-630.
 - 15- Esmail B, Chung H, Pashby RC. Long-term results of frontalis suspension using irradiated, banked fascia lata. *Ophthal Plast Reconstr Surg* 1998;14:159-163.
 - 16- Kokot W, Polijanoski P. Suspending of blepharoptosis on temporalis fascia slings: our own experience. *Klin Oczna* 1998;100:393-395.[Abstract]
 - 17- Betharia SM. Frontalis sling: a modified simple technique. *Br J Ophthalmol* 1985;69:443-445.
 - 18- Katowitz JA. Frontalis suspension in congenital ptosis using a polyfilament, cable-type suture. *Arch Ophthalmol* 1979;97:1659-1663.
 - 19- Lam DS, Lam TP, Chen IN, Tsang GH, Gandhi SR. Palmaris longus tendon as a new autogenous material for frontalis suspension surgery in adult. *Eye* 1996;10(pt.1):38-42.
 - 20- EL-Toukhy E, Salaem MEL, Shewy T, Abou-Steit M, Lrine M. Mersilene mesh sling as an alternative to autogenous fascia lata in the management of ptosis. *Eye* 2001;15(pt.2):178-182.
 - 21- Elder MJ. Mersilene mesh and fascia lata in brow suspension: a comparative study. *Ophthalmic Surg* 1993;24:105-108.
 - 22- Kemp EG, MacAndie K. Mersilene mesh as an alternative to autogenous fascia lata in brow suspension. *Ophthal Plast Reconstr Surg* 2001;17:419-422.
 - 23- Mutla FM, Tuncer K, Can C. Extrusion and granuloma formation with Mersilene mesh brow suspension. *Ophthalmic Surg Laser* 1999;30:47-51.
 - 24- Mehta P, Patel P, Oliver JM. Management of mersilene mesh chronic eyelid complication: a systematic approach. *Eye* 2004;18:640-642.
 - 25- Mehta P, Patel P, Oliver JM. Functional results and complications of mersilene mesh use for frontalis suspension ptosis surgery. *Br J Ophthalmol* 2004;88:361-364.