

دکتر مژگان رضایی کنوی - قرنیه دهندگان مسموم شده با فسفید آلومینیوم

Corneal Endothelial Cell Evaluation in Donors with Aluminum Phosphide Intoxication

Rezaei Kanavi M, MD; Fahim P, Karbasi M, MD; Ghalenoi M, Bayat Makoo K, Chamani T, Kermani H

Purpose: To evaluate corneal endothelial cells of donors who died from aluminum phosphide intoxication.

Methods: Endothelial cell count and quality of eight corneas from four donors with aluminum phosphide intoxication were evaluated by slit lamp biomicroscopy and specular microscopy at the Eye Bank of I.R. Iran. Confocal scan examination was carried out only in one of the recipients.

Results: Donor age ranged from 21 to 60 years. All corneas were clear and the estimated endothelial cell density was very good to excellent. The endothelial cell density ranged from 2600 to 3300 cell/mm² with a mean of 2920 cell/mm². The pleomorphism ranged from 33% to 50% with mean of 40% and the polymegathism ranged from 31% to 39% with mean of 35%. In one recipient, 5 months after penetrating keratoplasty, the endothelial cell density was 2848 cells/mm² on confocal scan with 40.8% polymegathism and 44.9% pleomorphism.

Conclusion: Oral intoxication with aluminum phosphide seems not to affect corneal endothelial cell count and viability. Further experimental study is suggested.

- Bina J Ophthalmol 2007; 12 (2): 211-215.

ارزیابی یاخته‌های اندوتلیوم قرنیه دهندگان فوت شده به علت مسمومیت با قرص برنج (فسفید آلومینیوم)

دکتر مژگان رضایی کنوی^۱، پژمان فهیم^۲، دکتر محمد کرباسی^۳، مجید قلعه‌نویی^۴، کامبیز بیات ماکو^۵، طاهره چمنی^۶ و هادی کرمانی^۷

هدف: ارزیابی کیفی و کمی یاخته‌های اندوتلیوم قرنیه دهندگانی که به علت مسمومیت با قرص برنج (فسفید آلومینیوم) فوت کرده‌اند.

روش پژوهش: اندوتلیوم ۸ قرنیه از ۴ دهنده‌ای که به علت مسمومیت با فسفید آلومینیوم فوت کرده بودند؛ با استفاده از اسلیت‌لامپ و میکروسکوپ اسپیکولار از نظر تعداد، پلومورفیسم و پلی‌مگاتیسم بررسی گردید. در یکی از قرنیه‌های فوق، ۵ ماه پس از پیوند، معاینه با اسکن کانفوکال نیز انجام شد و با نتایج میکروسکوپ اسپیکولار قبل از پیوند مقایسه گردید.

یافته‌ها: سن دهندگان بین ۲۱ تا ۶۰ سال بود. همه قرنیه‌های مورد مطالعه در ارزیابی اولیه شفاف بودند و تراکم یاخته‌های اندوتلیوم آن‌ها از نظر کیفی، خیلی خوب تا عالی بود. تعداد یاخته‌های اندوتلیوم بین ۲۶۰۰ تا ۳۳۰۰ با میانگین ۲۹۲۰ یاخته در میلی‌متر مربع بود. دامنه پلومورفیسم یاخته‌ای از ۳۳ تا ۵۰ درصد با میانگین ۴۰ درصد و دامنه پلی‌مگاتیسم از ۳۱ تا ۳۹ درصد با میانگین ۳۵ درصد بود. اسکن کانفوکال در یکی از قرنیه‌های پیوندی، ۵ ماه پس از پیوند انجام شد که شمارش یاخته‌های اندوتلیوم قرنیه ۲۸۴۸ یاخته در میلی‌متر مربع با پلی‌مگاتیسم ۴۰٫۸ درصد و پلومورفیسم ۴۴٫۹ درصد بود.

نتیجه‌گیری: به نظر می‌رسد که مسمومیت با فسفید آلومینیوم (قرص برنج) اثر منفی بر شمارش و سلامت یاخته‌های اندوتلیوم قرنیه ندارد.

• مجله چشم‌پزشکی بینا ۱۳۸۵؛ دوره ۱۲، شماره ۲: ۲۱۵-۲۱۱.

• پاسخ‌گو: دکتر مژگان رضایی کنوی (e-mail: mrezaei47@yahoo.com)

۱- استادیار- چشم‌پزشک- دانشگاه علوم پزشکی شهید بهشتی

۲- تکنیسین- بانک چشم جمهوری اسلامی ایران

۳- پزشک عمومی

تهران- خیابان ولی‌عصر- بلوار ستاری- پلاک ۱- بانک چشم جمهوری اسلامی ایران

تاریخ دریافت مقاله: ۱۰ تیر ۱۳۸۵

تاریخ تایید مقاله: ۱۰ آبان ۱۳۸۵

مقدمه

فسفید آلومینیوم (قرص برنج) ماده‌ای است که برای ضدعفونی کردن دانه‌های خوراکی استفاده می‌شود. مصرف خوراکی فسفیدها، به طور تصادفی یا به منظور خودکشی رخ می‌دهد. فسفیدها سبب از کار افتادن آنزیم سیتوکروم اکسیداز و در نتیجه، مرگ یاخته‌ای در اعضای مختلف از جمله قلب، ریه و کبد می‌شوند^۱. از آن‌جا که انتشار خونی فسفید آلومینیوم نقش مهمی در بروز اثرات سمی این ماده در بافت‌های گفته‌شده دارد؛ می‌توان قرنیه را به عنوان یک بافت بدون رگ، به دور از اثرات سمی این ماده در نظر گرفت. ابتلای قرنیه با مصرف خوراکی این ماده گزارش نشده است^{۲،۳} و براساس دستورالعمل استاندارد فدراسیون جهانی بانک نسج برای استفاده از قرنیه دهنندگان فوت‌شده در اثر مسمومیت با فسفید آلومینیوم، منعی جهت پیوند قرنیه وجود ندارد^۴.

به‌رغم موارد فوق، تاکنون مطالعه‌ای در مورد ارزیابی یاخته‌های اندوتلیوم قرنیه در دهنندگان فوت‌شده به علت مسمومیت با فسفید آلومینیوم وجود نداشته است. در این مقاله، کیفیت و شمارش یاخته‌های اندوتلیوم قرنیه دهنندگان فوت‌شده به علت مسمومیت با فسفید آلومینیوم و نیز ارزیابی یاخته‌های اندوتلیوم با اسکن کانفوکال بعد از عمل پیوند معرفی می‌گردند.

روش پژوهش

هشت قرنیه از ۴ دهنده که به علت مسمومیت با فسفید آلومینیوم فوت نموده بودند و مسمومیت آن‌ها به تایید آزمایشگاه پزشکی قانونی (مثبت شدن آزمایش فسفات) رسیده بود؛ مورد ارزیابی کیفی و کمی از نظر تعداد، پلومورفیسم و پلی‌مگاتیسم قرار گرفتند. یکی از قرنیه‌ها، ۵ ماه پس از پیوند، تحت معاینه با اسکن کانفوکال قرار گرفت. نتایج ارزیابی به صورت توصیفی ارائه شده‌اند.

یافته‌ها

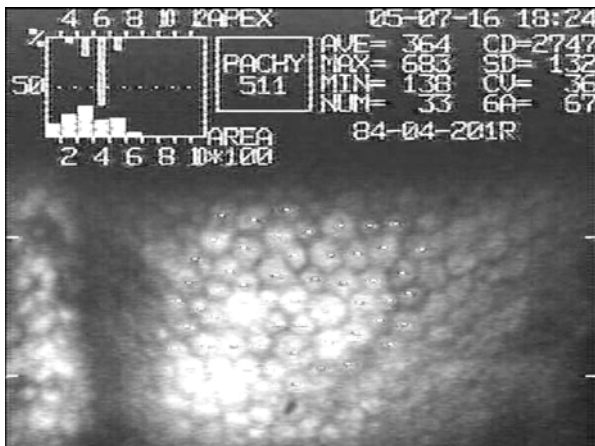
همه قرنیه‌های دهنندگان فوت‌شده به علت مسمومیت با فسفید آلومینیوم شفاف بودند و تراکم یاخته‌های اندوتلیوم آن‌ها از نظر ظاهری خیلی خوب تا عالی بود. تراکم یاخته‌های اندوتلیوم بین ۲۶۰۰ تا ۳۳۰۰ با میانگین ۲۹۲۰ یاخته در میلی‌متر مربع بود. دامنه پلومورفیسم یاخته‌ای از ۳۳ تا ۵۰ درصد با متوسط ۴۰ درصد بوده و دامنه پلی‌مگاتیسم از ۳۱ تا ۳۹ درصد با میانگین ۳۵ درصد بود. نتایج بررسی قرنیه‌های مذکور با اسلیت‌لمپ و میکروسکوپ اسپکولار و اطلاعات مربوط به دهنندگان در جدول (۱) آمده است.

جدول ۱- اطلاعات مربوط به قرنیه دهنگانی که به علت مسمومیت با قرص برنج فوت‌شده بودند.

شماره دهنده	سن	جنس	قرنیه راست یا چپ	معاینه قرنیه با اسلیت‌لمپ			معاینه قرنیه با میکروسکوپ اسپکولار		
				دسمه	استروما	اپی‌تلیوم	تعداد یاخته‌ها (cell/mm ^۲)	پلی‌مگاتیسم (درصد)	پلومورفیسم یاخته‌های ۶ وجهی (درصد)
۱	۲۱	زن	راست چپ	شفاف	تعداد ناچیزی چین‌های خفیف	تعداد یاخته‌ها ۳۳۵۵	۴۶	۳۹	۶۱
۲	۶۰	مرد	راست چپ	شفاف	تعداد ناچیزی چین‌های خفیف	۲۷۴۷	۳۶	۳۳	۶۷
۳	۴۴	زن	راست چپ	شفاف	تعداد ناچیزی چین‌های خفیف	۲۷۴۵	۳۹	۳۷	۶۳
۴	۳۲	مرد	راست چپ	شفاف	تعداد ناچیزی چین‌های خفیف	۲۹۸۵	۳۱	۳۵	۶۵
						۳۰۰۳	۳۵	۴۵	۵۵

دکتر مژگان رضایی کنوی- قرنیه دهندگان مسموم شده با فسفید آلومینیوم

خوراکی فسفیدها رو به افزایش است و به عنوان شایع ترین ماده مورد استفاده برای خودکشی در شمال هند گزارش شده است.^۷ حسب اطلاع ما، تا کنون آماری از مسمومیت با این ماده گزارش نشده است.

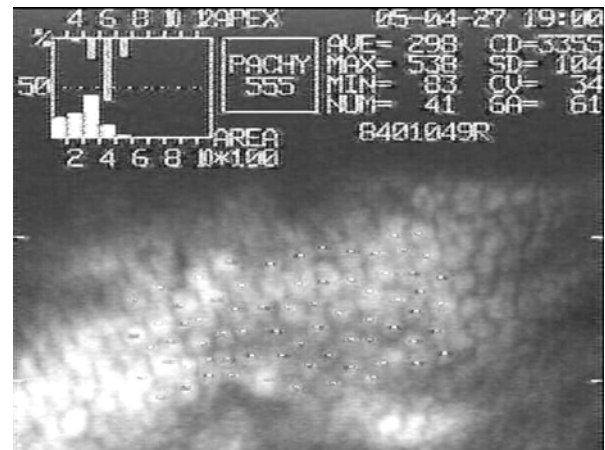


تصویر ۲- ارزیابی یاخته های اندوتلیوم قرنیه راست دهنده شماره (۲) با میکروسکوپ اسپکولار: تراکم یاخته ای $2747/\text{mm}^2$ با پلی مگاتیسم ۳۶ درصد و ۶۷ درصد یاخته های ۶ ضلعی.

فسفین با دخالت در عملکرد میتوکندری های یاخته های قلب و ریه، در ساخته شدن آنزیم ها و پروتیین مداخله می نماید. تغییرات متابولیک در ماهیچه قلب، ایجاد اختلالات کاتیونی می نماید که این امر به نوبه خود پتانسیل های غشایی را تغییر می دهد و در نهایت سبب ایست قلبی، کولاپس عروق محیطی و ادم ریوی می گردد. عقیده بر این است که ادم ریه و پنومونی، در اثر سمیت مستقیم این ماده در یاخته های ریوی است. در موارد کشنده، نکرورز لوبول های مرکزی کبد نیز گزارش شده است.^۱

در مرور مقالات، گزارشی از تاثیر مصرف خوراکی فسفید آلومینیوم بر روی بافت قرنیه وجود نداشته است. تا کنون مطالعه منتشر شده ای نیز مبنی بر ارزیابی کمی و کیفی یاخته های اندوتلیوم قرنیه در دهندگان فوت شده به علت مسمومیت با قرص برنج وجود نداشته است. مطالعه ما به عنوان اولین مطالعه، نه تنها در ایران بلکه در دنیا به این موضوع پرداخته است.

تصاویر ۱ و ۲ به ترتیب وضعیت یاخته های اندوتلیوم قرنیه های سمت راست در دهنده های شماره ۱ و ۲ را نشان می دهند. اسکن کانفوکال در گیرنده قرنیه سمت راست دهنده شماره (۱)، ۵ ماه پس از پیوند نفوذی قرنیه، نشان دهنده شمارش یاخته های اندوتلیوم به میزان ۲۸۴۸ یاخته در میلی متر مربع با پلی مگاتیسم ۴۰/۸ درصد و پلومورفیسیم ۴۴/۹ درصد (۵۵/۱ درصد یاخته ۶ وجهی) بود (تصویر ۳). به علت در دسترس نبودن بیمارانی که قرنیه پیوندی خود را از بقیه دهندگان دریافت کرده بودند؛ امکان انجام اسکن کانفوکال در این بیماران وجود نداشت اگرچه گزارش های طبی بعد از عمل آن ها حاکی از شفاف بودن قرنیه ها پس از ۶ ماه بعد از پیوند نفوذی قرنیه بوده است.



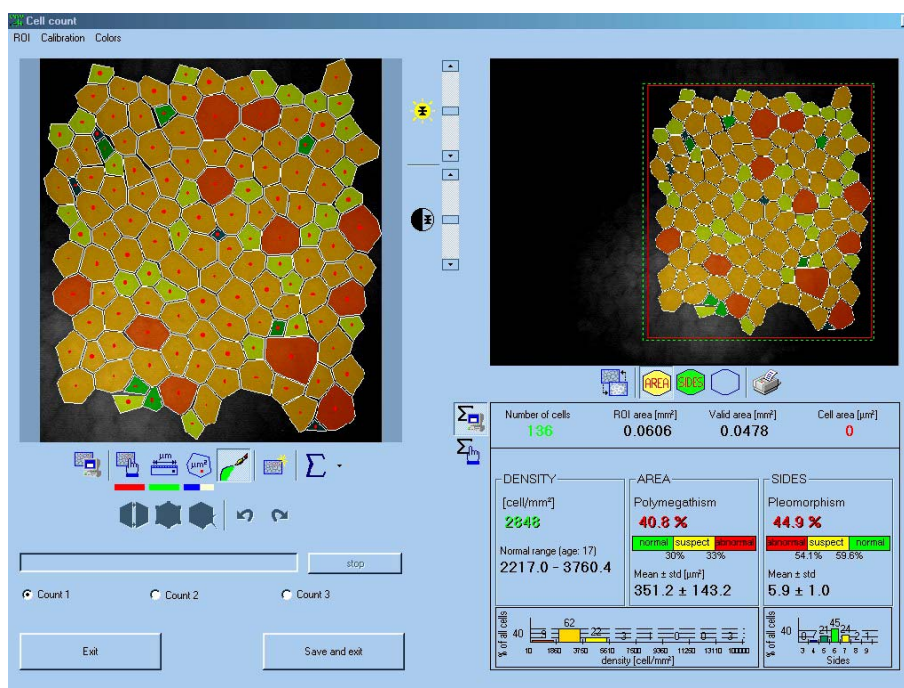
تصویر ۱- ارزیابی یاخته های اندوتلیوم قرنیه راست دهنده شماره (۱) با میکروسکوپ اسپکولار: تراکم یاخته ای $3355/\text{mm}^2$ با پلی مگاتیسم ۳۴ درصد و ۶۱ درصد یاخته های ۶ ضلعی.

بحث

قرص برنج یا فسفید آلومینیوم، یک ماده بسیار سمی است که به صورت ارزان و قابل دسترس، برای از بین بردن جوندگان موزی به کار می رود. شدیدترین شکل مسمومیت حاد با این ماده، با خوردن قرص فسفید آلومینیوم ایجاد می شود که به سرعت توسط اسید کلریدریک در معده به فسفین تبدیل می گردد. مسمومیت ناشی از خوردن این ماده با میزان بالای مرگومیر (بین ۵۰ تا ۹۰ درصد) همراه است.^{۵،۶} مصرف

سم‌شناسی خاص بر روی قرنیه‌های دهندگان فوت‌شده به علت مسمومیت با فسفید آلومینیوم می‌تواند چنین عقیده‌ای را به اثبات رساند. توجیهی که برای پایین‌تر بودن خفیف تراکم یاخته‌های اندوتلیوم بعد از عمل (که با اسکن کانفوکال اندازه‌گیری شده) در مقایسه با تراکم قبل از عمل این یاخته‌ها وجود دارد؛ از دست رفتن یاخته‌های اندوتلیوم قرنیه حین عمل جراحی و طی ماه‌های اول پس از پیوند نفوذی قرنیه می‌باشد. به طور خلاصه، اگرچه فسفید آلومینیوم اثرات سمی روی یاخته‌های کبد، ریه و قلب دارد ولی به نظر نمی‌رسد که اثر نامطلوبی روی شمارش و سلامت یاخته‌های اندوتلیوم قرنیه داشته باشد.

از آن‌جا که قرنیه‌های مورد مطالعه دارای شمارش یاخته‌ای حداقل خیلی خوب با دامنه طبیعی پلی‌مگاتیسم و پلومورفیسم بودند؛ به نظر نمی‌رسد که مسمومیت با فسفید آلومینیوم اثر نامطلوبی بر روی شمارش یاخته‌های اندوتلیومی داشته باشد. به علاوه، وجود تراکم خیلی خوب یاخته‌های اندوتلیوم، ۵ ماه پس از پیوند نفوذی قرنیه در اسکن کانفوکال و مقایسه آن با شمارش یاخته‌های اندوتلیوم قبل از عمل، این مساله مطرح می‌شود که مسمومیت با فسفید آلومینیوم اثری بر روی سلامت یاخته‌های اندوتلیوم نداشته است. شفاف بودن قرنیه‌های مورد مطالعه بعد از عمل بر اساس گزارش‌های پس از پیوند نیز از این عقیده پشتیبانی می‌نماید. انجام تعدادی آزمایش‌های



تصویر ۳- ارزیابی یاخته‌های قرنیه راست دهنده شماره (۱) پنج ماه پس از پیوند نفوذی قرنیه با اسکن کانفوکال: تراکم یاخته‌ای $284\%/mm^2$ با پلی‌مگاتیسم ۴۰٫۸ درصد و ۴۴٫۹ درصد یاخته‌های ۶ ضلعی.

منابع

- 1- Agency for Toxic Substance and Disease Registry. Medical Management Guidelines (MMGs) for Phospholine (PH3). www.atsdr.cdc.gov/MHMI/mmg177.html
- 2- Metts BC, Stewart NJ. Rodenticides. In: Haddad LM. Clinical management of poisoning and drug overdose. 3rd ed. Philadelphia: WB Saunders; 1998: 864-875.

- 3- Abder-Rahman HA, Battah AH, Ibraheem YM, Shomaf MS, El-Batainch N. Aluminum Phosphide fatalities, new local experience. *Med Sci Law* 2000;40:164-188.
- 4- Tissue Banks International, National Standard Operating Procedure, Donor Coordination and Screening Module, Donor Medical and Social Exclusion Criteria, SOP# DC.01.001, 4.2.6.
- 5- Katira R, Elhence GP, Mehrota ML, Serivastava SS, Mitra A, Agarwala R, Ram A. A study of aluminum phosphide poisoning with special reference to electrocardiographic changes. *J Assoc Physicians India* 1990;38:471-473.
- 6- Singh S, Singh D, Wig N, Jit I, Sharma BK. Aluminum phosphide ingestion: A clinico-pathologic study. *Clin Toxicol* 1996;34:703-706.
- 7- Banjaj R, Wasir HS. Epidemic aluminum phosphide poisoning in northern India. *Lancet* 1988;1:820.