

## Delayed-Onset Actinomyses Keratitis after LASIK

Karimian F, MD; Nazari R, MD; Zarrin-Bakhsh P, MD

**Purpose:** To present a case of delayed-onset unilateral keratitis due to *Actinomyses israelii* after laser in situ keratomileusis.

**Patient and Findings:** A 28-year-old lady was referred to our clinic with foreign body sensation and mild blurring of vision in her left eye. She had undergone bilateral LASIK about five months ago. On examination, there was an area of infiltration at the interface with an overlying area which stained with fluorescein in the center of the cornea. The LASIK flap was elevated and scraping of the interface and the bed was performed. Results of culture and smear showed *Actinomyses israelii* as the causative agent. Antibiotic treatment was initiated according to the sensitivity results and the infection was controlled.

**Conclusion:** *Actinomyses* must be considered in differential diagnosis of delayed-onset infectious keratitis after LASIK in addition to fungal and atypical *Mycobacteria*. Elevation of the flap and scraping the involved area can be helpful in obtaining specimens for culture and smear as well as reducing the infectious bulk. Adherence to aseptic techniques is mandatory for prevention of infections.

- Bina J Ophthalmol 2007; 12 (2): 250-255.

## کراتیت دیررس ناشی از اکتینومایسس اسرائیلی به دنبال جراحی لیزیک

دکتر فرید کریمیان<sup>۱</sup>، دکتر روشنگ نظری<sup>۲</sup> و دکتر پرویز زرین‌بخش<sup>۲</sup>

**هدف:** معرفی بیماری که به دنبال عمل جراحی لیزیک دچار کراتیت عفونی یک‌طرفه ناشی از اکتینومایسس اسرائیلی (*Actinomyses israelii*) شد.

**معرفی بیمار:** بیمار خانم ۲۸ ساله‌ای بود که ۵ ماه پس از انجام عمل جراحی لیزیک هر دو چشم، با احساس جسم خارجی و تاری دید مختصر در چشم چپ مراجعه نمود. در معاینه با بیومیکروسکوپ، در نزدیکی حاشیه فلپ، در سطح فاصل فلپ و بستر استرومای زیرین، منطقه‌ای با حدود مشخص از ارتشاح یاخته‌های التهابی وجود داشت و بر روی آن ناحیه‌ای از رنگ‌پذیری با فلورسین مشاهده می‌شد. با بلند کردن فلپ در آن ناحیه و تراشیدن ضایعه زیر فلپ، نمونه‌ای جهت رنگ‌آمیزی و کشت تهیه گردید. نتیجه رنگ‌آمیزی و کشت، اکتینومایسس اسرائیلی را نشان داد. براساس آزمایش حساسیت آنتی‌بیوتیکی، درمان لازم انجام شد و عفونت کنترل گردید.

**نتیجه‌گیری:** در تشخیص افتراقی کراتیت‌های عفونی دیررس پس از لیزیک، علاوه بر قارچ‌ها و مایکوباکتریوم‌های آتپیک، اکتینومایسس نیز باید مدنظر قرار گیرد. در این‌گونه موارد، بلند کردن فلپ قرنیه جهت کاهش حجم عفونت، تهیه نمونه از ضایعه و انجام رنگ‌آمیزی و کشت و رسیدن به تشخیص قطعی کمک‌کننده است. با توجه به امکان بروز عفونت‌های گوناگون، اصول استریلیته کامل جهت انجام جراحی‌های رفرتیو باید به طور دقیق رعایت گردد.

• مجله چشم‌پزشکی بینا ۱۳۸۵؛ دوره ۱۲، شماره ۲: ۲۵۵-۲۵۰.

• پاسخ‌گو: دکتر فرید کریمیان (e-mail: karimianf@yahoo.com)

تاریخ دریافت مقاله: ۱۴ تیر ۱۳۸۵

تاریخ تایید مقاله: ۲۰ مهر ۱۳۸۵

۱- دانشیار- چشم‌پزشک- دانشگاه علوم پزشکی شهید بهشتی

۲- چشم‌پزشک

دکتر فرید کریمیان - کراتیت ناشی از اکتینومایسس اسراییلی

تهران - پاسداران - بوستان نهم - بیمارستان لبافی نژاد - مرکز تحقیقات چشم

## مقدمه

عمل جراحی لیزیک هنوز در بسیاری از مراکز، از رایج‌ترین روش‌های جراحی رفراکتیو می‌باشد. احساس راحتی بیش‌تر بیمار و تثبیت سریع‌تر دید به حد مطلوب پس از جراحی لیزیک، تمایل بیماران را به پذیرش این عمل نسبت به سایر جراحی‌های کراتورفرکتیو مثل PRK (کراتکتومی فوتورفرکتیو) بیش‌تر می‌نماید. در عمل جراحی لیزیک برخلاف PRK، غشای بومن و اپی‌تلیوم روی آن سالم می‌ماند و بنابراین، کراتیت عفونی پس از لیزیک، عارضه‌ای است که به علت شروع فرآیند عفونی در عمق استروما، بینایی فرد را بیش‌تر مورد تهدید جدی قرار می‌دهد. متأسفانه این عارضه رو به افزایش است.<sup>۱</sup> میزان بروز کراتیت عفونی پس از عمل PRK، یک در هر ۱۰۰۰ مورد و پس از لیزیک، یک در ۵۰۰۰ مورد تخمین زده شده است.<sup>۲</sup>

عوامل مستعدکننده به کراتیت عفونی به دنبال لیزیک شامل آلودگی حین جراحی و عدم رعایت استریلیته در زمان جراحی، آسیب ناشی از جراحی، در هم شکسته شدن سد اپی‌تلیومی قرنیه، دست‌کاری بیش از حد حین جراحی و استفاده بیش از حد از استروئیدهای موضعی پس از جراحی است.<sup>۳</sup> اولین گزارش کراتیت عفونی پس از لیزیک در سال ۱۹۹۷ و ناشی از نوکاردیا (*Nocardia asteroides*) بوده است.<sup>۴</sup> طبق گزارش ASCRS (انجمن جراحان آب‌مروارید و رفراکتیو امریکا) و ESCRS (انجمن جراحان آب‌مروارید و رفراکتیو اروپا)، شایع‌ترین جرم‌های جدا شده از کراتیت عفونی پس از لیزیک، مایکوباکتریوم شلونی (*Chelonae*)، باکتری‌های گرم‌مثبت و نوکاردیا استروئیدس می‌باشند.<sup>۵</sup>

عفونت‌های پس از لیزیک معمولاً طی هفته اول پس از جراحی تظاهر می‌نمایند که احتمالاً ناشی از ورود مستقیم میکروب به زیر سطح فلپ قرنیه در زمان جراحی می‌باشند. کراتیت‌های با شروع تاخیری که چند هفته تا چند ماه پس از لیزیک اتفاق می‌افتند؛ شیوع کم‌تری دارند و گاهی به دنبال ضربه ایجاد می‌گردند.<sup>۱</sup> موارد تاخیری از کراتیت‌های عفونی پس از لیزیک ناشی از باکتری‌ها، قارچ‌ها، مایکوباکتریوم‌های آتیپیک و نوکاردیا می‌باشند.<sup>۲</sup> حسب اطلاع نویسندگان این مقاله،

تاکنون کراتیت ناشی از اکتینومایسس اسراییلی به دنبال جراحی لیزیک گزارش نشده است و این در واقع اولین گزارش به شمار می‌آید.

## معرفی بیمار

بیمار یک خانم ۲۸ ساله و کارمند شرکت هواپیمایی است که در مهرماه ۱۳۸۱ جهت اصلاح عیب انکساری از نوع نزدیک‌بینی متوسط، تحت عمل جراحی هم‌زمان لیزیک بر روی هر دو چشم قرار گرفت. عمل جراحی بدون عارضه و با موفقیت انجام شد. دو روز پس از عمل جراحی لیزیک، بیمار دچار نورگریزی و تاری دید در هر دو چشم شد که با تشخیص DLK (diffuse lamellar keratitis) تحت درمان با استروئید موضعی با مقدار بالا به مدت ۲ هفته، پرودنیزولون خوراکی به مدت یک هفته و شستشوی زیر فلپ قرار گرفت. استروئید موضعی به تدریج و طی یک ماه کاهش یافت و قطع شد. دید بیمار بهبود یافت اما از آن زمان همیشه احساس جسم خارجی در چشم‌ها را ذکر می‌نمود. بیمار به طور مکرر تحت معاینات چشم‌پزشکی قرار می‌گرفت اما یافته مثبتی در معاینات نداشت. پنج ماه پس از لیزیک، بیمار با شکایت از افزایش احساس جسم خارجی و تاری مختصر دید در چشم چپ و ظاهر شدن نقطه‌ای سفید رنگ در قرنیه همان چشم مراجعه نمود. در معاینه چشم‌ها، دید هر دو چشم ۲۰/۲۰ بود که در چشم چپ با تاری دید همراه بود. قرمزی و ترشح وجود نداشت. در معاینه بیومیکروسکوپی چشم چپ، لکه‌ای با ابعاد ۳×۲ میلی‌متر از ارتشاح در نزدیکی حاشیه فلپ در سطح فاصل فلپ و بستر استرومایی زیرین دیده می‌شد و حقله‌ای بزرگ‌تر از ارتشاح دور آن وجود داشت که این دو توسط یک منطقه شفاف از هم جدا می‌شدند (تصویر ۱). اپی‌تلیوم قرنیه در این ناحیه با فلورسین رنگ می‌گرفت. یاخته التهابی در اتاق قدامی چشم وجود نداشت و سایر معاینات در حد طبیعی بودند. معاینه بیومیکروسکوپی چشم راست نیز طبیعی بود.

فلپ قرنیه در ناحیه مذکور برداشته شد و بستر استرومای زیرین و سطح خلفی فلپ تحت تراش (scraping) و شستشو

عفونی پس از لیزیک پرداخته است. طبق این گزارش، در مجموع ۳۸،۵۵۰ مورد لیزیک انجام شده به وسیله ۵۶ جراح، ۱۱۶ مورد عفونت گزارش گردیده است. از این موارد، ۷۶ مورد در هفته اول، ۷ مورد طی هفته دوم، ۱۷ مورد بین هفته دوم تا چهارم و ۱۲ مورد یک ماه پس از انجام جراحی گزارش شدند. نتایج اعلام شده از کشت نمونه‌ها نشان‌دهنده مایکوباکتریوم‌های آتیپیک و باکتری‌های گرم مثبت به عنوان شایع‌ترین جرم‌های عامل کراتیت پس از لیزیک بودند.<sup>۳</sup> طبق گزارش ASCRS و ESCRS، شایع‌ترین جرم‌های جدا شده از کراتیت عفونی پس از لیزیک شامل استافیلوکوک طلایی، استافیلوکوک اپیدرمیدیس، مایکوباکتریوم شلونی، استرپتوکوک پنومونیه، استرپتوکوک ویریدانس و نوکاردیا آسترویدیس می‌باشند. به تازگی عوامل عفونی جدیدی (مثل *Mycobacterium sulgai*، *M. Fortuitum* و *M. mucogenicum*) نیز توصیف شده‌اند.<sup>۵</sup> به طور کلی، مطالعات انجام شده نشان می‌دهند که به جز عفونت‌های فرصت طلب (مایکوباکتریوم شلونی، نوکاردیها و قارچ)، تمام موارد کراتیت عفونی پس از لیزیک، ناشی از جرم‌های گرم مثبت هستند.<sup>۳</sup>

اولین مورد کراتیت قارچی پس از لیزیک در سال ۲۰۰۰ توسط Chung MS و همکاران<sup>۶</sup> گزارش شد که عامل مسبب آن از گونه کورولاریا (*Curvularia SP*) بود و به درمان با ناتامایسین موضعی ۵ درصد و آمفوتریسین موضعی ۱۵ درصد پاسخ داد. به طور کلی، شایع‌ترین عامل کراتیت قارچی در دنیا، گونه‌های آسپرژیلوس هستند اما در جنوب ایالات متحده، به ویژه فلوریدا، گونه‌های فوزاریوم، شایع‌ترین قارچ‌های مولد کراتیت می‌باشند و گونه‌های کاندیدا، کورولاریا و آسپرژیلوس، رتبه‌های بعدی را دارند. گونه کاندیدا شایع‌ترین قارچ عامل کراتیت در ایالات متحده شمالی است.<sup>۷</sup> جراحی قبلی قرنيه مانند جراحی‌های رفرکتیو، عامل خطر سازی برای کراتیت قارچی محسوب می‌شود. در آوریل سال ۲۰۰۰ یک مورد کراتیت قارچی ناشی از سدوسپوریوم آپیوسپرموم (*Scedosporium apiospermom*) پس از لیزیک توسط Sridhar و همکاران<sup>۸</sup> گزارش شد. هم‌چنین Read و همکاران<sup>۹</sup> در مارس ۲۰۰۱ یک مورد کراتیت قارچی ناشی از آکرمونیوم آتروگریسوم (*Acremonium atrogriseum*) را پس از لیزیک گزارش نمودند. در سال ۲۰۰۱، یک مورد کراتیت قارچی ناشی از آسپرژیلوس فومیگاتوس توسط Kuo و همکاران<sup>۱۰</sup> گزارش شد. هم‌چنین در آن مقاله، بلند کردن فلپ و

قرار گرفتند و سپس درمان تجربی با توجه به دیررس بودن کراتیت، بر اساس کراتیت قارچی، به وسیله کتوکونازول خوراکی ۲۰۰ mg هر ۱۲ ساعت و قطره‌های ناتامایسین ۵ درصد هر ۲ ساعت و سولفاستامید ۱۰ درصد هر ۶ ساعت قرار گرفت. نمونه به دست آمده رنگ‌آمیزی شد و کشت از نظر عوامل باکتریایی، مایکوباکتریایی و قارچی انجام پذیرفت که با توجه به نتایج رنگ‌آمیزی و کشت آن، اکتینومایسس اسرایلی به عنوان عامل مسبب شناخته شد که به پنی‌سیلین، کلرامفنیکل، سفازولین، باسیتراسین و تتراسایکلین حساس بود. پس از گزارش اولیه کشت، از ترشحات لبه پلک‌ها و ملتحمه و دهانه مجاری اشکی، کشت از نظر اکتینومایسس انجام شد که منفی بود. بنابراین درمان دارویی بیمار به قطره کلرامفنیکل هر ۲ ساعت، سفازولین تقویت شده (۵۰ mg/ml) هر ۲ ساعت و کپسول تتراسایکلین ۲۵۰ mg هر ۶ ساعت تغییر یافت و کتوکونازول و ناتامایسین قطع شدند.

در پی‌گیری‌ها و معاینات مکرر بیمار، منطقه اصلی ارتشاح طی ۳ ماه به تدریج بهبود یافت. حلقه محیطی ارتشاح طی ۴ ماه به تدریج کم‌رنگ شد و از بین رفت. علائم بیمار نیز به تدریج بهبود یافتند. آنتی‌بیوتیک‌های موضعی طی ۳ ماه به تدریج کاهش یافتند و قطع شدند. تتراسایکلین خوراکی نیز طی ۴ ماه به تدریج قطع شد. قطره فلورومتولون بعد از ۳ هفته یعنی پس از اطمینان از کنترل عفونت، شروع شد. در واقع طی ۴ ماه، کل داروهای بیمار قطع شدند.

در معاینه یک ماه پس از قطع درمان، کدورت قرنيه در همان ناحیه گرفتار، با کلاپس استروما و نازک‌شدگی و تشکیل اسکار مشاهده شد (تصویر ۲). با گذشت زمان، رسوب چربی و نورگ‌زایی در آن ناحیه رخ داد ولی دیگر ارتشاح فعالی وجود نداشت (تصویر ۳). در آخرین معاینه دو سال پس از جراحی، دید این چشم با اصلاح، ۲۰/۲۵ بود و میزان عروق جدید قرنيه‌ای نیز با قطره فلومتولون روزی ۱ تا ۲ قطره، کاهش یافت. بیمار از مختصر تاری دید شکایت داشت و در نمای توپوگرافی قرنيه، آستیگماتیسم نامنظم مشاهده گردید (تصویر ۴).

## بحث

تاکنون گزارش‌های متعددی از بروز کراتیت عفونی پس از لیزیک ارائه شده‌اند و کمیته ASCRS به بررسی موارد کراتیت

می‌شود. کولونی‌های جوان اکتینومایسس به شکل عنکبوتی و کرک‌دار هستند ولی با گذشت زمان، سفید و کدر می‌شوند و به شکل دندان‌های آسیا (molar tooth) و با حاشیه کاملاً مشخص در می‌آیند. اکتینومایسس دارای گونه‌های مختلفی است که شایع‌ترین و مهم‌ترین آن‌ها اکتینومایسس اسراییلی است و گونه‌های دیگر شامل *A. naeslundii*، *A. odontolyticus*، *A. viscosus*، *A. meyeri* هستند.<sup>۱۵</sup>

اکتینومایسس اسراییلی در مناطق مختلفی از بدن مانند حفره دهان، لوزه‌ها، پلاک‌های دندانی و دستگاه گوارش و نیز دستگاه تناسلی زنان یافت می‌شود و عامل اکتینومایکوزیس گردنی- صورتی، سینه‌ای و شکمی است. هم‌چنین عامل التهاب مجرای اشکی، عفونت ملتحمه و عفونت کیسه اشکی می‌باشد. در واقع این باکتری فرصت‌طلب، به صورت اندوژن ایجاد عفونت می‌نماید. گونه‌های اکتینومایسس به پنی‌سیلین‌ها و ای‌می‌پنم حساسند.<sup>۱۵</sup>

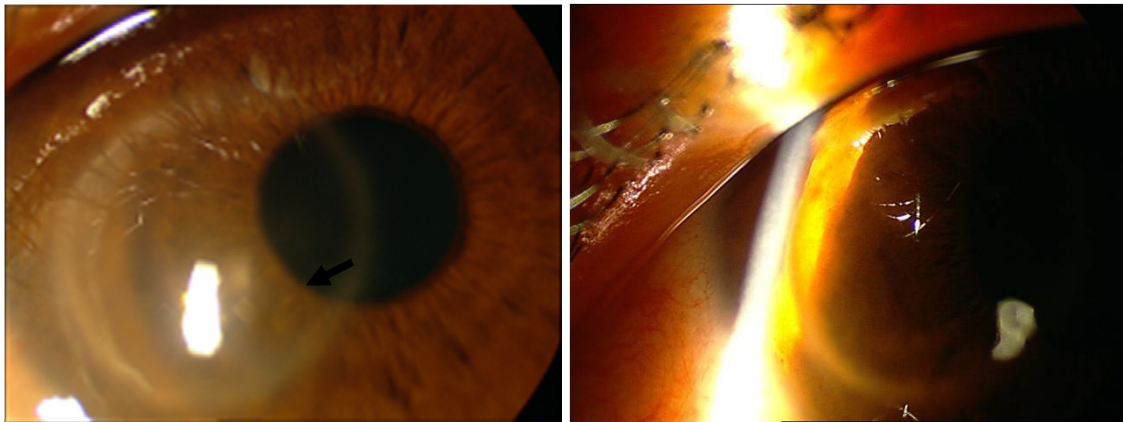
در بیمار معرفی شده، ۵ ماه پس از عمل جراحی لیزیک، کراتیت عفونی رخ داد. با توجه به شروع تاخیری کراتیت و ظاهر بالینی زخم، عفونت قارچی مطرح شد و درمان ضد قارچی شروع گردید اما نتایج حاصل از رنگ‌آمیزی و کشت، عامل مسبب را اکتینومایسس اسراییلی مشخص نمود که با توجه به آنتی‌بیوگرام، درمان لازم جهت کنترل عفونت اکتینومایسس شروع شد و بیمار بهبود یافت. با توجه به ابتلای بیمار به DLK طی روزهای نخست پس از لیزیک و مصرف استروئید موضعی و سیستمیک به مقدار زیاد و برای مدت طولانی‌تر جهت کنترل DLK، ممکن است استروئید در کاهش ایمنی سطح چشم و ایجاد شرایط مناسب برای بروز عفونت تاخیری موثر باشد. هم‌چنین شستشوی سطح فاصل فلپ در سیر درمان DLK می‌تواند برهم‌زننده مقاومت اپی‌تلیوم و استرومای قدامی قرنیه باشد. بدین ترتیب، ممکن است اکتینومایسس اسراییلی به عنوان یک عفونت فرصت‌طلب دیررس، فرصت ایجاد کراتیت در عمق استرومای قرنیه را یافته باشد. به هر حال، هر گاه در درمان DLK، سیر بیماری بهبود نیابد یا عود نماید و یا حتی با درمان‌های استروئیدی بدتر شود باید عوامل میکروبی ایجادکننده کراتیت در سطح فاصل فلپ را در نظر داشت.

دبرید کردن ضایعه زیر آن برای بهبود سریع‌تر زخم پیشنهاد گردید. در سال ۲۰۰۲ نیز عفونت ناشی از فوزاریوم سولانی توسط Verma و همکاران<sup>۱۱</sup> گزارش شد. در سال ۲۰۰۴ Alfonso و همکاران<sup>۱۲</sup> کراتیت ناشی از آکرونیوم را در ۴ بیمار پس از لیزیک گزارش نمودند و یک مورد دیگر عفونت ناشی از کولولاریا پس از لیزیک در سال ۲۰۰۳ توسط Tuli و همکاران<sup>۱۳</sup> گزارش شد. هم‌چنین گزارشی از کراتیت میکروبی با شروع تاخیری ناشی از عفونت هم‌زمان آسپرژیلوس فومیگاتوس و استافیلوکوک کوآگولوز منفی وجود دارد.<sup>۱۴</sup>

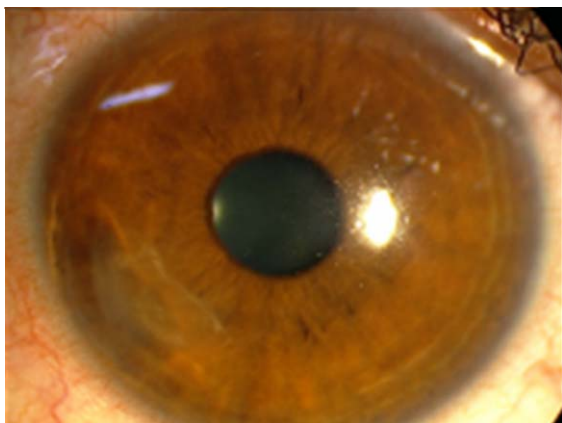
در کراتیت‌های پس از لیزیک، عفونت در سطح فاصل فلپ و استرومای زیر قرنیه و به شکل یک آبسه، محصور شده است. بنابراین اپی‌تلیوم سطحی سالم قرنیه مانند سدی از نفوذ عوامل ضد میکروبی به محل عفونت ممانعت می‌نماید و بلند کردن فلپ و برداشتن ضایعه عفونی و شستشوی زیر آن جهت درمان، بسیار سودمند گزارش شده است.<sup>۱۵</sup>

گزارش‌های مختلفی از کراتیت باکتریایی به دنبال لیزیک در دست می‌باشند که طبق آن‌ها، مایکوباکتریوم‌های آتیپیک و باکتری‌های گرم‌مثبت، شایع‌ترین عوامل مسبب هستند.<sup>۳-۵</sup> باسیل‌های بی‌هوازی شامل پروپیونی باکتریوم، اکتینومایسس، بیفیدوباکتریوم، لاکتوباسیلوس و موبیلونکوس، گرم‌مثبت و فاقد قدرت تولید اسپور هستند. بسیاری از گونه‌های فوق، بخشی از فلور میکروبی طبیعی انسان و حیوانات هستند. بنابراین عفونت‌های ناشی از آن‌ها به صورت فرصت‌طلب رخ می‌دهند. این باکتری‌ها به اشکال میکروسکوپی متنوعی دیده می‌شوند. برخی از آن‌ها به شکل میله‌های بسیار کوتاه و برخی به صورت رشته‌های شاخه‌دار می‌باشند. انواع کوتاه‌تر ممکن است انتهای برجسته‌ای داشته باشند و به صورت زنجیره‌های کوتاه و یا خوشه‌ای نمایان شوند.

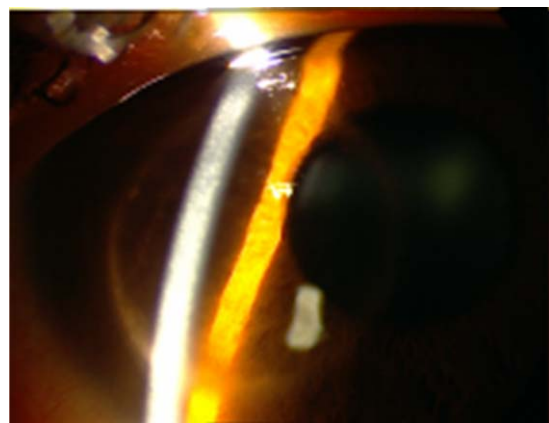
گونه‌های اکتینومایسس، گرم‌مثبت و شاخه‌شاخه‌اند و به دلیل رنگ گرفتن به صورت نامنظم، ممکن است منظره تسبیحی داشته باشند.<sup>۱۵</sup> گونه‌های اکتینومایسس، بی‌هوازی و هم‌چنین بسیار مشکل‌پسند هستند که برای رشد، نیازمند ویتامین، اسید آمینه و آهن می‌باشند. محیط کشت آن AnaBA است. کولونی اکتینومایسس در محیط کشت، بسته به نوع گونه، به رنگ قرمز، صورتی، خرمایی، زرد، سفید و یا خاکستری دیده



تصویر ۱- نمای کلینیکی کراتیت در بدو ارجاع و شروع درمان: نقطه مرکزی انفیلتراسیون در میان حلقه مشخص گردیده است.

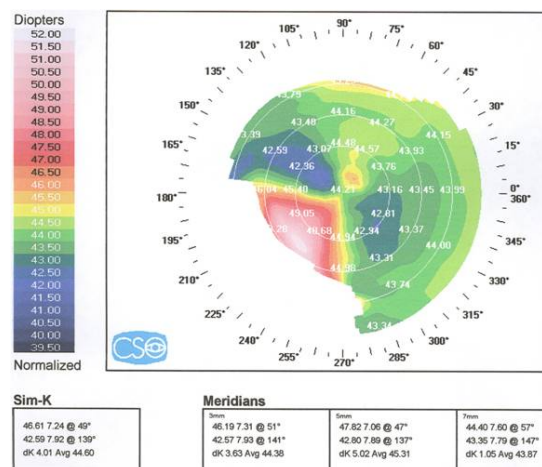


تصویر ۳- رسوب چربی و وسکولاریزیشن منطقه گرفتار پس از درمان دارویی



تصویر ۲- نمای کاهش کدورت حلقه‌ای و نازک‌شدگی منطقه عفونت پس از درمان

این گزارش هم‌چنین بر اهمیت انجام کشت و رنگ‌آمیزی نمونه جهت رسیدن به تشخیص صحیح و درمان مناسب تاکید می‌نماید. تشخیص زودرس و شروع به موقع درمان جهت کنترل عفونت پس از جراحی‌های کراتو فرکتیو، بسیار مهم است و بلند کردن فلپ، تراشیدن محل ضایعه و تهیه نمونه بافتی از آن برای به دست آوردن نمونه کافی و تشخیص دقیق، دارای اهمیت به سزایی است. از طرف دیگر، در زمان دبریدمان باید توجه داشت که هرچه کم‌تر به بافت قرنیه سالم مجاور صدمه وارد گردد تا پس از این عمل، از سرایت عوامل میکروبی به آن نقاط جلوگیری شود و در درازمدت، صدمه ایجادشده در مناطق با استرومای سالم قرنیه، سبب ایجاد اسکار، آستیگماتیسم نامنظم



تصویر ۴- نمای توپوگرافی قرنیه چشم چپ

انجام آن می‌تواند سبب بروز عفونت و کراتیت‌های گوناگون به ویژه به وسیله عوامل فرصت‌طلب و غیر معمول میکروبی گردد. بنابراین رعایت این اصول جهت پیش‌گیری از هر گونه احتمال عفونت، به طور موکد توصیه می‌گردد.

و در نتیجه کاهش قابل توجه دید بیمار نگردد و با کاهش حجم میکروارگانیسم‌ها و منطقه گرفتار، به درمان نیز کمک به‌سزایی می‌کند. وقوع کراتیت با عوامل گوناگون میکروبی به دنبال لیزیک، موید آن است که این عمل اگرچه در ظاهر سریع، کوتاه‌مدت و ساده است اما عدم رعایت اصول استریلیته طی

#### منابع

- ۱- جوادى محمدعلی. بیماری‌های عفونی قرنیه. چاپ اول. تهران: انتشارات طب نوین؛ ۱۳۸۴.
- 2- Machat J. Lasik complications and their management. In: Machat J, ed. Excimer laser refractive surgery: practice and principles. Thorofare: Slack, Inc; 1996: 359-400.
- 3- Solomon R, Donnefeid ED, Azar DT, Holland EJ, Palman FR, et al. Infectious keratitis after lasik, results of an ASCRS survey. *J Cataract Refract Surg* 2003;29:2001-2006.
- 4- Ritterband D, Kelly J, McNammara J, Kresloff M, Koplin R, Seedor J. Delayed- onset multifocal polymicrobial keratitis after LASIK. *J Cataract Refract Surg* 2002;28:898-899.
- 5- Fermer C, Rodrguet Prats JL, Abad JL, Alio JL. Unusual anaerobic bacteria in keratitis after laser insitu keratomileusis. Diagnosis using molecular biology methods. *J Cataract Refract Surg* 2004;30:1790-1794.
- 6- Chung MS, Goldstein MH, Driebe WT Jr, Schwartz B. Fungal keratitis after laser insitu keratomileusis: a case report. *Cornea* 2000;19:236-239.
- 7- Chung MS, Goldenstein MH, Driebe WT, Schwartz B. Fungal keratitis after laser in situ keratomileusis: a case report. *Cornea* 2000;19:236-237.
- 8- Sridher MS, Garg P, Bansal AK, Sharma S. Fungal keratitis after laser in situ keratomileusis. *J Cataract Refract Surg* 2000;26:613-615.
- 9- Read RW, Chuck RS, Rao NA, Smith RE. Traumatic Acremonium atrogreseum keratitis following laser- assisted in situ keratomileusis. *Arch Ophthalmol* 2000;118:418-421.
- 10- Kuo IL, Margolis TP, Cevallos V, Hwang DG. Aspergillus fumigatus keratitis after Lasik. *Cornea* 2001;20:342-344.
- 11- Verma S, Tuft SJ. Fusarium solani keratitis following LASIK for myopia. *Br J Ophthalmol* 2002;86:1190-1191.
- 12- Alfouso JF, Baamonde MB, Santos MJ, Astudillo A, Fernandez-Vega L. Acremonium fungal infection in 4 patients after LASIK. *J Cataract Refract Surg* 2004;30:262-267.
- 13- Tuli SS, Yoo SH. Curvularia keratitis after LASIK from a feline source. *J Cataract Refract Surg* 2003;29:1019-1021.
- 14- Ritterband D, Kelly J, Mc Namara T, Kresloff M, Koplin R, Seedor J. Delayed-onest multifocal polymicrobial keratitis after laser in situ keratomileusis. *J Cataract Refract Surg* 2002;28:898-899.
- 15- Brooks GF, Butel JS, Morse SA. Non spare-forming gram-positive bacilli. In: Jawetz, Melnick & Adelberg's Medical microbiology: 23rd ed. Boston: McGraw Hill: 2004: 212-222.