

Amniotic Membrane Transplantation in Acute Ocular Chemical Burns

Baradaran-Rafii AR, MD; Rahimi A, MD; Einollahi B, MD; Zare M, MD; Aghayan HR, MD; Arjmand B, MD

Purpose: To evaluate the role of amniotic membrane transplantation (AMT) in acute ocular chemical burns.

Methods: Patients with grade II-IV (GII-GIV) ocular chemical burns (Roper-Hall classification) of less than two weeks' duration underwent AMT in addition to medical therapy. Patients were followed for at least 6 months and evaluated for ocular pain, visual acuity, epithelial defect healing, symblepharon formation, and corneal opacity and neovascularization.

Results: Twelve eyes of 8 patients (6 male, 2 female) with mean age of 28.75 ± 11.8 (range 12-44) years were operated. Mean duration between chemical burn and surgery was 2.5 ± 3.3 days (range, 2 hours to 10 days). Mean follow up period was 11.5 ± 1.5 (range 10-13) months. The chemical agent was acidic in six eyes and alkaline in the other six. Ocular burns were GII in one eye, GIII in four eyes and GIV in seven eyes. Pain and discomfort decreased in all patients. Visual acuity improved completely in the eye with GII burn. It also improved in three eyes and remained unchanged in one eye with GIII burn. In eyes with GIV burn, two underwent tectonic corneal grafts due to perforation and two were phthisical, however visual acuity decreased in two and increased in one of the remaining eyes. The epithelial defect healed within 6 days in the eye with GII burn. Mean time for healing was 53.75 ± 5.2 days in eyes with GIII burn. Keratolimbic allograft surgery was performed in one eye with persistent epithelial defect and severe corneal thinning. In the other two eyes, the epithelium healed in 70 and 75 days. Corneal neovascularization was seen in two eyes with GIII and all eyes with GIV burns. Corneal opacity developed in all eyes with GIII and GIV burns. Only mild symblepharon was seen in four eyes with GIV burn.

Conclusion: AMT seems to be effective in pain reduction and prevention of symblepharon formation. It seems ineffective in preventing corneal opacification and neovascularization. The role of AMT in accelerating epithelial healing and improving visual acuity in patients with GII and GIII ocular burns needs to be evaluated in a clinical trial. It seems that prevention of symblepharon formation is the only role of AMT in eyes with GIV chemical burns.

- Bina J Ophthalmol 2007; 12 (3): 316-325.

پیوند پرده آمنیون در سوختگی‌های حاد شیمیایی چشم

دکتر علیرضا برادران رفیعی^۱، دکتر انوشیروان رحیمی^۲، دکتر بهرام عین‌اللهی^۳، دکتر محمد زارع جوشقانی^۴، دکتر حمیدرضا آقاییان^۵ و دکتر بابک ارجمند^۶

هدف: ارزیابی نقش درمانی پیوند پرده آمنیون در سوختگی‌های حاد شیمیایی چشم.

روش پژوهش: این مطالعه در بیماران با سوختگی شیمیایی درجه ۲ تا ۴ (تقسیم‌بندی Roper-Hall) انجام شد. بیمارانی که کم‌تر از ۲ هفته از آسیب شیمیایی آن‌ها گذشته بود؛ تحت پیوند پرده آمنیون همراه با درمان طبی قرار گرفتند. بیماران از نظر میزان درد، حدت بینایی، بهبود نقص اپی‌تلیومی، ایجاد سیمبلفaron و پیدایش کدورت و نورگ‌زایی قرنیه ارزیابی شدند.

دکتر علیرضا برادران رفیعی- پیوند پرده آمینون در سوختگی شیمیایی چشم

یافته‌ها: دوازده چشم از ۸ بیمار (۶ مرد و ۲ زن) تحت این جراحی قرار گرفتند. میانگین سن بیماران $28/75 \pm 11/8$ سال (۴۴-۱۲ سال) و متوسط زمان مراجعه بعد از سوختگی $2/5 \pm 3/3$ روز (۲ ساعت تا ۱۰ روز) بود. بیماران به طور متوسط $11/5 \pm 1/5$ ماه (۱۰ تا ۱۳ ماه) پی‌گیری شدند. سوختگی در ۶ چشم با اسید و در ۶ چشم با قلیا بود. سوختگی در یک چشم درجه ۲، در ۴ چشم درجه ۳ و در ۷ چشم درجه ۴ بود. درد و ناراحتی در همه بیماران کاهش یافت. حدت بینایی در یک چشم با سوختگی درجه ۲، به طور کامل و در چشم‌های با سوختگی درجه ۳، در ۳ مورد بهبود یافت و در یک چشم تغییر نکرد. در ۲ چشم با سوختگی درجه ۴، به دلیل پرفوریشن، پیوند تکتونیک قرنیه انجام شد و ۲ چشم نیز به دلیل آسیب شدید، تائزیک (phthisic) شدند. از ۳ مورد باقی‌مانده، دید در ۲ مورد کاهش و در یک مورد افزایش یافت. در این ۳ چشم، در یک مورد به دلیل عدم ترمیم اپی‌تلیوم و نازکی شدید قرنیه، عمل جراحی کراتولیمبال آلوگرفت انجام شد و در ۲ مورد دیگر، ترمیم اپی‌تلیوم، ۷۰ و ۷۵ روز به طول انجامید. در چشم دچار سوختگی درجه ۲، نقص اپی‌تلیومی قرنیه بعد از ۶ روز ترمیم شد. در چشم‌های با سوختگی درجه ۳، نقص اپی‌تلیومی به طور متوسط پس از $52/75 \pm 5/2$ روز ترمیم یافت. نورگزایی قرنیه در ۲ مورد سوختگی درجه ۳ و تمام موارد سوختگی درجه ۴ ایجاد شد. کدورت قرنیه در تمام موارد سوختگی درجه ۳ و ۴ روی داد. سیمبلفارون فقط در ۴ مورد با سوختگی درجه ۴ به صورت خفیف ایجاد شد. **نتیجه‌گیری:** پیوند پرده آمینون در کاهش درد و جلوگیری و تخفیف ایجاد سیمبلفارون متعاقب سوختگی‌های شیمیایی موثر است ولی به نظر می‌رسد که در جلوگیری از کدورت و نورگزایی قرنیه موثر نیست. تعیین اثر پیوند پرده آمینون در تسریع اپی‌تلیالیزیشن قرنیه و بهبود دید در بیماران با سوختگی درجه ۲ و ۳ نیاز به یک کارآزمایی بالینی دارد. به نظر نمی‌رسد که در سوختگی درجه ۴ به جز در تخفیف ایجاد سیمبلفارون، نقش قابل توجهی داشته باشد.

• مجله چشم‌پزشکی بینا ۱۳۸۶؛ دوره ۱۲، شماره ۳: ۳۲۵-۳۱۶.

• پاسخ‌گو: دکتر علیرضا برادران رفیعی (e-mail: alirbr@gmail.com)

تاریخ دریافت مقاله: ۱۶ بهمن ۱۳۸۵
تاریخ تایید مقاله: ۳ خرداد ۱۳۸۶

۱- استادیار- چشم‌پزشک- دانشگاه علوم پزشکی شهید بهشتی

۲- دستیار- چشم‌پزشک- دانشگاه علوم پزشکی شهید بهشتی

۳- دانشیار- چشم‌پزشک- دانشگاه علوم پزشکی شهید بهشتی

۴- پزشک عمومی- مرکز تحقیقات و بانک فرآورده‌های پیوندی ایران- دانشگاه علوم پزشکی تهران

تهران- پاسداران- بوستان نهم- بیمارستان لبافی‌نژاد- مرکز تحقیقات چشم

مقدمه

بین رفتن یاخته‌های بنیادی لیمبوس است که در بلندمدت، خود را به صورت نقایص اپی‌تلیومی پایدار (PED)، ضایعات راجعه قرنیه، تغییرات ملتحمه‌ای قرنیه (conjunctivalization) و نورگزایی قرنیه توام با نورگریزی، اشک‌ریزش و تحریک مزمن چشمی نشان می‌دهد و گاه با عوارض خطرناکی مانند پرفوریشن قرنیه، اندوفتالمیت و از بین رفتن دید همراه است^{۱-۳}. هدف اصلی از درمان مرحله حاد سوختگی‌های شیمیایی چشم، تسهیل اپی‌تلیالیزیشن و کاهش التهاب به منظور جلوگیری از پیش‌رفت تخریب بافتی و به حداقل رساندن تشکیل بافت اسکار و جلوگیری از کاهش شدید بینایی است.

سوختگی‌های شیمیایی یکی از اورژانس‌های بسیار مهم چشم‌پزشکی هستند. اگرچه به لحاظ نظری، هر ماده شیمیایی می‌تواند موجب تحریک و آسیب رساندن به چشم شود ولی آسیب جدی در اثر سوختگی‌های قلیایی و اسیدی ایجاد می‌شود که در سوختگی‌های قلیایی شدیدتر است. شدت و میزان آسیب، به نوع، حجم، غلظت، مدت زمان تماس و درجه نفوذ ماده شیمیایی بستگی دارد و از یک تحریک خفیف تا سوختگی شدید و تهدیدکننده بینایی همراه با عوارض فاجعه‌بار متفاوت است. یکی از عوارض مهم سوختگی‌های شیمیایی، از

منظور ارزیابی نتایج آناتومیک و پیامدهای بینایی پیوند پرده آمنیون در سوختگی‌های حاد شیمیایی چشم در بیمارستان لبافی‌نژاد انجام شده است.

روش پژوهش

مطالعه به صورت مجموعه موارد مداخله‌ای آینده‌نگر (interventional case series) انجام شد. بیماران با سوختگی حاد شیمیایی ظرف حداکثر ۲ هفته بعد از سوختگی، وارد مطالعه شدند. در بدو ورود، مطابق با تقسیم‌بندی Roper-Hall^۱، بیماران در ۴ گروه تقسیم‌بندی گردیدند (جدول ۱).

درمان مرحله حاد سوختگی‌های شیمیایی، عمدتاً نگره‌دارنده و شامل تجویز استروئیدهای موضعی و سیستمیک، آنتی‌بیوتیک‌های موضعی و سیستمیک (تتراسیکلین)، سیکلوپلژیک‌ها و ویتامین‌های موضعی و سیستمیک (ویتامین C) می‌باشد^{۱-۳}. به تازگی از پیوند پرده آمنیون (AMT) برای بازسازی سطح چشم استفاده شده است. پرده آمنیون، فاقد خاصیت ایمنولوژیک است و باعث تحریک اپی‌تلیالیزیشن، کاهش التهاب، کاهش نورگزایی و جلوگیری از تشکیل اسکار می‌شود و بنابراین، به لحاظ نظری، می‌تواند در موارد سوختگی‌های حاد شیمیایی، با تحریک اپی‌تلیالیزیشن و کاهش التهاب و نورگزایی، از میزان تخریب بکاهد^{۴-۶}. مطالعه حاضر به

جدول ۱- تقسیم‌بندی شدت سوختگی‌های شیمیایی سطح چشم (تقسیم بندی Roper-Hall)

ضایعات قرنیه	ضایعات لیمبوس و ملتحمه
۱ آسیب اپی‌تلیومی قرنیه	ایسکمی لیمبوس وجود ندارد.
۲ مات‌شدگی (haze) قرنیه در حدی که جزییات عنبیه قابل مشاهده‌اند.	کم‌تر از یک‌سوم نواحی لیمبوس ایسکمی دارد.
۳ کل اپی‌تلیوم قرنیه از بین رفته، استروما مات است و جزییات عنبیه محو می‌باشند. یک‌سوم تا یک‌دوم نواحی لیمبوس ایسکمی دارد.	در بیش از یک‌دوم نواحی لیمبوس، ایسکمی وجود دارد.
۴ قرنیه مات است و جزییات مردمک و عنبیه محو می‌باشند.	

پرده آمنیون در دو لایه در سطح چشم گسترده و بخیه شد. ابتدا سطح کوچک‌تری از آن با کمک نخ نایلون ۱۰-۰ به صورت پیوسته (Purse-string) به ناحیه لیمبوس تثبیت شد؛ به طوری که تمام سطح قرنیه را بپوشاند. سپس سطح وسیع‌تری از پرده آمنیون به سطح چشم به گونه‌ای تثبیت گردید که تمام سطح ملتحمه‌ای چشم از لبه پلک بالا تا لبه پلک پایین را بپوشاند (تصویر ۱). این لایه پرده ابتدا با نخ ویکریل ۸-۰ به لبه پلک فوقانی یا تحتانی بخیه گردید و سپس به وسیله هوک ماهیچه (muscle hook) در سطح چشم، به ویژه در ناحیه فورنیکس‌ها و ملتحمه پلکی گسترده می‌شد. در مرحله بعد، پرده آمنیون با کمک دو عدد بخیه U از ناحیه فورنیکس‌ها و با استفاده از دو اسفنج به عنوان نگه‌دارنده، بر روی پلک تثبیت گردید و سپس بر روی سطح چشم گسترده می‌شد و با کمک نخ نایلون ۱۰-۰ بر روی صلبیه و لیمبوس فوقانی و تحتانی بخیه می‌گردید. تثبیت کردن به پلک دیگر، مانند پلک اول بود. پرده آمنیون همواره به گونه‌ای در سطح چشم گسترده می‌شد که

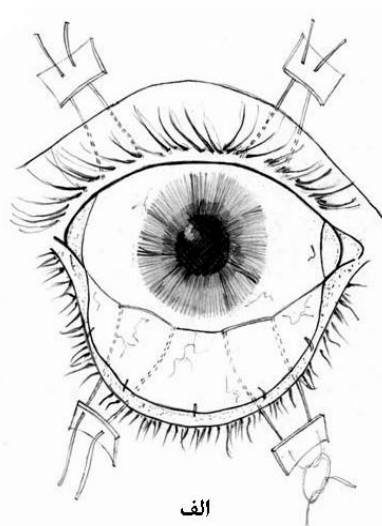
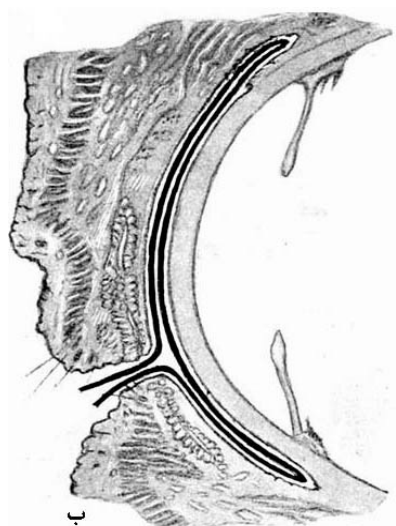
در ابتدا پس از ریختن قطره بی‌حس‌کننده و باز کردن پلک‌ها به کمک اسپکولوم، برای همه بیماران شستشوی چشم‌ها با یک تا دو لیتر محلول نمکی طبیعی انجام شد و همه ذرات و مواد موجود در سطح چشم و فورنیکس‌ها با کمک فشار مایع و اپلیکاتور برداشته شدند. برای همه بیماران درمان طبی یکسان شامل قطره کلرامفنیکل ۵/۵ درصد ۴ بار در روز، هماتروپین ۲ درصد ۳ بار در روز، بتامتازون ۱/۱ درصد ۶ بار در روز، قرص ویتامین C به میزان ۲ گرم روزانه و کپسول تتراسیکلین ۲۵۰ میلی‌گرم ۴ بار در روز شروع شد و همه بیماران طی ۲۴ ساعت اول بعد از مراجعه، تحت پیوند پرده آمنیون قرار گرفتند.

روش جراحی

همه جراحی‌ها تحت بی‌هوشی عمومی انجام شدند. پرده آمنیون نگهداری شده در سرما (cryopreserved) که از مرکز تحقیقات و بانک فرآورده‌های پیوندی ایران تهیه شده بود؛ به ابعاد ۳×۳ سانتی‌متر برای جراحی مورد استفاده قرار گرفت.

آمنیون توسط بخیه‌ها، کلیه بخیه‌ها به صورت مماسی (tangential) و با بایت بلند زده شدند. در نهایت، گره بخیه‌ها، یا دفن می‌شد و یا نخ آن به صورت بلند بریده می‌شد تا موجب آزار بیمار نگردد.

سطح چسبنده استرومایی آن روی سطح چشم و سطح اپی‌تلیومی آن رو به بیرون باشد. به علاوه سعی می‌شد که هیچ‌گونه تاخوردگی در سطح آن ایجاد نشود. با توجه به شیوع پدیده کشیده‌شدگی (pulling through) و پاره شدن پرده



تصویر ۱- تصویر نمادین پیوند پرده آمنیون از روبه‌رو (الف) و از کنار (ب)

در صورتی که پرده آمنیون بدون هیچ مشکلی در محل باقی می‌ماند؛ پس از ۲ هفته برداشته می‌شد. در صورتی که پرده آمنیون به دلایل مکانیکی (مانند مالیدن چشم‌ها) و یا به دلایل تکنیکی مانند بریده شدن توسط بخیه‌ها شل می‌شد؛ قبل از پایان ۲ هفته برداشته می‌شد. در صورتی که به هر دلیلی قبل از یک هفته مجبور به برداشتن پرده آمنیون می‌شدیم؛ پیوند دوباره تکرار می‌گردید.

بیماران در روزهای ۱، ۳، ۷، ۱۰، ۱۴، ۲۱، ۲۸ و سپس هر دو هفته تا ۳ ماه و بعد از آن هر ماه تا یک سال معاینه شدند. پرده آمنیون حداقل ۷ روز و حداکثر ۱۴ روز بر روی چشم نگاه داشته می‌شد. به همه بیماران آموزش داده شد تا پس از برداشتن پرده آمنیون، روزانه ۳ تا ۴ بار، چندین مرتبه به باز و بسته کردن فشارنده پلک‌ها (forceful eyelid blinking) و حرکت دادن هم‌زمان هر ۲ چشم به اطراف (versions) بپردازند. همچنین به بیمار و اطرافیان گفته شد که روزانه چندین بار با دست، پلک‌های بالا و پایین را از چشم‌ها جدا نمایند و روزانه چندین بار به وسیله محلول نمکی طبیعی و گوش پاک‌کن، ترشحات سطح چشم را بشویند تا از میزان التهاب سطح چشم کاسته شود. در هر ویزیت، علاوه بر معاینه معمول چشم‌پزشکی، بیماران از نظر میزان درد و سایر شکایات غیرعینی، حدت بینایی (با تابلوی اسنلن)، اندازه نقص اپی‌تلیومی قرنیه (CED) به کمک رنگ فلورسین، تشکیل سیمبلفارون، نورگزایی و کدورت قرنیه مورد ارزیابی قرار گرفتند.

یافته‌ها

دوازده چشم از ۸ بیمار (۶ مرد و ۲ زن) مورد جراحی قرار گرفتند. درگیری در دو مورد یک‌طرفه و در ۶ مورد دوطرفه بود. میانگین سنی بیماران $28/75 \pm 11/8$ سال (۱۲ تا ۴۴ سال) بود. بیماران به طور متوسط $2/5 \pm 3/3$ روز (۲ ساعت تا ۱۰ روز) بعد از سوختگی شیمیایی مراجعه کرده بودند. همه بیماران در عرض ۲۴ ساعت اول بعد از مراجعه، مورد جراحی قرار گرفتند (۶ تا ۲۴ ساعت). بیماران به طور متوسط $11/5 \pm 1/5$ ماه (۱۰ تا

چشم باقی ماند. در دو مورد سوختگی دوطرفه، پیوند پرده آمیون به ترتیب ۵ و ۶ روز بعد از پیوند اولیه، به دلیل شل شدن آن، دوباره تکرار شد که در یکی از موارد، به دلیل نازکی بسیار شدید صلبیه و خطر پارگی، با تنوپلاستی همراه بود. اطلاعات بیماران به تفصیل در جدول (۲) ارائه شده‌اند.

۱۳ ماه پی گیری شدند. سوختگی در ۶ چشم اسیدی و در ۶ چشم قلیایی بود. سوختگی در یک چشم درجه ۲، در چهار چشم درجه ۳ و در هفت چشم درجه ۴ بود. در ۴ مورد از موارد دوطرفه، هر دو چشم بیمار جراحی شدند. بعد از جراحی، پرده آمیون به طور متوسط $12/5 \pm 1/2$ روز (۱۰ تا ۱۴ روز) بر روی

جدول ۲- اطلاعات فردی و بالینی بیماران و چشم‌های مورد بررسی

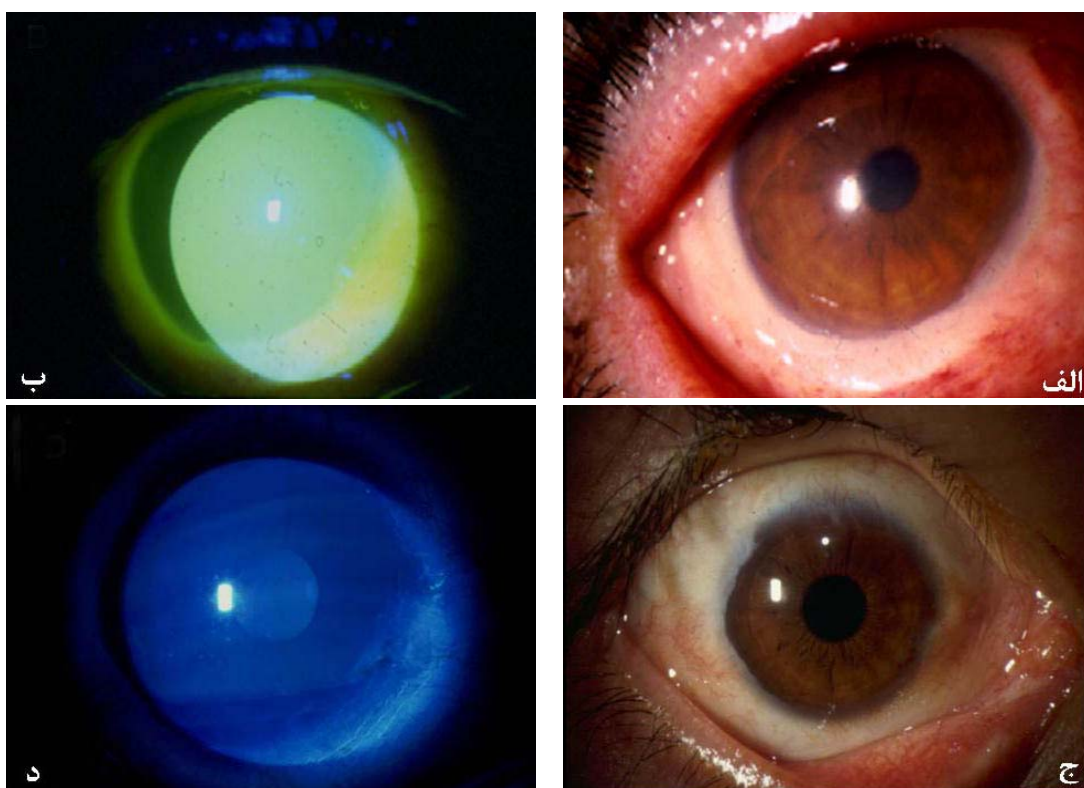
شماره چشم	۱	۲	۳	۴	۵	۶	۷	۸	۹	۱۰	۱۱	۱۲
سن بیمار (سال)	۲۶	۴۳	۲۱	۲۵	۳۱	۱۲	۲۶	۲۴	۲۴	۲۴	۲۴	۲۴
ماده سوزاننده	قلیا	قلیا	اسید	اسید	اسید	قلیا	اسید	اسید	قلیا	قلیا	قلیا	قلیا
چشم درگیر	چپ	چپ	راست	چپ	راست	چپ	راست	چپ	راست	چپ	راست	چپ
درجه سوختگی	۲	۳	۴	۴	۳	۴	۴	۴	۴	۴	۳	۳
سوختگی تا مراجعه	۱۲ ساعت	۵ ساعت	۱ ساعت	۳ روز	۱۰ روز	۴ روز	۲۴ ساعت	۲۴ ساعت	۲۴ ساعت	۲۴ ساعت	۲۴ ساعت	۲۴ ساعت
مراجعه تا AMT (ساعت)	۲۴	۲۴	۶	۲۴	۲۴	۲۴	۲۴	۲۴	۲۴	۲۴	۲۴	۲۴
مدت باقی ماندن AM (روز)	۱۴	۱۳	۱۴	۱۴	۱۰	۱۴	۱۴	۱۴	۱۳	۱۳	۱۲	۱۲
بهترین دید اولیه	۲۰/۲۰۰	HM	۲۰/۱۲۰	۲۰/۶۰	۱/۱۰	CF ۴۰ cm	HM	CF ۶۰ cm	CF ۳ cm	CF ۲۰ cm	۲۰/۲۰۰	۲۰/۲۰۰
بهترین دید نهایی	۲۰/۲۰	HM	HM	VLE	۴/۱۰	HM	HM	۲۰/۸۰	HM	VLE	۲۰/۴۰	۲۰/۵۰
مدت بهبود CED (روز)	۶	۵۰	PED	PED	۶۰	۷۰	PED	۷۵	PED	PED	۵۶	۴۹
مدت پی گیری (ماه)	۱۰	۱۱	۱۳	۱۰	۱۲	۱۲	۱۲	۱۲	۱۳	۱۳	۱۲	۱۲
عوارض: سیمبلفارون	-	-	+	+	-	+	+	+	+	+	-	-
نورگزایی قرنیه	-	+	+	-	+	+	+	+	+	+	-	-
کدورت قرنیه	-	+	+	-	+	+	+	+	+	+	+	+
سایر موارد	-	-	گرافت چشم	گرافت چشم	-	-	گرفت	گرفت	-	-	چشم	-
ملاحظات	-	اکتروپیون	AMT مجدد روز ششم	اکتروپیون	نورگزایی شدید	انتروبیون	تکتونیک	تکتونیک	-	-	AMT+تنوپلاستی چشم	-
		پلک تحتانی	بعد از AMT اولیه	پلک فوقانی							چپ بعد از ۵ روز	

AMT: amniotic membrane transplantaion, AM: amniotic membrane, HM: hand motion, CF: counting finger, VLE: visually-lost eye, CED: corneal epithelial defect, PED: persistent epithelial defect

حدت بینایی در یک چشم دچار سوختگی درجه ۲ به طور کامل بهبود یافت و در چشم‌های دچار سوختگی درجه ۳ نیز در ۳ مورد بهبود یافت و در یک مورد تغییری نکرد. در سه چشم دچار سوختگی درجه ۴ که تائیزیک نبودند و پیوند تکتونیک قرنیه نیز دریافت نکرده بودند؛ حدت بینایی در دو مورد کاهش و در یک مورد افزایش یافت.

وسکولاریزیشن قرنیه در ۲ مورد دچار سوختگی درجه ۳ و همه موارد دچار سوختگی درجه ۴ ایجاد گردید. کدورت قرنیه در همه موارد سوختگی درجه ۳ و ۴ ایجاد شد. سیمبلفارون در هیچ کدام از موارد سوختگی درجه ۲ و ۳ تشکیل نشد و در ۴ چشم با سوختگی درجه ۴ نیز به صورت خفیف ایجاد گردید.

درد و ناراحتی همه بیماران بعد از AMT کاهش یافت. در چشم دچار سوختگی درجه ۲ (مورد شماره ۱)، CED بعد از ۱۲ روز به طور کامل ترمیم شد (تصویر ۲). در ۴ چشم دچار سوختگی درجه ۳، ترمیم CED به طور متوسط $53/75 \pm 5/2$ روز (۴۹ تا ۵۶ روز) طول کشید. در چشم‌های دچار سوختگی درجه ۴، در دو مورد به دلیل عدم ترمیم اپی تلیوم و پرفوریشن قرنیه، پیوند تکتونیک قرنیه انجام شد و در دو مورد نیز به دلیل شدت آسیب، چشم‌ها تائیزیک (phthisic) شدند. در یک مورد، به دلیل تائیزیک شدن یک چشم و عدم ترمیم اپی تلیوم در چشم دیگر و نازکی شدید قرنیه، جراحی آلوگرافت کراتولیمبال انجام شد. در دو مورد باقی‌مانده، ترمیم اپی تلیوم ۷۰ و ۷۵ روز طول کشید.



تصویر ۲- نمای بیومیکروسکوپی بلافاصله پس از سوختگی (الف)، همراه با رنگ‌گیری تمام سطح قرنیه (ب). دو هفته بعد از جراحی، نقص اپی‌تلیومی قرنیه کاملاً ترمیم شد (ج) و قرنیه رنگ‌پذیری نداشت (د). (چشم شماره ۱)

برداشتن پاتولوژی‌های ملتحمه مانند کارسینومای یاخته سنگ‌فرشی (SCC)^۶، ناخنک^{۲۲} و یا جراحی سیمبلفرون^{۲۳} به کار رفته است. لذا پرده آمنیون به عنوان یک آلترناتیو خوب در بسیاری از بیماری‌های سطح چشم استفاده می‌شود. از پیوند پرده آمنیون در مرحله حاد و مزمن سوختگی‌های شیمیایی چشم جهت بازسازی ملتحمه و قرنیه استفاده شده است و بیش‌تر مطالعات انجام‌شده در رابطه با آن، از نوع گزارش موارد بیماری هستند^{۲۴-۲۹}.

در گزارش Meller و همکاران^{۲۱} بر روی ۱۳ چشم از ۱۱ بیمار با پی‌گیری متوسط ۹ ماه، AMT باعث کاهش درد و ناراحتی بیماران، تسریع اپی‌تلیالیزیشن، کاهش التهاب و نیز کاهش اسکار در مراحل بعدی گردید ولی از کمبود یاخته‌های بنیادی (SCD: stem cell deficiency) در سوختگی‌های درجه ۴ جلوگیری نکرد. هم‌چنین حدت بینایی در اکثریت بیماران بهبود یافت که این بهبود در سوختگی‌های درجه ۲ و ۳ نسبت

بحث

دهه گذشته شاهد ظهور مجدد AMT در چشم‌پزشکی بوده است. پرده آمنیون، داخلی‌ترین لایه جفت است که فقط دارای یک لایه یاخته اپی‌تلیومی چسبیده به یک غشای پایه ضخیم و یک ماتریکس استرومایی بدون عروق است. پرده آمنیون به دلیل توانایی در کاهش اسکار^۸ و آماس^۹، تسریع اپی‌تلیالیزیشن^۶ و ترمیم زخم‌ها^{۱۱} و نیز دارا بودن ویژگی‌های ضد میکروبی^{۱۱} و ضد نورگزایی^{۱۲} مورد توجه مجدد قرار گرفته است. هم‌چنین به دلیل برخورداری از خواص بیولوژیکی خاص، به تازگی به عنوان سوبسترا برای کشت یاخته‌های بنیادی لیمبوس به کار رفته است^{۱۳،۱۴}. پرده آمنیون به طور گسترده‌ای در اختلالات قرنیه مانند زخم‌های نوروتروفیک^۹، PED^{۱۵}، زخم‌های سپری‌شکل^{۱۶}، کراتیت‌های میکروبی^{۱۷}، کراتوپاتی‌های نواری^{۱۸} و تاولی^{۱۹}، متعاقب PRK^{۲۰} و در موارد سوختگی‌های شیمیایی^{۲۱} به کار رفته است. هم‌چنین برای بازسازی سطح چشم پس از

موارد سوختگی‌های درجه ۳ و ۴، ترمیم نقص اپی‌تلیومی قرنیه، به‌رغم انجام AMT، بیش از ۲ هفته به طول انجامید. به ویژه در موارد سوختگی‌های درجه ۴، به دلیل هم‌زمانی با سایر آسیب‌های چشمی، احتمال ایجاد عوارض (پارگی قرنیه و تازیک شدن)، به‌رغم انجام AMT، کاهش نیافت. حدت بینایی در کلیه موارد سوختگی‌های درجه ۲ و ۳، بهبود یافت ولی در یک مورد تغییری نکرد. از ۷ چشم دچار سوختگی درجه ۴، ۲ چشم تازیک شدند؛ ۲ چشم به دلیل پارگی قرنیه، تحت پیوند تکتونیک قرنیه قرار گرفتند و در سه مورد دیگر، دید در دو مورد کاهش و در یک مورد افزایش یافت. نورگ‌زایی قرنیه در ۲ مورد از سوختگی‌های درجه ۳ و همه موارد سوختگی درجه ۴ ایجاد شد. کدورت قرنیه در کلیه موارد سوختگی‌های درجه ۳ و ۴ ایجاد شد. سیمبلفارون تنها در ۴ چشم با سوختگی درجه ۴ به طور خفیف ایجاد شد.

در مطالعات مختلف، نقش AMT در تسریع ترمیم اپی‌تلیوم نشان داده شده است^{۶،۸،۹} ولی وجود این نقش در مورد سوختگی‌های شیمیایی در مطالعات شاهدهار به اثبات نرسیده است. باید توجه داشت که سوختگی‌های شیمیایی چشم، وضعیت خاصی را ایجاد می‌کنند؛ اعصاب قرنیه دچار آسیب می‌شوند و مولفه نوروتروفیک پیدا می‌شود. آسیب مستقیمی که به یاخته‌های بنیادی لیپوس وارد می‌گردد؛ باعث کاهش یاخته‌های مولد اپی‌تلیوم می‌شود. غشای پایه و استرومای قرنیه آسیب می‌بیند که خود در روند حرکت یاخته‌های اپی‌تلیومی قرنیه، ایجاد اختلال می‌کنند. به دلیل کم شدن حس قرنیه و با توجه به رفلکس نورواناتومیک، تعداد پلک زدن‌های فرد کاهش می‌یابد. به علاوه، به دلیل آسیب رسیدن به پلک‌ها در اثر نکرور بافتی، پلک‌ها از نظر ساختمانی دچار اشکال می‌شوند و در بسیاری از موارد، سطح چشمی نمی‌تواند به طور دایم توسط اشک پوشیده شود. بالاخره آسیب مستقیم به یاخته‌های جامی (گابلت) و غدد میومین و سوراخ‌های خروجی غدد اصلی و فرعی اشکی وارد می‌شود. همه عوامل ذکرشده به نوبه خود می‌توانند باعث تاخیر در ترمیم اپی‌تلیوم و ایجاد PED شوند و لذا مقایسه سایر وضعیت‌ها را که در آن AMT باعث تسریع ترمیم زخم‌های اپی‌تلیومی می‌گردد با این حالت، مشکل می‌کند. در مطالعه ما، به‌رغم انجام AMT، در کلیه موارد سوختگی‌های درجه ۳ و ۴، نقص اپی‌تلیومی پایدار ایجاد شد.

به سوختگی درجه ۴ بیش‌تر بود. در مطالعه Joseph و همکاران^{۲۴} بر روی ۴ بیمار با سوختگی درجه ۴، به‌رغم پیوند پرده آمیون، پارگی قرنیه ایجاد شد و بیماران نیاز به پیوند قرنیه تکتونیک پیدا کردند و در نهایت نتیجه گرفتند که AMT هیچ‌گونه تاثیری بر روی سوختگی‌های شیمیایی حاد شدید ندارد. در مطالعه Arora و همکاران^{۲۵} بر روی ۱۵ چشم از ۱۵ بیمار مبتلا به سوختگی شیمیایی حاد درجه ۲ تا ۴، بعد از AMT، درد در تمام بیماران کاهش یافت. در ۹ چشم، قرنیه در عرض ۴-۱ هفته اپی‌تلیالیزه شد و حدت بینایی در ۱۰ چشم بهبود یافت. در ۹ چشم، سیمبلفارون و در ۱۲ چشم، SCD لیمبوس همراه با وسکولاریزیشن قرنیه ایجاد شد. در نهایت نتیجه گرفتند که AMT درد و التهاب را کاهش می‌دهد ولی از SCD لیمبوس جلوگیری نمی‌کند. کلیه این مطالعات به صورت گزارش موارد بیماری هستند و به لحاظ تنوع بیماران از نظر شدت، پاتوفیزیولوژی و توپوگرافی آسیب، تعداد کم بیماران واجد شرایط، نوع مراقبت‌ها و نحوه انجام عمل جراحی، متفاوت می‌باشند و لذا نتایج قابل اعتمادی از آنان به دست نمی‌آید.

Tamhane و همکاران^{۲۶} در یک کارآزمایی بالینی بر روی ۴۴ چشم از ۳۷ بیمار با سوختگی‌های درجه ۲ تا ۴ به بررسی نقش پیوند پرده آمیون در سوختگی‌های حاد شیمیایی پرداختند. در ۲۴ چشم تنها درمان طبی و در ۲۰ چشم علاوه بر درمان طبی، پیوند پرده آمیون نیز انجام شد. در کلیه موارد، پیوند در ۲ هفته اول بعد از سوختگی انجام شد و پرده آمیون به مدت ۷ تا ۱۸ روز بر روی چشم باقی ماند. در سوختگی‌های درجه ۲ و ۳، درد در همه موارد به ویژه در گروه پیوندشده کاهش یافت. اندازه نقص اپی‌تلیومی قرنیه در سوختگی‌های درجه ۲ و ۳ در گروه پیوندشده در مقایسه با گروه پیوندنشده، کاهش بیش‌تری یافت ولی در سوختگی‌های درجه ۴، تفاوتی مشاهده نشد. در معاینه نهایی، حدت بینایی، نورگ‌زایی قرنیه، تشکیل سیمبلفارون و فعالیت اشکی در دو گروه تفاوتی نداشت. البته در این مطالعه، تشابه گروهی از نظر شدت سوختگی وجود نداشت و با توجه به این که پاسخ به درمان و پیش‌آگهی در درجات مختلف سوختگی متفاوت است؛ قضاوت در رابطه با نتایج به دست‌آمده دشوار است.

مطالعه ما نشان داد که پیوند پرده آمیون در همه موارد باعث کاهش درد و ناراحتی بیمار می‌شود. هم‌چنین در کلیه

قضاوت در مورد نقش ضد اسکار و ضد نورگ‌زایی AMT در شرایط سوختگی شیمیایی، نیاز به مطالعات تکمیلی دارد. با همه این احوال، به این نکته باید توجه داشت که گرچه نقش پرده آمینون در کاستن از درد، بهبود حدت بینایی، کاهش تشکیل اسکار و نورگ‌زایی و تسریع ترمیم اپی‌تلیوم در مورد سوختگی‌های شیمیایی به خصوص درجات پیش‌رفته آن مورد شک می‌باشد ولی مطالعات شاهددار، نقش موثر آن را در درمان جراحی سیمبلفارون، تسریع ترمیم زخم‌های اپی‌تلیومی پایدار، کاهش نورگ‌زایی، کاهش اسکار قرنیه و تحریک پرولیفربیشن یاخته‌های بنیادی لیمبوس در موارد کمبود پارشیال آن‌ها، به اثبات رسانده‌اند^{۸-۲۱}.

نکته مهم در درمان سوختگی‌های شیمیایی آن است که در اسرع وقت، زخم اپی‌تلیومی قرنیه ترمیم شود؛ زیرا زخم‌های اپی‌تلیومی پایدار، منشا انواع عوارض مانند زخم‌های عفونی، نازکی و پرفوریشن قرنیه و در نهایت اندوفتالمیت و از بین رفتن چشم می‌باشند. آرمانی‌ترین حالت آن است که تخریب یاخته‌های بنیادی شدید نباشد و زخم اپی‌تلیومی بدون تغییرات ملتحمه‌ای قرنیه و نورگ‌زایی قرنیه، ترمیم گردد. در غیر این صورت، ملتحمه‌ای شدن و نورگ‌زایی قرنیه، سازوکارهای دفاعی چشم برای ترمیم زخم اپی‌تلیومی و پیش‌گیری از پارگی قرنیه می‌باشند. هم‌چنین باید تا حد ممکن از ایجاد سیمبلفارون و به ایجاد سایر اختلالات ساختمانی مانند بدشکل شدن پلک‌ها جلوگیری کرد؛ زیرا ایجاد این عوارض، به وضوح از موفقیت اعمال جراحی بعدی در اصلاح سطح چشم خواهد کاست.

نتیجه‌گیری

اگرچه به نظر می‌رسد که AMT در کاهش درد و جلوگیری از ایجاد سیمبلفارون در سوختگی‌های شیمیایی حاد چشم موثر است ولی به نظر می‌رسد که بر تشکیل کدورت و نورگ‌زایی قرنیه تاثیری ندارد. به علاوه، در بیماران دچار سوختگی درجه ۴، به جز در تخفیف ایجاد سیمبلفارون، تاثیر قابل توجهی ندارد. جهت ارزیابی اثر AMT در تسریع اپی‌تلیالیزیشن قرنیه و بهبود حدت بینایی، نیاز به انجام کارآزمایی بالینی می‌باشد که چنین مطالعه‌ای، در حال انجام است.

قضاوت در مورد این که آیا AMT باعث کاهش تشکیل سیمبلفارون می‌شود یا خیر، کار آسانی نیست؛ زیرا انجام اقدامات ساده‌ای نظیر شستن روزانه فورنیکس‌ها با سرم نمکی ایزوتونیک چندین مرتبه در روز، پلک زدن‌های فشارنده و مکرر، انجام حرکات چشمی به اطراف و جدا نمودن پلک‌ها از چشم‌ها با کمک انگشتان؛ به لحاظ نظری می‌توانند تا حدود زیادی از میزان تشکیل سیمبلفارون بکاهند. البته AMT، در صورتی که به خوبی انجام شود و کاملاً فورنیکس‌ها را تا عمق بیوشاند؛ مانع از تماس سطوح اپی‌تلیومی فاقد اپی‌تلیوم می‌شود و می‌تواند با ایجاد فرصت برای سطوح ملتحمه پلکی و چشمی برای اپی‌تلیالیزه شدن، مانع از تشکیل سیمبلفارون گردد. هم‌چنین شاید با توجه به ویژگی‌های ضد آماسی پرده آمینون، آماس سطح چشم کاهش یابد و از میزان تشکیل بافت اسکار زیر ملتحمه کاسته شود. هم‌چنین مطالعات مختلف، نقش ضد اسکار و ضد نورگ‌زایی پرده آمینون را به اثبات رسانده‌اند^{۶،۸،۹،۱۰،۱۲}. به علاوه، مشخص است که پرده آمینون دارای خاصیت ضد آماسی است^{۸،۹}.

یکی از عوامل از بین برنده یاخته‌های بنیادی لیمبوس در مورد سوختگی‌های شیمیایی، علاوه بر آسیب مستقیم، آماس طولانی‌مدت سطح چشم است. به لحاظ نظری، شاید AMT با کاستن آماس سطح چشم، از تخریب پیش‌رونده یاخته‌های بنیادی لیمبوس جلوگیری کند و از عوارض طولانی‌مدت آن بکاهد. هم‌چنین شاید به دلیل ویژگی‌های ضد اسکار و ضد نورگ‌زایی بتواند از میزان کدورت قرنیه و نورگ‌زایی قرنیه جلوگیری نماید. ولی از طرفی مدت باقی ماندن پرده آمینون بر روی سطح چشم از چند هفته تجاوز نمی‌کند و لذا توقع تاثیرات طولانی‌مدت به ویژه پیامدهای ناشی از تخریب یاخته‌های بنیادی لیمبوس از آن، دور از انتظار است. به علاوه، پیدایش نورگ‌زایی در سطح قرنیه، گاه به عنوان یک سازوکار حفاظتی قوی عمل می‌کند که با افزایش اکسیژن‌رسانی به قرنیه، مانع از پرفوریشن آن می‌شود و لذا ممکن است خصوصیت ضد نورگ‌زایی آن در سوختگی‌های شیمیایی، به صورت تیغ دولبه عمل نماید. هم‌چنین باید توجه داشت که در بسیاری از موارد، خصوصیات ضد اسکار و ضد نورگ‌زایی پرده آمینون در شرایط کفایت کامل یاخته‌های بنیادی لیمبوس مطالعه شده است و لذا

منابع

- 1- Wagner MD. Chemical injuries of the eye: current concepts in pathophysiology and therapy. *Surv Ophthalmol* 1997;41:275-313.
- 2- Kuckelkorn R, Schrage N, Keller G, Redbrake C. Emergency treatment of chemical and thermal eye burns. *Acta Ophthalmol Scand* 2002;80:4-10, Review.
- 3- Lusk PG. Chemical eye injuries in the workplace. Prevention and management. *AAONA J* 1999;47:80-87, Review.
- 4- Gomes JAP, Romana A, Santos MS, Dua HS. Amniotic membrane use in ophthalmology. *Curr Opin Ophthalmol* 2005;16:233-240.
- 5- Tseng SCG, prabhasawatP, Barton K, Gray T, Meller D. Amniotic membrane transplantation with or without limbal allografts for corneal surface reconstruction in patients with limbal stem cell deficiency. *Arch Ophthalmol* 1998;116:431-441.
- 6- Tseng SCG, Prabhasawat P, Lee S-H. Amniotic membrane transplantation for conjunctival surface reconstruction. *Am J Ophthalmol* 1997;124:765-774.
- 7- Roper- Hall MJ. Thermal and chemical burns. *Trans Ophthalmol Soc UK* 1965;85:631-653.
- 8- Choi TH, Tseng SCG. In vivo and in vitro demonstration of epithelial cell-induced myofibroblast differentiation of keratocytes and an inhibitory effect by amniotic membrane. *Cornea* 2001;20:197-204.
- 9- Chen HJ, Pires RT, Tseng SC. Amniotic membrane for severe neurotrophic ulcers. *Br J Ophthalmol* 2000;84:826-833.
- 10- Koizumi NJ, Inatomi TJ, Sotozono CJ. Growth factor, mRNA and protein in preserved human amniotic membrane. *Curr Eye Res* 2000;20:173-177.
- 11- Talmi YP, Sigler L, Inge E. Antibacterial properties of human amniotic membranes. *Placenta* 1991;12:285-288.
- 12- Solomon A, Rosenblatt M, Monroy D. Suppression of interleukin 1 α and interleukin 1 β in human limbal epithelial cells cultured on the amniotic membrane stromal matrix. *Br J Ophthalmol* 2001;85:444-449.
- 13- Pellegrini G, Traverso CE, Franzi AT. Long term restoration of damaged corneal surface with autologous cultivated corneal epithelium. *Lancet* 1997;349:990-993.
- 14- Koizumi N, Inatomi T, Quantock AJ. Amniotic membrane as a substrate for cultivating limbal corneal epithelial cells for autologous transplantation in rabbits. *Cornea* 2000;19:65-71.
- 15- Gris O, Campo Z, Wolley-Dod C. Amniotic membrane implantation as a therapeutic bandage contact lens for epithelial disorders. *Cornea* 2002;21:22-27.
- 16- Sridhar MS, Sangwan VS, Bansal AK. Amniotic membrane transplantation in the management of shield ulcers of vernal keratoconjunctivitis. *Ophthalmology* 2001;105:1218-1222.
- 17- Kim JS, Kim JC, Hahn TW. Amniotic membrane transplantation in infected corneal ulcer. *Cornea* 2001;20:720-726.
- 18- Anderson DF, Prabhasawat P, Alfonso E. Amniotic membrane transplantation after the primary surgical management of band keratopathy. *Cornea* 2001;20:354-361.
- 19- Mejia LF, Santamaria SP, Acosta C. Symptomatic management of postoperative bullous keratopathy with non-preserved human amniotic membrane. *Cornea* 2002;21:342-345.
- 20- Lee HK, Kim EK, Kim GO. Phototherapeutic keratectomy for severe subepithelial fibrosis following excimer laser refractive surgery. *J Cataract Refract Surg* 2003;29:1430-1435.
- 21- Meller D, Pires RTF, Mack RJS. Amniotic membrane transplantation for acute chemical or thermal burns. *Ophthalmology* 2000;107:980-990.
- 22- Ti SE, Tseng SCG. Management of primary and recurrent pterygium using amniotic membrane transplantation. *Curr Opin Ophthalmol* 2002;13:204-212.
- 23- Solomon A, Espana EM, Tseng SCG. Amniotic membrane for reconstruction of conjunctival fornices. *Ophthalmology* 2003;110:93-100.
- 24- Joseph A, Duo HS, King AJ. Failure of amniotic membrane transplantation in the treatment of acute ocular burns. *Br J Ophthalmol* 2001;85:1065-1069.
- 25- R. Arora D, Mehta and V Jain. Amniotic membrane transplantation in acute chemical

- burns. *Eye* 2005;19:273-278.
- 26- Tamhane A, Vajpayee RB, Biswas NR, Pandey RM, Sharma N, Titiyal JS, Tandon R. Evaluation of amniotic membrane transplantation as an adjunct to medical therapy as compared with medical therapy alone in acute ocular burns. *Ophthalmology* 2005;112:1963-1969.
- 27- Kim JC, Tseng SCG. Transplantation of preserved human amniotic membrane for surface reconstruction in severely damaged rabbit corneas. *Cornea* 1995;14:473-484
- 28- Kobayashi A, Shirrao Y, Yashita T. Temporary amniotic membrane patching for acute chemical burns. *Eye* 2003;17:149-158.
- 29- Uckhan OO, Koklu G, Firat E. Nanpreserved human amniotic membrane transplantation in acute and chronic chemical eye injuries. *Cornea* 2002;21:169-172.