

دکتر حسین محمدربیع - PE+PCIOL در آب مروارید همراه با کولوبوم عنبیه

## Phacoemulsification and Intraocular Lens Implantation in Patients with Congenital Iris Coloboma

Mohammad-Rabei H, MD; Kadkhodaei S, MD; Rajavi Z, MD; Ramezani A, MD

**Purpose:** To evaluate the outcomes and complications of phacoemulsification and posterior chamber intraocular lens implantation (PE+PCIOL) in patients with congenital iris coloboma.

**Methods:** In a prospective noncomparative interventional case series, 13 eyes of 9 patients (six female and three male) with congenital iris coloboma and cataract underwent PE+PCIOL using clear corneal incision and in-the-bag foldable hydrophilic acrylic IOL implantation by one surgeon. Best corrected visual acuity (BCVA) and complications were evaluated six months postoperatively.

**Results:** Mean age was  $46.5 \pm 5.7$  years. BCVA was counting finger in six eyes and between 20/200-20/100 in seven eyes, preoperatively which increased to 20/50-20/20 in 11 eyes, postoperatively ( $P < 0.001$ ). No serious complications occurred intraoperatively. Two eyes had concomitant ocular pathology causing no improvement in their visual acuity after surgery. Two patients developed postoperative monocular diplopia. No case of retinal detachment occurred during the follow up period.

**Conclusion:** PE+PCIOL seems to be safe and effective in terms of visual improvement in patients with typical congenital iris coloboma and cataract.

- Bina J Ophthalmol 2007; 12 (3): 337-342.

### فیکومولسیفیکیشن و کارگذاری لنز داخل چشمی در بیماران مبتلا به آب مروارید همراه با کولوبوم مادرزادی عنبیه

دکتر حسین محمد ربیع<sup>۱</sup>، دکتر شهره گدخدایی<sup>۲</sup>، دکتر ژاله رجوی<sup>۳</sup> و دکتر علیرضا رضانی<sup>۴</sup>

**هدف:** تعیین نتایج و عوارض جراحی آب مروارید با روش فیکومولسیفیکیشن (PE) به همراه کارگذاری لنز داخل چشمی اتاق خلفی (PCIOL) در بیماران مبتلا به آب مروارید و کولوبوم مادرزادی عنبیه.

**روش پژوهش:** این مجموعه موارد مداخله‌ای بر روی ۱۳ چشم از ۹ بیمار مبتلا به کولوبوم مادرزادی عنبیه که به علت وجود آب مروارید قابل ملاحظه، تحت PE+PCIOL قرار گرفتند؛ انجام شد. بیماران توسط یک جراح سگمان قدامی و با برش قرنیه شفاف، تحت عمل PE+PCIOL قرار گرفتند. از IOL هیدروفیلیک تاشونده با کارگذاری در کپسول استفاده شد.

**یافته‌ها:** بیماران شامل ۳ مرد و ۶ زن با میانگین سنی  $46/5 \pm 5/7$  سال (۵۷-۳۸ سال) بودند. هیچ عارضه خطیری حین عمل ایجاد نشد. مدت پی‌گیری حداقل ۶ ماه بود (۶ تا ۱۸ ماه). قبل از عمل، حدت بینایی اصلاح شده در ۶ چشم (۴۶/۲ درصد) در حد شمار انگشت و در ۷ چشم (۵۳/۸ درصد) بین ۲۰/۱۰۰ تا ۲۰/۲۰۰ بود. در ماه ششم پس از عمل در ۱۱ چشم (۸۴/۶ درصد) دید اصلاح شده بین ۲۰/۲۰ تا ۲۰/۴۰ بود ( $P < 0/001$ ). در دو چشم (۱۵/۴ درصد)، دید بعد از عمل در حد شمار انگشتان بود که به علت کولوبوم در سگمان خلفی بود. دوبینی تک چشمی در دو بیمار گزارش شد. پارگی شبکه طی مدت پی‌گیری در هیچ بیماری مشاهده نگردید.

**نتیجه‌گیری:** عمل PE+PCIOL در بیماران مبتلا به آب مروارید همراه با کولوبوم مادرزادی عنبیه، یک جراحی کم‌عارضه است و می‌تواند در صورت عدم درگیری دیسک و ماکولا، باعث بهبود قابل توجه دید شود.

- مجله چشم‌پزشکی بینا ۱۳۸۶؛ دوره ۱۲، شماره ۳: ۳۳۷-۳۴۲.

• پاسخ گو: دکتر حسین محمدربیع (e-mail: mhrabie@yahoo.com)

۱- دانشیار- چشم پزشکی- دانشگاه علوم پزشکی شهید بهشتی

۲- دستیار- چشم پزشکی- دانشگاه علوم پزشکی شهید بهشتی

۳- استاد- چشم پزشکی- دانشگاه علوم پزشکی شهید بهشتی

۴- استادیار- چشم پزشکی- دانشگاه علوم پزشکی شهید بهشتی

تهران- خیابان شهید مدنی- بیمارستان امام حسین (ع)- بخش چشم

• این مطالعه با همکاری مرکز تحقیقات چشم دانشگاه علوم پزشکی شهید بهشتی انجام پذیرفت.

تاریخ دریافت مقاله: ۲۹ تیر ۱۳۸۵

تاریخ تایید مقاله: ۱۲ دی ۱۳۸۵

### روش پژوهش

این مطالعه به صورت مجموعه موارد مداخله‌ای از نوع مقایسه قبل و بعد، انجام پذیرفت. همه بیماران مبتلا به آب‌مروراید و کولوبوم مادرزادی عنبیه مراجعه‌کننده به بیمارستان امام حسین (ع) طی سال‌های ۱۳۸۳ تا ۱۳۸۵ که کاندید جراحی آب‌مروراید بودند؛ پس از اعمال معیارهای خروج از مطالعه و اخذ رضایت‌نامه آگاهانه، وارد مطالعه شدند. انتخاب بیماران به روش مستمر بود. چشم‌های دارای سابقه یوویت، جداشدگی شبکیه، ضربه چشمی، جراحی داخل چشمی، گلوکوم، انسداد سرخرگی یا سیاهرگی شبکیه و موارد مبتلا به کدورت شدید قرنیه، فیکودونوزیس شدید و آب‌مروریدهای رسیده (mature) از مطالعه خارج شدند. بیماران حداقل ۶ ماه پی‌گیری شدند.

معیانات کامل چشم‌پزشکی، کراتومتری، تعیین شماره لنز داخل چشمی (IOL) به روش A-Scan و B mode guided Scan و در صورت عدم مشاهده فوندوس به علت کدورت شدید مدیا، به روش B-Scan انجام شدند. محاسبه قدرت IOL در صورتی که طول قدامی- خلفی چشم بین ۲۲ تا ۲۴/۵ میلی‌متر بود؛ با استفاده از فرمول SRK II و در موارد طول قدامی- خلفی بیش‌تر از ۲۵ میلی‌متر، با استفاده از فرمول SRK T و در موارد کم‌تر از ۲۱ میلی‌متر با استفاده از فرمول Hoffer Q انجام شد. همه بیماران، قبل از عمل توسط متخصص سگمان خلفی، تحت معاینه شبکیه نیز قرار گرفتند. درجه‌بندی میزان کدورت عدسی براساس سامانه دسته‌بندی کدورت عدسی، نگارش سوم (LOCS III) انجام شد.

اعمال جراحی در همه موارد توسط یک جراح سگمان

### مقدمه

واژه کولوبوم (coloboma) به معنای فقدان بخش یا کل یک بافت می‌باشد که ممکن است ناشی از اختلالات تکاملی، جراحی و یا ضربه باشد.<sup>۱</sup> علاوه بر تکامل غیر طبیعی صلبیه، یووا و زنول‌ها، استحکام ساختمانی گلوب نیز ممکن است ضعیف باشد و باعث افزایش خطر بروز از دست رفتن زجاجیه طی جراحی آب‌مروراید شود و امکان ایجاد تایزیز بولبی (Phthisis bulbi) نیز وجود دارد.<sup>۲،۳</sup> شیوع کولوبوم مادرزادی عنبیه، ۴/۸۹ در هر ۱۰۰,۰۰۰ تولد زنده تخمین زده شده است.<sup>۴</sup> در اکثر موارد، به دلیل نگرانی زیاد از بروز عوارض در این بیماران، به ویژه خروج زجاجیه، خطر جداشدگی شبکیه و احتمال جابه‌جایی عدسی، انجام جراحی به تأخیر انداخته می‌شود. هم‌چنین سن بیماران در زمان جراحی نسبت به چشم‌های مبتلا به آب‌مروراید سنی، کم‌تر است.<sup>۵</sup>

به دلیل ناشایع بودن این بیماری، مطالعات روی نتایج جراحی چشم‌های مبتلا به آب‌مروراید و کولوبوم مادرزادی عنبیه محدودند و گزارش‌های محدودی در مورد چشم‌های دچار کولوبوم عنبیه که تحت عمل آب‌مروراید به روش خارج کیسولی (ECCE) قرار گرفته‌اند وجود دارند. تنها سه مطالعه نتایج بینایی خوبی از جراحی فیکو در چشم‌های دچار آب‌مروراید و کولوبوم گزارش کرده‌اند. از آن‌جا که مطالعات در مورد نتایج جراحی فیکوآمولسیفیکیشن (PE) در بیماران مبتلا به کولوبوم عنبیه بسیار محدود و یا به شکل گزارش موردی هستند؛ این مطالعه به منظور تعیین نتایج و عوارض جراحی فیکوآمولسیفیکیشن و کارگذاری لنز داخل چشمی اتاق خلفی (PE+PCIOL) در این بیماران انجام پذیرفت.

دکتر حسین محمدربیع - PE+PCIOL در آب مروارید همراه با کولوبوم عنبیه

موارد اسکروز هسته‌ای  $1^+$  ( $NS-1^+$ )، در ۳۰/۸ درصد موارد  $NS-2^+$ ، در ۵۳/۸ درصد موارد  $NS-3^+$  و در ۷/۷ درصد موارد  $NS-4^+$  و در ۲۳/۱ درصد موارد زیر کیپسول خلفی (PSC) بود. کولوبوم‌های قسمت خلفی با درگیری عنبیه در ۱۲ چشم (۹۲/۲ درصد) وجود داشتند. از ۱۲ چشم دچار درگیری مشیمیه و شبکیه، کولوبوم ماکولا در ۴ چشم (۳۰ درصد) دیده شد که در دو مورد به صورت کناره‌ای (marginal) بود و فوئولا درگیر نبود. درگیری عصب بینایی در ۶ چشم (۴۶/۲ درصد) یافت شد. قطر قرنیه در ۷ چشم کوچک‌تر یا مساوی ۱۰ میلی‌متر بود. میزان متوسط کراتومتری قبل از عمل،  $43.3 \pm 2.2$  دیوپتر (دامنه ۳۹/۷۵ تا ۴۷/۵) بود. طول قدامی - خلفی چشم براساس A scan (standard S) به طور متوسط  $22.18 \pm 1.21$  میلی‌متر و در ۲۳/۱ درصد موارد کم‌تر از ۲۲ میلی‌متر، در ۶۹/۲ درصد موارد بین ۲۲ تا ۲۴/۵ میلی‌متر و در ۷/۷ درصد موارد بیش از ۲۴/۵ میلی‌متر بود. قدرت محاسبه‌شده IOL بین ۲۶+ تا ۱۷+ دیوپتر و به طور میانگین  $22.73 \pm 2.7$  دیوپتر بود.

هیچ عارضه خطیری حین عمل ایجاد نشد. در سه چشم در مرحله قبل از کیپسولورکسیس، به علت عدم باز شدن کافی مردمک، از رترکتور عنبیه (iris retractor) استفاده شد.

تغییرات بهترین دید اصلاح‌شده (BCVA) بیماران در ماه اول و ششم پس از عمل نسبت به قبل از عمل، در نمودار (۱) ارایه شده است و نشان می‌دهد که متوسط BCVA پس از عمل به صورت معنی‌داری افزایش یافت ( $P < 0.001$ ، آزمون t زوج)؛ به طوری که میانگین BCVA در ماه اول  $0.42 \pm 0.52$  لوگمار و در ماه ششم  $0.43 \pm 0.56$  لوگمار بود. BCVA قبل از عمل در ۶ چشم (۴۶/۲ درصد) در حد شمارش انگشت و در ۷ چشم (۵۳/۸ درصد) بین ۲۰/۱۰۰ تا ۲۰/۲۰۰ بود. در ماه اول و نیز ماه ششم پس از عمل، ۱۱ چشم (۸۴/۶ درصد) به BCVA بین ۲۰/۵۰ تا ۲۰/۲۰ دست یافتند ولی ۲ چشم (۱۵/۴ درصد) هم‌چنان دارای BCVA در حد شمارش انگشتان بودند که در هر دو، درگیری ماکولا و عصب بینایی توسط کولوبوم وجود داشت.

رفرکشن بیماران در ماه ششم پس از عمل بین ۵- تا ۱/۲۵+ دیوپتر با میانگین  $1.02 \pm 1.53$  دیوپتر بود که تنها در دو بیمار بیش از یک دیوپتر نسبت به رفرکشن مورد انتظار

قدامی (ح.م.ر) و تحت بی‌هوشی عمومی انجام شدند. جراحی PE، به روش استاندارد (با دستگاه Storz مدل Proteg) انجام پذیرفت. مراحل جراحی به ترتیب شامل برش قرنیه شفاف به طول ۳/۲ میلی‌متر در ربع سوپراتمپورال چشم راست و سوپرانازال چشم چپ، کیپسولورکسیس به قطر ۵/۵-۵ میلی‌متر، هیدرودایسکشن و هیدرودیلینیشن (hydrodelineation)، فیکوآمولسفیکیشن هسته، خارج کردن قشر عدسی به روش دستی با سوزن دومجرا، شکل‌دهی اتاق قدامی با محلول ویسکوالاستیک (متیل سلولز ۲ درصد)، قرار دادن IOL ناشونده تک‌قطعه‌ای از جنس هیدروفیلیک اکریلیک با قطر ۱۱ میلی‌متر و اپتیک ۵/۷۵ میلی‌متر با لبه‌های کند (truncated) (Akreas fit, B&Lomb, France) در داخل کیپسول، خارج کردن ماده ویسکوالاستیک و بستن برش به وسیله یک عدد بخیه با نایلون ۱۰-۰ بودند. در پایان عمل، ۲۰ میلی‌گرم جنتامیسین و ۴ میلی‌گرم بتامتازون در زیر ملتحمه تزریق گردید.

قدرت فیکو بر اساس سختی هسته عدسی، بین ۳۰ تا ۷۰ درصد تعیین شد. سرعت جریان ورود و خروج مایع، حداقل انتخاب شد تا از ورود قطعات عدسی از ناحیه کولوبوم به فضای خلف عدسی جلوگیری شود (Slow motion technique). جهت جلوگیری از کم‌عمق شدن یا عمیق شدن بیش از حد اتاق قدامی و کاهش فشار به زنون‌ها و عدسی، پایه سرم با ارتفاع مناسب انتخاب شد. آسپیریشن قشر عدسی در ناحیه کولوبوم، با احتیاط زیاد و به صورت غیرشعاعی (nonradial) و به وسیله سوزن دومجرا انجام گردید.

#### یافته‌ها

سیزده چشم از ۹ بیمار (۶ زن و ۳ مرد) با میانگین سنی  $46.5 \pm 5.7$  سال (۳۸ تا ۵۷ سال) مورد مطالعه قرار گرفتند. متوسط دید قبل از عمل  $1.15 \pm 0.4$  لوگمار بود که از شمارش انگشتان در حد نیم متری تا ۲۰/۱۲۰ متغیر بود. میانگین معادل کروی عیب انکساری (SE) بیماران قبل از عمل  $0.65 \pm 1.3$  دیوپتر (دامنه ۳/۰- تا ۱۱/۷۵+ دیوپتر) بود. فشار چشم قبل از عمل در همه موارد کم‌تر از ۲۱ میلی‌متر جیوه و به طور میانگین  $12.8 \pm 3.07$  میلی‌متر جیوه بود. آب‌مروارید در ۳۸/۵ درصد موارد قشری، در ۷/۷ درصد

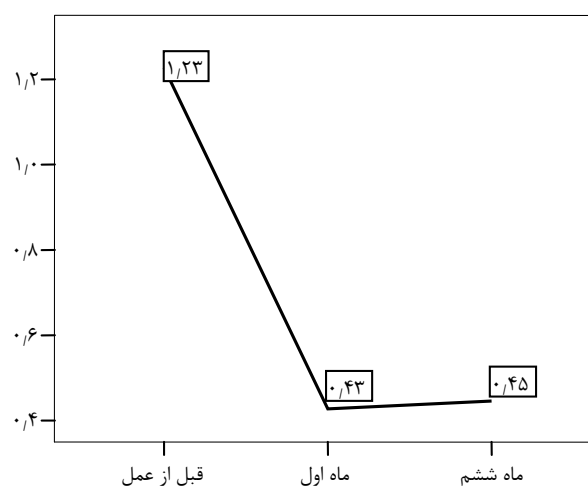
چشم، بهبود معنی‌دار دید مشاهده شد. در مطالعه Pandey<sup>۶</sup> هم در ۹ مورد از ۱۱ چشم، حدت بینایی افزایش پیدا کرد. در زمان عمل، در ۳ چشم مردمک به خوبی و به اندازه کافی باز نشد و برای باز کردن آن از سه عدد رترکتور عنبیه استفاده گردید. در مطالعه Nordlund<sup>۲</sup> نیز این مشکل در یک مورد از ۷ چشم وجود داشت که اتساع مردمک با اسفنکترتومی‌های متعدد ایجاد شد و در دو چشم نیز به علت تنگی واکنشی مردمک، نیاز به استفاده از قلاب عنبیه‌ای (iris hook) داشته است. این امور، یعنی عدم اتساع مردمک و تنگی واکنشی آن حین عمل، باید پیش‌بینی شوند. در این موارد می‌توان از کشش مکانیکی، کارگزاری رترکتور و یا اسفنکترتومی‌های متعدد کمک گرفت.

در مطالعه ما، کپسولورکسیس در همه بیماران به خوبی و بدون عارضه و با قطر بین ۵-۵/۵ میلی‌متر و دور از محل کولوبوما انجام شد. در هیچ‌کدام از بیماران، پارگی در کپسول قدامی یا خلفی مشاهده نشد و در تمام موارد، IOL در کپسول قرار داده شد. در مطالعه Nordlund<sup>۲</sup> در یک مورد به دلیل ضخیم بودن کپسول، کپسولوتومی با قیچی انجام شد و در دو مورد نیز نیاز به ویتراکتومی قدامی بود. در مورد دیگر، بدون پارگی کپسول خلفی، پرولاپس زجاجیه از طریق کولوبوم به اتاق قدامی چشم ایجاد شد که در این مورد، IOL در کپسول کار گذاشته شد. در یک مورد هم پارگی کپسول خلفی حین آسپیریشن قشر عدسی اتفاق افتاد که در این مورد، IOL در سولکوس قرار داده شد. در مطالعه Pandey<sup>۶</sup> در هیچ‌کدام از بیماران، خروج زجاجیه مشاهده نشد. در یک گزارش موردی از Watt<sup>۷</sup> نیز بیمار دچار عارضه خروج زجاجیه شده و IOL در سولکوس بیمار گذاشته شده بود. به طور کلی، خروج زجاجیه در این بیماران ممکن است ثانویه به پرولاپس آن از محل کولوبوم، در حضور کپسول خلفی سالم نیز ایجاد شود<sup>۲</sup>. به نظر می‌رسد در این‌گونه موارد بتوان IOL را در سولکوس قرار داد.

در مطالعه حاضر، جداسدگی شبکیه طی دوره پی‌گیری در هیچ‌کدام از بیماران مشاهده نشد. در مطالعات Nordlund<sup>۲</sup> و Pandey<sup>۶</sup> نیز فقط یک مورد جداسدگی شبکیه پس از عمل مشاهده شد. خطر جداسدگی شبکیه در این بیماران به دلیل وجود کولوبوم مشیمیه و شبکیه، بالاست<sup>۲</sup>. به همین دلیل، در

براساس A-scan اختلاف داشت. دویینی تک‌چشمی در دو بیمار روی داد ولی جداسدگی شبکیه در هیچ‌کدام از بیماران طی دوره پی‌گیری مشاهده نگردید.

لوگمار



نمودار ۱- میانگین دید اصلاح‌شده بیماران در مراحل مختلف

### بحث

در این مطالعه ۱۳ چشم از ۹ بیمار مبتلا به آب‌مروارید و کولوبوم مادرزادی عنبیه تحت عمل جراحی PE+IOL قرار گرفتند که این تعداد نسبت به مطالعات مشابه بیش‌تر بود؛ به طوری که ۷ چشم در مطالعه Nordlund<sup>۲</sup>، ۵ چشم در مطالعه Jaffe<sup>۵</sup> و ۱۱ چشم از ۹ بیمار در مطالعه Pandey<sup>۶</sup> مورد بررسی قرار گرفته بودند. متوسط سن بیماران  $46/5 \pm 5/7$  سال بود. میانگین سنی بیماران در مطالعه Nordlund برابر  $41/6 \pm 11/1$  سال و در مطالعه Pandey برابر  $40/9$  سال بود. در واقع در تمام مطالعات فوق و نیز در مطالعه ما، سن بیماران در زمان جراحی نسبت به سن مبتلایان به آب‌مروارید وابسته به سن، کم‌تر بود. این مطالعه نشان داد که BCVA در ماه اول و ششم پس از عمل در  $84/6$  درصد چشم‌ها بین  $20/50$  تا  $20/20$  بود و افزایش آن نسبت به قبل از جراحی، از نظر آماری معنی‌دار بود. در ۲ چشم ( $15/3$  درصد) به علت کولوبوم ماکولا و عصب بینایی، BCVA پس از عمل در حد شمارش انگشتان بود. در مطالعه Nordlund<sup>۲</sup> نیز دو ماه پس از عمل در ۶ مورد از ۷

باشد ولی اندازه‌گیری دقیق و کارگذاری یک IOL با قدرت مناسب، به هر حال به بهبود دید پس از عمل کمک خواهد کرد<sup>۱</sup>. در مطالعه ما انجام توام A-اسکن و B-اسکن، محل بردار تثبیت نگاه (fixation) بیمار را بهتر مشخص می‌کرد و در محاسبه صحیح طول قدامی - خلفی چشم و قدرت IOL کمک‌کننده بود.

در مجموع عوارض حین عمل در مطالعه ما نسبت به سایر مطالعات بسیار کم بوده است و با توجه به این که تعداد بیماران در مطالعه ما نسبت به دیگر مطالعات انجام‌شده، بیش‌تر بود و نیز همه بیماران توسط یک نفر جراح سگمان قدامی عمل شده بودند؛ نتایج می‌توانند قابل اعتماد باشند.

از محدودیت‌های این مطالعه، انجام همه اعمال جراحی توسط یک جراح سگمان قدامی است که اعتبار خارجی مطالعه را کم می‌کند. همچنین برای تعیین شیوع عوارض این عمل، نیاز به نمونه‌های بیش‌تری می‌باشد.

#### نتیجه‌گیری

عمل PE+IOL در بیماران مبتلا به آب مروارید و کولوبوم مادرزادی عنبیه، یک جراحی کم‌عارضه می‌باشد و در بهبود دید این افراد، در صورت عدم درگیری دیسک و ماکولا توسط کولوبوم، می‌تواند بسیار موثر باشد. البته این در حالی است که چشم‌های پرخطر برای این عمل منظور نگردند. به دلیل محدود بودن تعداد بیماران در این مطالعه و به منظور بررسی بهتر نتایج بینایی و عوارض احتمالی، انجام مطالعات دیگری با تعداد بیش‌تر بیماران توسط جراحان متعدد توصیه می‌شود.

این بیماران باید از لنزهای با اپتیک بزرگ‌تر برای مشاهده بهتر سگمان خلفی استفاده نمود و نیز اپتیک‌های بزرگ‌تر باعث مرکزی شدن بهتر لنز نسبت به مردمک اکتوپیک در این بیماران می‌شوند. برای این بیماران نباید از لنزهای سیلیکونی استفاده شود زیرا در صورت ایجاد جداسدگی شبکیه، ممکن است نیاز به استفاده از روغن سیلیکون باشد<sup>۲</sup>.

دوبینی تک‌چشمی پس از عمل جراحی، ناشی از حاشیه خالی اپتیک لنز است که در آن ناحیه، کولوبوم وجود دارد<sup>۳</sup>. این عارضه در مطالعه ما، در دو بیمار (۳/۱۵ درصد) دیده شد. در مطالعه Gimbel<sup>۴</sup> استفاده از CTR (capsular tension ring) و یا استفاده از نوع مخصوص آن به نام حلقه کولوبوما برای ایجاد عنبیه مصنوعی و کاهش دوبینی تک‌چشمی در این بیماران توصیه شده است. در مطالعه Mavrikakis<sup>۵</sup> نیز حین عمل فیکو، از ایمپلنت مصنوعی استفاده شد که در ۸۰ درصد افراد دارای شکایت گلیر (glare) قبل از عمل، موثر بوده است. انجام پوپیلوپلاستی به عنوان بخشی از جراحی آب مروارید اولیه، در صورت وجود دوبینی تک‌چشمی، گاهی لازم می‌شود<sup>۶</sup>.

در چشم‌های مبتلا به کولوبوم، در صورت درگیر بودن ماکولا، اندازه‌گیری طول محوری چشم به دلیل وجود نامنظمی در شکل خلفی گلوب، ممکن است مشکل و نادرست باشد و در واقع، تغییرات خفیف در جهت و بردار اولتراسوند، ممکن است باعث اندازه‌گیری‌های متفاوت شود. در هر حال، اهمیت دانستن طول محوری دقیق در چشم‌های با دید به شدت مختل، کاملاً بررسی نشده است. گرچه یک اشتباه در انتخاب IOL مناسب در این چشم‌ها، ممکن است بر نتایج بینایی تاثیر چندانی نداشته

#### منابع

- 1- American Academy of Ophthalmology. Congenital anomalies. In: Basic and clinical science course: fundamentals and principles of ophthalmology. Sanfrancisco: The Academy; 2004-2005: 175-177.
- 2- Nordlund ML, Sugar A, Moroi SE. Phacoemulsification and intraocular lens placement in eyes with cataract and congenital coloboma: visual acuity and complication. *J Cataract Refract Surg* 2000;26:1035-1040.
- 3- Robb RM. Developmental abnormalities of the eye affecting the vision in the pediatrics years. In: Albert DM, Jakobiec FA, eds. Principles and practice of ophthalmology. Philadelphia: WB Saunders;1994: 2791-2798.
- 4- Bermejo E, Martinez-Frais ML. Congenital eye malformations: clinical epidemiological analysis of 1,124,654 consecutive births in Spain. *Am J Med Genet* 1998;75:497-504.
- 5- Jaffe NS, Clayman HM. Cataract extraction in eyes with congenital colobomata. *J Cataract Refract Surg* 1987;13:54-58.
- 6- Pandey A. Phacoemulsification and IOL implantation in eyes with cataract and congenital

- iris coloboma, safety, visual acuity and complication. XXI Congress of the ESCRS, Munich: 2003.
- 7- Watt RH. Inferior congenital iris coloboma and IOL implantation. *J Cataract Refract Surg* 1993;19:669-671.
- 8- Gimbel HV, Sun R. Clinical applications of capsular tension rings in cataract surgery. *Ophthalmic Surg Lasers* 2002;33:44-53.
- 9- Mavrikakis I, Mavrikakis E, Syam PP, Bell J, Casey JH, Casswell AG, et al. Surgical management of iris defects with prosthetic iris devices. *Eye* 2005;19:205-207.
- 10- Brannan SO, Kyle G. Bilateral microcornea and unilateral macrophthalmia resulting in incorrect intraocular lens selection. *J Cataract Refract Surg* 1999 ;25:1016-1018.