

دکتر محمدرضا شجاع - کراتیت قارچی بعد از لیزیک

## Aspergillus Fumigatus Keratitis after Laser in Situ Keratomileusis

Shoja M, MD; Mahdavi M, MD; Miratashi AM, MD; Manaviat MR, MD; Rastegar A, MD;  
Besharati MR, MD

**Purpose:** To report a case of unilateral Aspergillus fumigatus interface keratitis after laser in situ keratomileusis (LASIK).

**Case Report:** A 22-year-old woman developed corneal infiltrates located at the flap-stroma interface in her left eye 48 hours after myopic LASIK. The infiltration progressed despite administration of topical fortified antibiotics therefore, the flap was lifted and irrigated with antibiotic solution. Six days after LASIK, visual acuity was counting fingers at 30 cm and a large full-thickness corneal infiltrate was located at the flap-stroma interface. On scanning confocal microscopy, fungal hyphae were observed as high-contrast filaments. The LASIK flap was amputated. Corneal scraping revealed fungal filaments in smears and culture. The fungus was identified as Aspergillus fumigatus. Fortified antibiotic drops were discontinued and intensive topical natamycin and systemic ketoconazole were initiated which controlled the keratitis. Two months after surgery the eye was quiet and vision improved to 20/200.

**Conclusion:** Interface fungal infection after LASIK is a potentially vision-threatening complication. Early lifting of the flap, fungal culture and aggressive antifungal treatment are required to treat this complication. Confocal microscopy may be a fast and safe diagnostic tool in determining the presence of fungal hyphae in vivo within the human cornea.

- Bina J Ophthalmol 2007; 12 (4): 533-538.

### یک مورد کراتیت ناشی از اسپرژیلوس فومیگاتوس به دنبال لیزیک

دکتر محمدرضا شجاع<sup>۱</sup>، دکتر منیژه مهدوی<sup>۲</sup>، دکتر علی محمد میرآنشی<sup>۳</sup>، دکتر مسعودرضا معنویت<sup>۴</sup>، دکتر ابوالقاسم رستگار<sup>۲</sup>  
و دکتر محمدرضا بشارتی<sup>۲</sup>

**هدف:** گزارش یک مورد کراتیت قارچی یک طرفه ناشی از اسپرژیلوس فومیگاتوس به دنبال لیزیک.

**معرفی بیمار:** زن ۲۲ ساله‌ای، ۴۸ ساعت بعد از لیزیک برای اصلاح نزدیک‌بینی، دچار ارتشاح قرنیه چشم چپ در سطح فاصل استروما و فلپ شد. به‌رغم درمان با قطره‌های آنتی‌بیوتیکی تغلیظ‌شده و شستشوی زیر فلپ با محلول آنتی‌بیوتیک، ارتشاح استروما پیش‌رفت کرد. دید چشم چپ، ۶ روز بعد از عمل در حد شمارش انگشتان از فاصله ۳۰ سانتی‌متری بود. لبه‌های زخم حالت پرمانند (feathery) پیدا نمود. در اسکن کانفوکال، رشته‌های قارچ به صورت ساختمان‌های دارای کنتراست بالا دیده شدند. با تشخیص فرضی کراتیت قارچی، فلپ لیزیک برداشته شد و بعد از تهیه اسمیر، وجود رشته‌های قارچ گزارش شد و نتیجه کشت از فلپ، برای اسپرژیلوس فومیگاتوس مثبت شد. با قطع قطره‌های آنتی‌بیوتیکی تغلیظ‌شده، داروهای ضد قارچی شروع شدند. دید چشم چپ ۲ ماه بعد از درمان با قطره ناتامایسین ۵ درصد و کتوکونازول سیستمیک به ۲۰/۲۰۰ بهبود یافت.

**نتیجه‌گیری:** عفونت قارچی بعد از عمل جراحی لیزیک به عنوان یک عارضه تهدیدکننده بینایی مطرح است. برای درمان این عارضه، تشخیص سریع با کشت قارچی از محل فلپ و استفاده صحیح از داروهای ضد قارچ ضروری است. اسکن کانفوکال، یک ابزار تشخیصی سریع و مطمئن در کراتیت قارچی قلمداد می‌شود.

• مجله چشم‌پزشکی بینا ۱۳۸۶؛ دوره ۱۲، شماره ۴: ۵۳۳-۵۳۸.

• پاسخ‌گو: دکتر محمدرضا شجاع (e-mail: shoja99@yahoo.com)

تاریخ دریافت مقاله: ۲۷ اردیبهشت ۱۳۸۶

تاریخ تایید مقاله: ۱۸ تیر ۱۳۸۶

۱- استاد- چشم‌پزشک- دانشگاه علوم پزشکی شهید صدوقی یزد

۲- فلوشیپ قرنیه و سگمان قدامی- دانشگاه علوم پزشکی شهید بهشتی- بیمارستان لبافی‌نژاد

۳- دانشیار- چشم‌پزشک- دانشگاه علوم پزشکی شهید صدوقی یزد

۴- استادیار- چشم‌پزشک- دانشگاه علوم پزشکی شهید صدوقی یزد

✉ یزد- بیمارستان شهید صدوقی- بخش چشم

### معرفی بیمار

بیمار، زن ۲۲ ساله‌ای است که تحت جراحی لیزیک دوطرفه به طور هم‌زمان قرار گرفته بود. عیب انکساری بیمار قبل از عمل در چشم راست  $18.0 \times 0.5 - 4.50$  و در چشم چپ  $4.50$  بود. ضخامت قسمت مرکزی قرنیه ۵۲۸ میکرون بود. بعد از لیزیک، بیمار تحت درمان روتین با قطره‌های آنتی‌بیوتیک و استروئید موضعی هر ۴ ساعت قرار گرفت. وی ۴۸ ساعت بعد از لیزیک بدون عارضه، دچار کاهش بینایی، درد شدید و اشک‌ریزش در چشم چپ شد. فلپ لیزیک ادماتو بود و ارتشاح قرنیه در ناحیه سطح فاصل فلپ و استروما مشاهده شد. بیمار با تشخیص کراتیت باکتریایی، تحت درمان با قطره‌های جنتامایسین و سفازولین تغلیظ‌شده قرار گرفت و شستشوی زیر فلپ با محلول آنتی‌بیوتیک انجام شد. به دلیل عدم پاسخ به درمان، ۶ روز بعد از لیزیک، بیمار به مرکز ما معرفی شد. در آن هنگام، دید چشم چپ در حد شمارش انگشتان در فاصله ۳۰ سانتی‌متری و دید چشم راست  $20/25$  بود. فلپ لیزیک و استرومای سطحی ادماتو بودند و یک زخم قرنیه به ابعاد  $4 \times 4/2$  میلی‌متر همراه با کناره‌های پرماند (feathery) در قسمت مرکزی قرنیه مشاهده شد (تصویر ۱). فلپ لیزیک نکروتیک بود و واکنش اتاق قدامی در حد متوسط وجود داشت. با تشخیص کراتیت قارچی پس از لیزیک، بیمار برای بررسی بیش‌تر به سرویس قرنیه بیمارستان لبافی‌نژاد، وابسته به دانشگاه علوم پزشکی شهید بهشتی معرفی شد.

در مرکز فوق، اسکن کانفوکال انجام شد که رشته‌های با کنتراست بالا، موید کراتیت قارچی را نشان داد (تصویر ۲). فلپ لیزیک جهت انجام کشت و اسمیر و بررسی آسیب‌شناسی، قطع شد (تصویر ۳). اسمیر انجام‌شده، وجود رشته‌های قارچ را نشان داد. جواب کشت، آسپرژیلوس فومیگاتوس بود. درمان با قطره

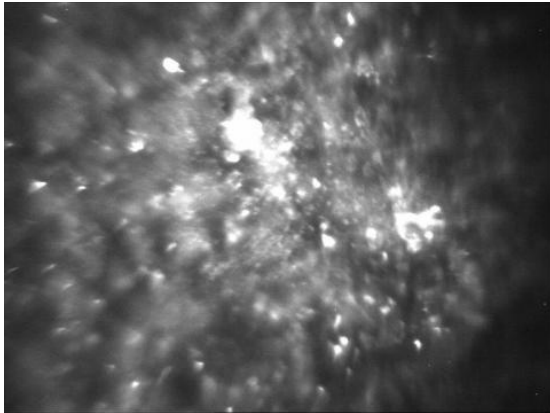
### مقدمه

کراتیت عفونی بعد از لیزیک، اگرچه نادر است ولی یک عارضه جدی تهدیدکننده بینایی است<sup>۱</sup>. با توجه به عمومیت یافتن لیزیک، شیوع عفونت‌های پس از عمل، رو به افزایش است<sup>۳</sup>. میزان بروز تخمینی عفونت‌های پس از لیزیک، در حدود ۱ در ۵۰۰۰ تا ۱۰۰۰۰ عمل جراحی گزارش شده است<sup>۴-۶</sup>. اکثر این عفونت‌ها منشا باکتریایی دارند؛ به ویژه استافیلوکوک طلایی و میکوباکتریوم‌ها، عوامل شایعی هستند<sup>۶-۱۰</sup>. شایع‌ترین عوامل ایجاد عفونت پس از لیزیک، باکتری‌های گرم‌مثبت و میکوباکتریوم‌ها هستند<sup>۱۱</sup>. البته مواردی از عفونت‌های قارچی به دنبال لیزیک نیز گزارش شده‌اند<sup>۱۳،۱۴</sup>.

کراتیت قارچی پس از لیزیک، یک عارضه نادر است و گونه‌های آسپرژیلوس، شایع‌ترین عوامل ایجاد کراتیت قارچی به دنبال جراحی لیزیک هستند<sup>۱۵،۱۶</sup>. Kuo و همکاران<sup>۱۴</sup>، اولین موارد کراتیت قارچی ناشی از آسپرژیلوس فومیگاتوس به دنبال لیزیک را گزارش نمودند ولی اولین کراتیت قارچی ناشی از آسپرژیلوس فلاووس به دنبال لیزیک، توسط Sridhar و همکاران<sup>۱۷</sup> گزارش شد. یک مورد کراتیت قارچی ناشی از آسپرژیلوس فومیگاتوس نیز در ایران گزارش شده است<sup>۱۸</sup>.

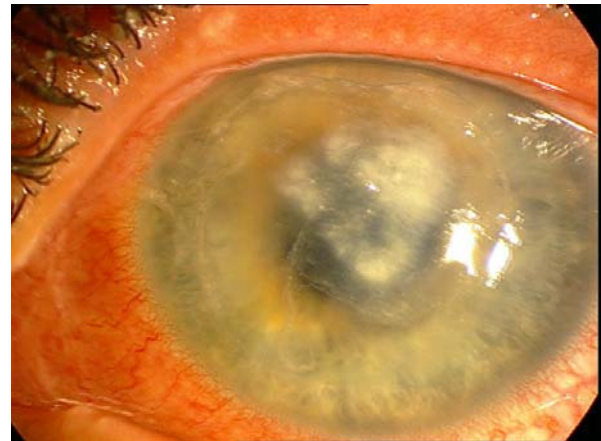عوامل مستعدکننده‌ای که باعث ایجاد کراتیت بعد از لیزیک می‌شوند عبارتند از عدم آماده‌سازی بیماران به شیوه استریل، استفاده متعدد از تیغه‌های میکروکراتوم، پی‌گیری نامناسب بیماران بعد از جراحی، انجام هم‌زمان لیزیک بر روی دو چشم و کاهش حس قرنیه<sup>۱۹</sup>. یکی از عوامل مستعدکننده احتمالی در ایجاد عفونت می‌تواند انتقال آلودگی از طریق اتاق عمل باشد. در این مقاله، به معرفی اولین مورد کراتیت ناشی از آسپرژیلوس فومیگاتوس به دنبال لیزیک در این مرکز می‌پردازیم که دومین مورد گزارش‌شده این عارضه در ایران می‌باشد.

دکتر محمدرضا شجاع- کراتیت قارچی بعد از لیزیک

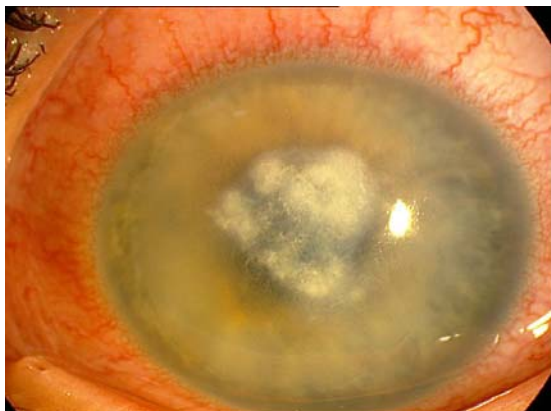

تصویر ۲- تصویر اسکن کانفوکال، نشان دهنده اجسام هایپررفلکتیو در استرومای سطحی می باشد. رشته های قارچ در ناحیه ساباپی تلیال مشاهده می شوند.

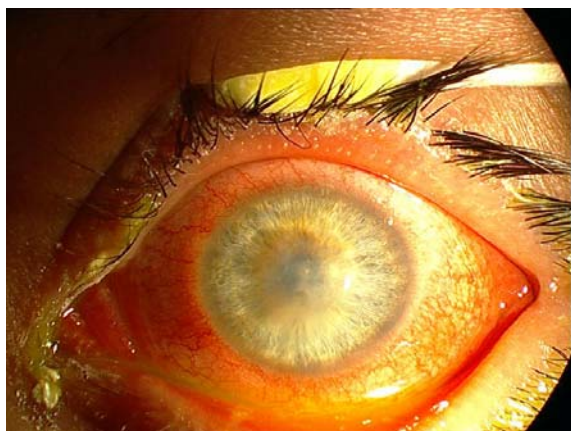ناتامایسین ۵ درصد، هر یک ساعت و کتوکونازول سیستمیک ۲۰۰ mg دو بار در روز همراه با قطره هماتروپین ۲ درصد شروع شد. چهار هفته بعد از شروع درمان، ارتشاح استروما به میزان قابل توجهی کاهش یافت (تصویر ۴). در آخرین پی گیری (۳ ماه بعد از انجام لیزیک)، بستر استرومای زخم، وسکولاریزه شد (تصویر ۵) و حدت بینایی در حد ۲۰/۲۰۰ بود.



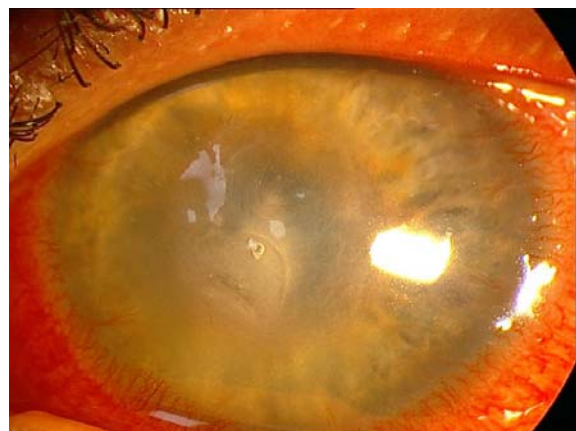تصویر ۱- قرنیه بیمار در اولین مراجعه: فلپ ادماتو همراه با ارتشاح در ناحیه سطح فاصل با کناره های پرمانند (feathery).



تصویر ۳- نمای بالینی قرنیه بعد از قطع فلپ: ارتشاح عمقی استروما با کناره های پرمانند مشهود است.



تصویر ۵- اسکار قرنیه همراه با شروع واسکولاریزیشن بستر استروما، ۱۲ هفته بعد از شروع درمان.



تصویر ۴- نمای بالینی قرنیه یک ماه بعد از شروع درمان: ارتشاح استروما رو به بهبود است.

## بحث

در مطالعه رحیمی و همکاران<sup>۱۸</sup> یک مورد کراتیت قارچی پس از لیزیک در هفته دوم پس از انجام جراحی گزارش شد. کشت از فلپ نکروتیک، تشخیص آسپرژیلوس فومیگاتوس را مطرح کرد اما وضعیت چشم، به‌رغم شروع داروهای ضد قارچ، بهبود نیافت و عمل جراحی پیوند نفوذی قرنیه برای بیمار انجام شد که و به دلیل رد پیوند اولیه، پیوند قرنیه مجدد همراه با خروج لنز و ویتراکتومی عمیق انجام گردید. در نهایت، به دلیل نکروز قرنیه دهنده همراه با علایم پان‌افتالمیت (panophthalmitis)، عمل جراحی تخلیه چشم (enucleation) انجام شد. Sridhar و همکاران<sup>۱۷</sup> یک مورد کراتیت ناشی از آسپرژیلوس فومیگاتوس به دنبال لیزیک را با تظاهرات بالینی مشابه کراتیت نوکاردیایی گزارش کردند. Periman و همکاران<sup>۲۱</sup> یک مورد زخم قرنیه به دنبال کراتکتومی فوتورفرکتیو (PRK) را گزارش کردند که نتیجه کشت منفی شده بود و حدت بینایی بیمار در حد ۲۰/۲۰۰ بود. بیمار تحت درمان با اوفلوکساسین (ofloxacin) موضعی و قطره پردنیزولون استات ۱ درصد هر یک ساعت قرار داشت که در طول درمان، زخم قرنیه پرفوره شد و پیوند نفوذی قرنیه برای بیمار انجام شد. بررسی آسیب‌شناسی از قرنیه، حضور رشته‌های قارچ را نشان داد. در مطالعه دیگری Kuو و همکاران<sup>۱۴</sup>، یک زن ۵۶ ساله را که ۱۳ روز پس از انجام لیزیک دچار زخم قرنیه شده بود؛ معرفی کردند. بیمار به مدت ۴ هفته با تشخیص عفونت باکتریایی تحت درمان با قطره‌های آنتی‌بیوتیکی تغلیظ‌شده قرار گرفته بود. زخم قرنیه پیش‌رفت کرد و سبب نازک شدن استرومای قرنیه شد. در جواب کشت، آسپرژیلوس فومیگاتوس گزارش شد. بعد از انجام نمونه‌برداری، قرنیه پرفوره شد و با استفاده از سیانواکریلات و ادامه درمان ضدقارچ، ارتشاح استروما بهبود یافت. نتایج به دست آمده در بیمار ما، برخلاف سایر گزارش‌هاست که به درمان طبسی پاسخ نداده و تحت عمل جراحی پیوند قرنیه قرار گرفته بودند<sup>۱۴،۱۷،۱۸،۲۲</sup>.

عفونت‌های قارچی باعث کاهش قابل توجهی در حدت بینایی بیمار می‌شوند<sup>۲۳</sup>. عفونت در فضای سطح‌فاصل فلپ و استروما، در مراحل اولیه ممکن است از کراتیت لایه‌ای منتشر (DLK) قابل افتراق نباشد<sup>۲۴</sup>. تشخیص و درمان به موقع کراتیت قارچی پس از لیزیک می‌تواند به نجات دید بیمار منجر گردد. اسکن میکروسکوپی کانفوکال، روش جدیدی در تشخیص سریع

کراتیت عفونی، اگرچه عارضه نادری بعد از جراحی لیزیک است اما یک تهدید جدی برای بینایی به شمار می‌رود. به منظور مقابله با این عفونت‌ها، پیش‌گیری و تشخیص زودرس از اهمیت به‌سزایی برخوردار است. عامل ایجاد اولین مورد عفونت پس از لیزیک، نوکاردیا آستروویید بود<sup>۱۹</sup>. عوامل دیگر ایجادکننده کراتیت پس از لیزیک، شامل استافیلوکوک، استرپتوکوک، باسیل‌های اسید-فاست مانند مایکوباکتریوم آتیپیک و هم‌چنین کراتیت قارچی ناشی از آسپرژیلوس و کورولاریا (Curvularia) هستند<sup>۱۴،۱۷،۲۰</sup>. گونه‌های آسپرژیلوس، شایع‌ترین عامل ایجاد کراتیت قارچی در جهان می‌باشند<sup>۱۴،۲۱</sup>.

ضربه، شایع‌ترین حادثه پیش‌درآمد کراتیت قارچی است اما علت بروز کراتیت قارچی بعد از جراحی رفراکتیو که یک صدمه جزئی به شمار می‌رود؛ به درستی شناخته نشده است. تهاجم قارچ‌ها در استرومای قرنیه، عمقی است و می‌توانند به داخل غشای دسمه نفوذ کنند. به همین دلیل، جهت تایید تشخیص موارد مشکوک به کراتومیکوزیس، نمونه‌برداری از استرومای عمقی قرنیه ضروری است<sup>۱۸</sup>. به‌طور کلی، عفونت‌های قارچی یک شروع دیررس دارند (حدود ۲ هفته پس از جراحی) اما تظاهرات بالینی کراتومیکوزیس، ممکن است مانند مطالعه ما، در عرض ۲۴ تا ۴۸ ساعت بروز کنند. اگر زخم قرنیه به درمان‌های معمول ضدباکتریایی پاسخ ندهد؛ تشخیص احتمالی کراتیت با منشأ قارچی مطرح می‌شود<sup>۱۴،۱۷</sup>. برای تشخیص عامل ایجادکننده کراتیت در این موارد، باید هرچه سریع‌تر با بلند کردن فلپ و برداشتن نمونه از سطح زیر آن، کشت و اسمیر تهیه گردد. تنها با تشخیص و درمان به موقع، کنترل عفونت قارچی امکان‌پذیر است.

بیمار معرفی شده در این گزارش، ۲ روز بعد از لیزیک دچار ارتشاح استرومای قرنیه مشابه یک کراتیت بینابینی استریل شد که با درمان معمول ضدباکتریایی و استروویید، ضایعه پیش‌رفت کرد. قبل از معرفی بیمار به مرکز ما، درمان ساعتی قطره‌های تغلیظ‌شده جنتامیسین و سفازولین شروع شده بود. بعد از تشخیص کراتومیکوزیس، درمان با داروهای ضد قارچ شروع شد و ۸ هفته بعد از شروع درمان، وضعیت کراتیت رو به بهبود بود و دید نهایی ۱۲ هفته پس از درمان به ۲۰/۲۰۰ رسید.

استرومای فلپ و شروع به موقع درمان‌های ضد قارچ، جهت مقابله با کراتیت قارچی پس از لیزیک و پیش‌گیری از عوارض جدی تهدیدکننده بینایی ضروری است.

#### سپاس‌گزاری

از کارکنان بانک چشم جمهوری اسلامی ایران و سرکار خانم دکتر مژگان رضایی کنوی که در تشخیص عامل بیماری از طریق اسکن کانفوکال و کشت، کمک به‌سزایی کرده‌اند؛ تشکر می‌شود.

و دقیق عوامل میکروبی قرنیه است. این گزارش، نشان می‌دهد که شناسایی ارگانیسم‌های آتیپیک از جمله قارچ‌ها در تشخیص افتراقی عفونت‌های پس از لیزیک، ضروری است؛ به ویژه زمانی که پاسخ به درمان‌های معمول مناسب نباشد. هم‌چنین برداشتن فلپ و نمونه‌برداری از قسمت‌های عمقی قرنیه، در تشخیص کراتیت قارچی از اهمیت به‌سزایی برخوردار است.

به‌طور خلاصه، زمانی که با ارتشاح استرومای قرنیه پس از لیزیک مواجه می‌شویم؛ باید به فکر کراتیت قارچی نیز باشیم. بلند کردن فلپ و در صورت لزوم، قطع آن و کشت از بافت

#### منابع

- 1- Suresh PS, Rootman DS. Bilateral infectious keratitis after a laser in situ keratomileusis enhancement procedure. *J Cataract Refract Surg* 2002;28:720-721.
- 2- Rudd JC, Moshirfar M. Methicillin-resistant staphylococcus aureus keratitis after laser in situ keratomileusis. *J Cataract Refract Surg* 2001;27:471-473.
- 3- Pushker N, Dada T, Sony P. Microbial keratitis after laser in situ keratomileusis. *J Cataract Refract Surg* 2002;18:280-286.
- 4- Ritterband D, Kelley J, Mcnamara T. Delayed onset multifocal polymicrobial keratitis after laser in situ keratomileusis. *J Cataract Refract Surg* 2002;28:898-899.
- 5- Krap CL, Tuli SS, Yoo SH, Vroman DT, Alfonso EC, Huang AH, et al. Infectious keratitis after LASIK. *Ophthalmology* 2003;110:503-510.
- 6- Solomon R, Donnenfeld ED, Azar DT, Holland EJ, Palmon R, Pflugfelder SC, et al. Infections keratitis after Laser in situ keratomileusis: results of an ASCRS survey. *J Cataract Refract Surg* 2003;29:2001-2006.
- 7- Rubinfeld RS, Negvesky GJ. Methicillin-resistant staphylococcus aureus ulcerative keratitis after laser in situ keratomileusis. *J Cataract Refract Surg* 2001;27:1523-1525.
- 8- Chung MS, Goldstein MH, Driede WT Jr, Schwartz BH. Mycobacterium chelonae keratitis after laser in situ keratomileusis successfully treated with medical therapy and flap removal. *Am J Ophthalmol* 2000;129:382-384.
- 9- Giaconi Pham R, Ta CN. Bilateral Mycobacterium abscessus keratitis after laser in situ keratomileusis. *J Cataract Refract Surg* 2002;28:887-890.
- 10- Garg P, Bansal AK, Sharma S, Vemuganti GK. Bilateral infectious keratitis after laser in situ keratomileusis; a case report and review of the literature. *Ophthalmology* 2001;108:121-125.
- 11- Freitas D, Alvarenga L, Sampaio J, Mannis M, Sato E, Sousa L, et al. An outbreak of Mycobacterium chelonae infection after LASIK. *Ophthalmology* 2003;110:276-285.
- 12- Solomon A, Karp CL. Mycobacterium interface keratitis after laser in situ keratomileusis. *Ophthalmology* 2001;108:2201-2208.
- 13- Naumann G, Green WR, Zimmermann LE. Mycotic keratitis: a histopathologic study of 73 cases. *Am J Ophthalmol* 1967;64:668-682.
- 14- Kuo IC, Margolis TP, Cenallos V, Hwang DG. Aspergillus fumigatus keratitis after Laser in situ keratomileusis. *Cornea* 2000;20:342-344.
- 15- Pach M, Schipper I, Flammer J, Meyer P. Unilateral fungal and mycobacterial keratitis after simultaneous laser in situ keratomileusis. *Cornea* 2003;22:72-75.
- 16- Chung MS, Goldstein MH, Driede WT Jr, Schwartz B. Fungal keratitis after laser in situ keratomileusis: a case report. *Cornea* 2000;19:236-237.
- 17- Sridhar MS, Garg P, Bansal AK, Gopinathan U. Aspergillus flavus keratitis after laser in situ keratomileusis. *Am J Ophthalmol* 2000;129:802-804.

- 18- Rahimi F, Hashemian MN, Rajabi MT. Aspergillus fumigatus keratitis after laser in situ keratomileusis: a case report and review of post-LASIK fungal keratitis. *Eye* 2007;21:843-845.
- 19- Patel NR, Reidy JJ, Gonzalez-Fernandez F. Nocardia keratitis after laser in situ keratomileusis: clinicopathologic correlation. *J Cataract Refract Surg* 2005;31:2012-2015.
- 20- Tuli SS, Yoo SH. Curvularia keratitis after laser in situ keratomileusis. *J Cataract Refract Surg* 2003;29:1019-1021.
- 21- Periman LM, Harrison DA, Kim J. Fungal keratitis after photorefractive keratectomy: delayed diagnosis and treatment in a co-managed setting. *J Cataract Refract Surg* 2003;19:364-366.
- 22- Alexandris G, Haimovici R, Miller D. Corneal biopsy in the management of progressive microbial keratitis. *Am J Ophthalmol* 2000;129:571-577.
- 23- Chang MA, Jain S, Azar DT. Infections following Laser in situ keratomileusis: an integration of the published literature. *Surv Ophthalmol* 2004;49:269-280.
- 24- Peng Q, Holzer MP, Kaufer PH, Apple DJ, Solomon KD. Interface fungal infection after laser in situ keratomileusis presenting as diffuse lamellar keratitis: a clinicopathological report. *J Cataract Refract Surg* 2002;28:1400-1402.