

A Case of Anterior Ischemic Optic Neuropathy after Use of Tadalafil

Pakravan M, MD; Tousi A, MD

Purpose: To report a case of anterior ischemic optic neuropathy (AION) after ingestion of Tadalafil (a drug for management of erectile dysfunction).

Patient and Findings: A healthy 26-year-old male was referred due to loss of vision and visual field defect in his left eye a few days after using Tadalafil. Visual loss was progressive during the following days. Examination revealed disc swelling which consequently led to optic atrophy. His visual acuity remained low during 12 months of follow up.

Conclusion: Tadalafil may predispose to AION even in young men with no vascular risk factors.

- Bina J Ophthalmol 2007; 12 (4): 539-545.

یک مورد نوروپاتی ایسکمیک قدامی عصب بینایی به دنبال مصرف تادالافیل

دکتر محمد پاکروان^۱ و دکتر ادیب طوسی^۲

هدف: معرفی یک مورد نوروپاتی ایسکمیک قدامی عصب بینایی (AION) به دنبال مصرف تادالافیل (Tadalafil) که برای درمان ناتوانی نعوظی (erectile dysfunction) مصرف می‌گردد.

معرفی مورد: مرد جوان ۲۶ ساله‌ای بدون هرگونه بیماری زمینه‌ای، چند روز پس از مصرف تادالافیل دچار اختلال بینایی و کاهش دید چشم چپ شد. در معاینه، تورم عصب بینایی داشت که در ادامه منجر به آتروفی عصب بینایی شد. کاهش دید و اختلال بینایی بیمار، پس از یک دوره کوتاه پیشرفت، ثابت ماند و طی یک سال پی‌گیری، بهبود نیافت. **نتیجه‌گیری:** تادالافیل ممکن است حتی در افراد جوان و بدون عوامل خطر ساز عروقی و بیماری‌های زمینه‌ای، باعث AION شود.

- مجله چشم‌پزشکی بینا ۱۳۸۶؛ دوره ۱۲، شماره ۴: ۵۳۹-۵۴۵.

• پاسخ‌گو: دکتر محمد پاکروان (e-mail: mopakravan@yahoo.com)

۱- استادیار - چشم‌پزشک - دانشگاه علوم پزشکی شهید بهشتی

۲- دستیار - چشم‌پزشک - دانشگاه علوم پزشکی شهید بهشتی

تهران - پاسداران - بوستان نهم - بیمارستان لبافی‌نژاد - مرکز تحقیقات چشم

تاریخ دریافت مقاله: ۷ اسفند ۱۳۸۵

تاریخ تایید مقاله: ۴ تیر ۱۳۸۶

مقدمه

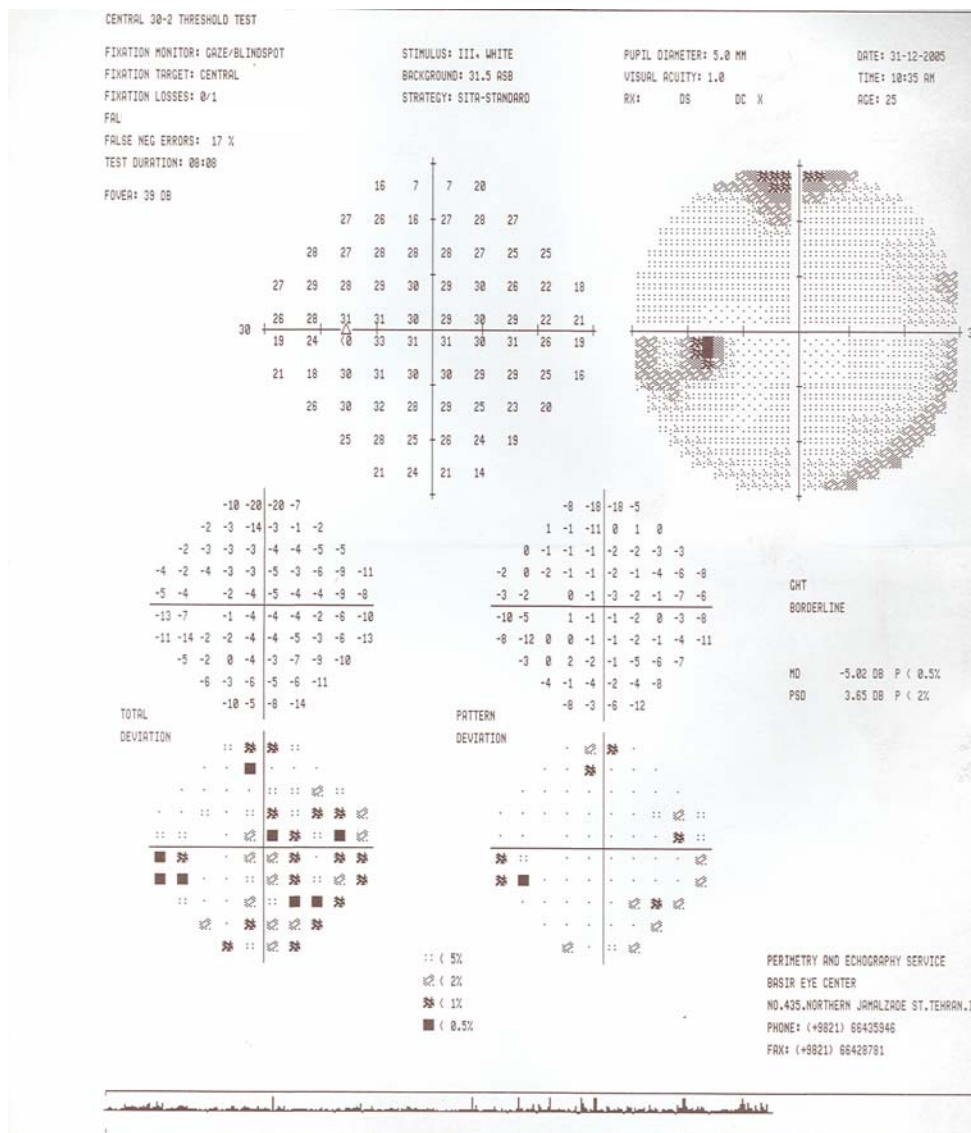
می‌شوند و در درمان اختلالات نعوظی به کار می‌روند^۱. بروز AION پس از مصرف این گروه دارویی به ویژه در افراد میان‌سال و مسن و دارای عوامل خطر ساز عروقی گزارش شده است^{۲-۵}. در این مقاله، یک مورد AION به دنبال مصرف تادالافیل در مردی جوان بدون سابقه سایر عوامل خطر ساز عروقی گزارش می‌گردد.

داروهای مهارکننده فسفودی‌استراز یا PDE (phosphodiesterase inhibitors) مثل تادالافیل (Tadalafil)، با مهار آنزیم فسفودی‌استراز موجود در جسم غاری آلت تناسلی (corpus cavernosum)، سبب افزایش خون‌رسانی این عضو

معرفی بیمار

مرکز چشم پزشکی مراجعه نمود. در آن زمان، بهترین دید اصلاح شده (BCVA) هر یک از چشم‌ها ۱۰/۱۰، معاینه با اسلیت لیمپ طبیعی و معاینه ته چشم و عصب بینایی طبیعی گزارش شده بودند. بیمار تحت سنجش میدان بینایی قرار گرفت. در میدان بینایی چشم چپ، دپرفشن منتشر به ویژه در محیط (generalized and peripheral depression) دیده شد (تصویر ۱). میدان بینایی در چشم راست طبیعی بود. بیمار تحت پی گیری قرار گرفت.

مرد ۲۶ ساله‌ای با شکایت افت دید و میدان بینایی در چشم چپ مراجعه نمود. بیمار سابقه پرولاپس خفیف دریچه میترال داشت و به جز آن، سابقه بیماری سیستمیک دیگری را ذکر نمی کرد. سابقه خانوادگی بیماری مشابه را نیز نداشت. وی ۳ روز پس از مصرف ۲۰ میلی گرم قرص تادالافیل با نام تجاری سیالیس (Cialis) جهت تقویت قوای جنسی، متوجه اختلال میدان بینایی و کاهش دید چشم چپ شد که به یک




تصویر ۱- میدان بینایی چشم چپ بیمار چند روز پس از افت دید: یک دپرفشن جنرالیزه و به ویژه محیطی قابل مشاهده است.

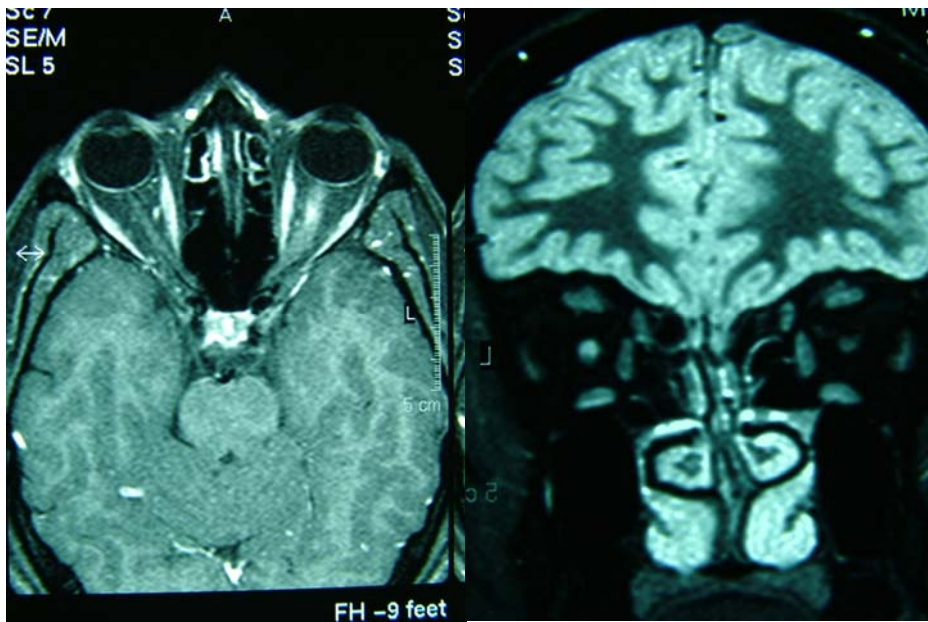
دکتر محمد پاکروان - AION به دنبال مصرف تادالافیل

(dense inferior arcuate scotoma) و به میزان خفیف‌تری، اسکوتوم هلالی فوقانی دیده شد (تصویر ۲). میدان بینایی راست طبیعی بود. MRI انجام شد که تشدید یافتگی موضعی (local enhancement) را در قسمت قدامی عصب بینایی نشان داد (تصویر ۳).

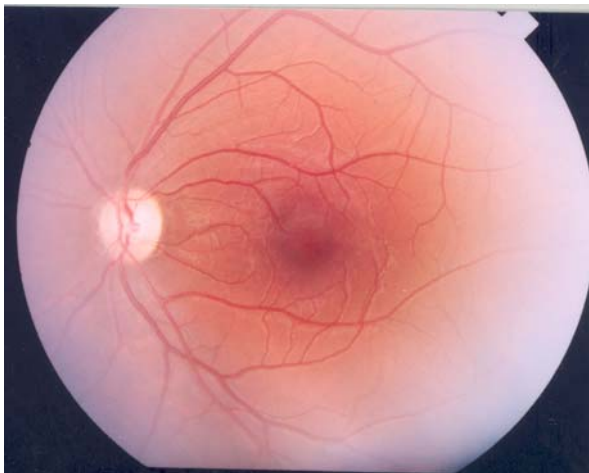
افت دید بیمار به تدریج ظرف چند روز بیش‌تر شد که در مراجعه مجدد به مرکز ما، BCVA چشم راست ۱۰/۱۰ و چشم چپ ۳/۱۰ بود و در معاینه ته چشم، تورم دیسک بینایی چپ دیده شد. اندازه مردمک‌ها طبیعی بود. نقص نسبی آوران مردمکی (RAPD) در طرف چپ 2^+ بود. میدان بینایی تکرار شد که در طرف چپ، اسکوتوم هلالی متراکم تحتانی



تصویر ۲- میدان بینایی دوم چشم چپ که اسکوتوم مرکزی و اسکوتوم هلالی متراکم تحتانی و خفیف فوقانی را نشان می‌دهد.



تصویر ۳- تشدید یافتگی موضعی (local enhancement) در قسمت قدامی عصب بینایی چپ



تصویر ۴- نمای عصب بینایی ۶ ماه پس از ظهور علائم که یک دیسک رنگ پریده با اندازه طبیعی را نشان می دهد.

بحث


با توجه به سیر بالینی، بیش از هر چیز، دو تشخیص برای بیمار معرفی شده مطرحند: (۱) نوریت عصب بینایی که با توجه به عدم بهبود دید و نبود ضایعه دمیالینه (demyelinating) در MRI، کم تر محتمل است. (۲) AION که با توجه به تورم دیسک

بررسی های آزمایشگاهی شامل FBS، BUN، Creatinine، CBC، CRP، ESR، ANA، VDRL و PPD همگی طبیعی بودند. آزمایش پتانسیل برانگیخته بینایی (VEP) چشم چپ، کاهش دامنه (amplitude) بدون افزایش تاخیر (latency) را نشان داد. شش ماه پس از بروز علائم، هم چنان BCVA چشم راست ۱۰/۱۰ و چشم چپ ۳/۱۰ بود. RAPD در طرف چپ، به میزان ۲⁺ مثبت بود. آزمون دید رنگ با صفحات ایشی هارا در طرف راست ۱۴/۱۴ و در طرف چپ ۸/۱۴ بود. معاینه خارجی، معاینه با اسلیت لمپ و فشار چشم ها و معاینه ته چشم راست طبیعی بودند. در معاینه ته چشم چپ، رنگ پریدگی ۲⁺ در دیسک بینایی مشهود بود (تصویر ۴). میدان بینایی در این زمان، نقص ارتفاعی تحتانی (inferior altitudinal) را نشان داد (تصویر ۵).

بیمار پس از کاهش اولیه دید و میدان بینایی، بهبودی را در وضعیت بینایی گزارش نکرد. در پی گیری تا ۱۲ ماه، وضعیت دید و معاینات بیمار تغییری نکرد. هم چنین به بیمار توصیه شد که آزمایش های تکمیلی چربی خون (serum lipid profile) را انجام دهد و تحت معاینات تکمیلی قلب و عروق قرار گیرد ولی بیمار مراجعه نکرد.

(Vardenafil) به گروه مهارکننده‌های فسفودی‌استراز تعلق دارند. این داروها با مهار آنزیم فسفودی‌استراز موجود در جسم غاری آلت تناسلی مرد، موجب مهار تخریب CAMP و کاهش کلسیم داخل یاخته‌ای و در نتیجه موجب شل شدن ماهیچه‌های صاف عروق می‌شوند و خون‌رسانی به جسم غاری را افزایش می‌دهند و از این‌رو، در درمان اختلالات نعوظی به کار می‌روند. آنزیم فسفودی‌استراز در همه عروق خونی وجود دارد و زیرمجموعه‌های ۲، ۳، ۴، ۵-PDE شناسایی شده‌اند که ۵-PDE آنزیم غالب در عروق جسم غاری می‌باشد.

در اوایل بیماری، پیشرفت مرحله‌ای اسکوتوم و در نهایت ایجاد الگوی نقص ارتفاعی میدان بینایی به همراه بروز آتروفی عصب بینایی و عدم بهبود دید پس از گذشت یک سال، بیش‌تر مطرح است. با توجه به این که بیمار قبل از بروز مشکل بینایی، تادالافیل مصرف کرده بود و با توجه به گزارش‌های حاکی از بروز AION پس از مصرف داروهایی از نسل‌های اول این خانواده دارویی^{۲-۵}، ما نتیجه گرفتیم که این عارضه می‌تواند AION ناشی از مصرف تادالافیل باشد. داروی‌های سیلدنافیل (Sildenafil)، تادالافیل و واردنافیل



تصویر ۵- میدان بینایی چشم چپ پس از شش ماه، نقص ارتفاعی تحتانی میدان بینایی را نشان می‌دهد.

بیماری قلبی یا فشار خون بالا و یا هایپرکلسترولمی داشتند. دو مورد AION متعاقب مصرف سیالیس در سال ۲۰۰۵ گزارش شدند که بیمار اول ۵۰ ساله بود و یک روز بعد از پروستاتکتومی، ۲۰ میلی‌گرم سیالیس دریافت کرده و ۴۶ ساعت بعد دچار AION شده بود. البته این بیمار هماتوکریت پایین داشت و دیسک چشم مقابل، نمای فشرده (crowded) داشت. بیمار دوم ۶۷ ساله بود که متعاقب چهار نوبت مصرف تادالافیل متوجه اختلال در میدان تحتانی شد ولی به دلیل بهبود علائم، به چشم‌پزشک مراجعه نکرد و در نوبت پنجم دچار AION مشخص و نقص ارتفاعی تحتانی میدان بینایی به طور دائم شد. این بیمار نیز در چشم مقابل، نسبت کاپ به دیسک پایین داشته است.^۴

در یک مطالعه گذشته‌نگر که به صورت تلفنی از ۳۸ مورد AION اثبات‌شده و ۳۸ مورد شاهد همسان‌شده از نظر سن، راجع به مصرف داروهای فوق سوال شد؛ در دو گروه تفاوتی وجود نداشت ($P=0/43$) ولی در بین افراد مورد و شاهد دارای سابقه MI، مصرف این داروها در گروه مورد به طور معنی‌داری بیش‌تر بود ($P=0/04$). در مبتلایان به فشار خون بالا نیز این تفاوت به حد معنی‌دار نزدیک بود ($P=0/07$).^۵ با توجه به موارد فوق، FDA در سال ۲۰۰۵ خواستار گنجانیدن اطلاعات اضافی درباره احتمال خطر بروز AION پس از مصرف این داروها در بروشورهای اطلاعات دارویی در این گروه شده است.^۶

AION یک بیماری عروقی عصب بینایی است. اختلال نعوظی نیز ناشی از اختلال عروقی است و در درمان آن از داروهای مهارکننده فسفودی‌استراز استفاده می‌شود که موجب اتساع عروق جسم غاری آلت و پرخونی آن می‌شوند. این داروها با اتساع عروق جسم غاری آلت و پرخونی آن، موجب افت فشار خون می‌شوند و به طور نظری، احتمالاً باعث کاهش خون‌رسانی به برخی بافت‌ها و از جمله عصب بینایی می‌گردند. با توجه به این نظریه و با توجه به گزارش‌های متعدد و از جمله بیمار ما، بروز عارضه AION به دنبال مصرف تادالافیل و سایر اعضای این دسته دارویی محتمل است. با توجه به شواهد فوق به نظر می‌رسد که بیمار ما نیز دچار این عارضه دارویی شده است. تفاوت این بیمار با سایر گزارش‌ها، سن جوان (۲۶ سالگی) و فقدان عوامل خطر ساز عروقی، سیستمیک و موضعی عصب

داروهای فوق، به طور نسبی مهارکننده اختصاصی PDE-۵ هستند و از راه خوراکی قابل جذب می‌باشند. این داروها در کبد و توسط ایزوآنزیم‌های سیتوکروم P₄₅₀ متابولیزه می‌شوند و در سنین بالای ۶۵ سال، نارسایی کبدی و مصرف هم‌زمان سایمتیدین، کتوکونازول و اریتروماسین، سطح سرمی بالاتری بعد از مصرف خواهند داشت.^۷

عوارض گزارش‌شده به دنبال مصرف این داروها عبارتند از سردرد، گرگرفتگی و برافروختگی صورت، درد پشت، تاری گذرای دید، افت فشار خون، افزایش فشار داخل چشم و اختلال دید رنگ. با توجه به تشدید اثر هایپوتنسیو نیترات‌ها توسط این داروها، مصرف توام آن‌ها ممنوعیت مطلق دارد و توصیه شده است که در بیماران دارای آنژین پایدار و ناپایدار و مبتلایان به نارسایی احتقانی قلب، به کار نروند.^۶

سیلدنافیل با نام تجاری وی‌اگرا (Viagra) ساخت شرکت Pfizer است و در سال ۱۹۹۸ تاییدیه FDA را گرفت. این دارو به شکل قرص‌های ۲۵، ۵۰ و ۱۰۰ میلی‌گرمی عرضه می‌شود و نیمه‌عمر ۳ تا ۴ ساعت دارد. تادالافیل با نام تجاری سیالیس، ساخت شرکت Eli-Lilly است و در سال ۲۰۰۳ تاییدیه FDA را به دست آورد. این دارو به صورت قرص‌های ۵، ۱۰ و ۲۰ میلی‌گرمی عرضه می‌شود. نیمه‌عمر این دارو ۱۷ ساعت است و اثر آن به طور متوسط تا ۳۶ ساعت در فرد باقی می‌ماند.^۷ واردنافیل با نام تجاری اویترا (Eviitra) و ویوانزا (Vivanza)، ساخت شرکت Bayer است و در سال ۲۰۰۳ تاییدیه FDA را به دست آورد. این دارو به شکل قرص‌های ۵، ۲/۵، ۱۰ و ۱۰ میلی‌گرمی عرضه می‌گردد و نیمه‌عمر آن ۴ تا ۵ ساعت است.^۷

گزارش‌هایی مبنی بر بروز AION به دنبال مصرف این گروه دارویی وجود دارند. اولین گزارش موارد توسط Pomeranz^۲ در سال ۲۰۰۲ گزارش شد که در آن، ۵ نفر با سنین بین ۴۲ تا ۶۹ سال با تشخیص AION پس از مصرف وی‌اگرا معرفی شدند. بیماران به فواصل نیم تا ۱۲ ساعت پس از مصرف وی‌اگرا متوجه افت دید شده بودند که برخی برای اولین بار و برخی برای مدت طولانی دارو را مصرف می‌کرده‌اند. مجموعه ۷ مورد دیگر توسط Pomeranz^۳ در سال ۲۰۰۵ گزارش شدند که از این بیماران، ۶ مورد ظرف ۲۴ ساعت و یک مورد ظرف ۳۶ ساعت پس از مصرف وی‌اگرا دچار AION شده بودند. البته همه بیماران سابقه

AION و داروهای مهارکننده فسفودی استراز مورد استفاده در درمان ناتوانی جنسی، محتمل است. (۲) در بیماران دچار AION در یک چشم، توصیه اکید به عدم استفاده از این داروها می شود. (۳) در مردان مبتلا به AION باید سابقه مصرف این داروها مورد سوال قرار گیرد. (۴) احتمال بروز این عارضه حتی در افراد جوان و بدون عوامل خطر ساز عروقی نیز وجود دارد.

بینایی می باشد. بنابراین گزارش، بروز AION به دنبال مصرف این گروه دارویی حتی در افراد بدون عوامل خطر ساز نیز باید مد نظر باشد.

نتیجه گیری

با توجه به بررسی های فوق می توان گفت که: (۱) رابطه

منابع

- 1- Broderick GA, Lue TF. Evaluation and nonsurgical management of erectile dysfunction and priapism. In: Walsh MD, Retik AB, Vaughan ED, eds. Campbells urology. Philadelphia: Saunders; 2007: 773-780.
- 2- Pomeranz HD, Smith KH, Hart WM, Egan RA. Sildenafil-associated nonarteritic anterior ischemic optic neuropathy. *Ophthalmology* 2002;109:584-587.
- 3- Pomeranz HD, Bhavsar AR. Nonarteritic ischemic optic neuropathy developing soon after use of sildenafil (Viagra): a report of seven new cases. *J Neuro-Ophthalmol* 2005;25:9-13.
- 4- Escaravage GK, Wright JD, Givre SJ. Tadalafil-associated with anterior ischemic optic neuropathy. *Arch Ophthalmol* 2005;123:399-400.
- 5- McGwin JR, Vaphiades MS, Hall TA, Owsley C. Non-arteritic anterior ischemic optic neuropathy and the treatment of erectile dysfunction. *Br J Ophthalmol* 2006;90:154-157.
- 6- Sadun AA. Topical diagnosis of lesions in the visual sensory pathway. In: Miller NR, Newman NJ eds. Walsh & Hoyts clinical neuro-ophthalmology. Baltimore: Williams & Wilkins; 2005: 197-237.
- 7- Porfitt K, ed. Martindale the complete drug reference. London: Pharmaceutical Press; 2005.
- 8- Patient information sheet. Tadalafil. www.fda.gov/cder/drug/Infosheets/patient/tadalafilPIS.htm. (Access date: 7 March 2006)