جهت تهیه فایل WORD این مقاله به سایت DaneshResan.com مراجعه نمایید و عنوان مقاله را جستجو کنید
بیش از ۲ میلیون مقاله فارسی در این سایت موجود میباشد

Confocal and Transmission Electron Microscopic Features of Endothelial Vacuolation in Donated Corneas

Rezaei Kanavi M, MD*[1]; Javadi MA, MD[1]; Chamani T[2]

[1]Ophthalmic Research Center, Shahid Beheshti University of Medical Sciences, Tehran, Iran; [2]Central Eye Bank of Iran
**Corresponding author: mrezaie47@yahoo.com*

Purpose: To report the confocal microscopic features of endothelial vacuolation in donated corneas and to confirm the observed changes by transmission electron microscopy.
Methods: Confocal and transmission electron microscopy were performed on donated corneas with endothelial vacuole formation on slitlamp biomicroscopy. The ultrastructural findings were also compared with those of a normal-looking endothelium from a keratoconic cornea.
Results: Confocal microscopy revealed large numbers of dark round to oval-shaped structures within the endothelium, consistent with vacuolation which was confirmed by light and electron microscopy by the presence of variable-sized cyst-like structures within the endothelial cytoplasm mainly near the posterior cytoplasmic membrane in semithin preparations and observation of electron-lucent and relatively large-sized intracytoplasmic vacuoles on transmission electron microscopy. These features were not observed in the normal-looking endothelium of a keratoconic cornea.
Conclusion: In this report, confocal microscopic features of endothelial cell vacuolation are presented in donated corneas and confirmed by transmission electron microscopy. The confocal microscopic images can serve as a useful reference image for endothelial vacuolation.

Key words: Confocal, Cornea, Endothelium, Vacuole

- Bina J Ophthalmol 2009; 15 (3): 214-218. **Received:** 10 May 2009 **Accepted:** 25 June 2009

تظاهرات فراساختاری اندوتلیوم قرنیه اهدایی در میکروسکوپ کانفوکال

دکتر مژگان رضایی کنوی[۱]، دکتر محمدعلی جوادی[۲] و طاهره چمنی[۳]

هدف: این تحقیق به منظور تعیین تظاهرات فراساختاری و تشکیل واکوئل (vacuole) در اندوتلیوم قرنیه افراد دهنده صورت پذیرفت.
روش مطالعه: در قرنیه دهنده مشکوک به واکوئله شدن لایه اندوتلیوم، اسلیت‌لمپ بیومیکروسکوپی و بررسی آسیب‌شناسی توسط میکروسکوپ کانفوکال و میکروسکوپ الکترونی ترنسمیشن (Transmission) صورت گرفت. یافته‌های فراساختاری با نتایج بررسی مشابه بر روی اندوتلیوم به ظاهر طبیعی فرد مبتلا به قوز قرنیه مقایسه گردید.
یافته‌ها: میکروسکوپ کانفوکال موارد متعددی از ساختمان‌های مدور تا بیضوی تیره را در داخل اندوتلیوم قرنیه دهنده نشان داد. در برش نیمه نازک این قرنیه نیز، ساختمان‌های کیست‌مانندی با اندازه متغیر داخل سیتوپلاسم اندوتلیوم نزدیک غشای سیتوپلاسمی خلفی نمایان گردید. در برخی نواحی این ساختمان‌ها به یکدیگر پیوسته و از سلول اندوتلیال خارج شده بودند. در بررسی توسط میکروسکوپ الکترونی ترنسمیشن، مشخص گردید برجستگی غشای سیتوپلاسمی خلفی سلول‌های اندوتلیال، ناشی از حضور واکوئل‌های به نسبت بزرگ و شفاف (از نظر الکترونی) در داخل سیتوپلاسم سلول‌ها می‌باشد. این تظاهرات در اندوتلیوم به ظاهر طبیعی چشم مبتلا به قوز قرنیه مشاهده نگردید.
نتیجه‌گیری: در این مطالعه تظاهرات میکروسکوپ کانفوکال و فراساختاری و حفره‌دار شدن سلول اندوتلیوم در قرنیه

جهت تهیه فایل WORD این مقاله به سایت DaneshResan.com مراجعه نمایید و عنوان مقاله را جستجو کنید
بیش از ۲ میلیون مقاله فارسی در این سایت موجود میباشد

دهندگان مورد بررسی قرار گرفت. تصاویر میکروسکوپ کانفوکال را می‌توان به عنوان یک تصویر مرجع از نظر تشکیل واکوئل در اندوتلیوم به کارشناسان فنی بانک چشم معرفی نمود.

• مجله چشم‌پزشکی بینا ۱۳۸۹؛ دوره ۱۵، شماره ۳: ۲۱۸-۲۱۴.

• **پاسخ‌گو:** دکتر مژگان رضایی کنوی (e-mail: mrezaie47@yahoo.com)
۱- استادیار- چشم‌پزشک- دانشگاه علوم پزشکی شهید بهشتی
۲- استاد- چشم‌پزشک- دانشگاه علوم پزشکی شهید بهشتی
۳- کارشناس فنی- بانک چشم جمهوری اسلامی ایران
تهران- پاسداران- بوستان نهم- خیابان پایدارفرد (خیابان امیر ابراهیمی)- پلاک ۲۳- مرکز تحقیقات چشم

دریافت مقاله: ۲۰ اردیبهشت ۱۳۸۸
تایید مقاله: ۴ تیر ۱۳۸۸

مقدمه

سلامت سلول‌های اندوتلیوم قرنیه در حفظ اعمال فیزیولوژیک و در نتیجه شفاف ماندن قرنیه حایز اهمیت می‌باشد[۱]. تغییرات استحاله‌ای سریع پس از مرگ به تشکیل پیش‌رونده تعداد زیادی حفرات بزرگ در اندوتلیوم قرنیه نسبت داده شده است[۲].

در یک قرنیه‌ی اهدایی که در محلول اپتیزول (Optisol) در دمای پایین نگهداری می‌شود، ترکیبی از اثرات نگهداری در سرما[۳]، تغییرات پس از مرگ[۲] و در نهایت از دست رفتن عملکرد پمپ‌های سلول اندوتلیوم، ممکن است با تشکیل ساختمان‌های تاول مانند تیره در داخل سیتوپلاسم در ارتباط باشد. تشکیل واکوئل (vacuole) در اندوتلیوم یکی از شاخص‌های درجه‌بندی قرنیه اهدایی بوده و هر چه تشکیل حفره در سلول‌های اندوتلیال گسترده‌تر باشد کیفیت قرنیه پایین‌تر خواهد بود. ظاهر سلول اندوتلیال در میکروسکوپ کانفوکال قرنیه‌های اهدایی یکی از نکات مورد ابهام از نظر کارکنان فنی بانک چشم بوده و وجود یک تصویر مرجع مناسب در این زمینه همواره مورد نیاز بوده است. از سوی دیگر برخی نواحی تاریک که در سطح اندوتلیوم مشاهده می‌گردند ممکن است مطرح کننده وجود رنگدانه یا گلبول‌های قرمز آزاد شده قبل یا پس از جدا سازی دیسک قرنیه اهدایی و اسکلرا باشند.

در بررسی مقالات، در مورد تظاهرات میکروسکوپ الکترونی اسکنینگ و ترانسمیشن و تشکیل واکوئل در سلول‌های اندوتلیال قرنیه گربه، سگ و خرگوش که در M-K (McCarey-Kaufman) و فضای مرطوب نگه‌داری می‌شدند توضیحاتی ارایه گردیده است[۶-۴]، اما تا آن‌جا که اطلاع داریم مطالعه‌ای وجود ندارد که هم‌زمان تظاهرات میکروسکوپ کانفوکال و فراساختاری واکوئله شدن سلول‌های اندوتلیوم قرنیه انسانی (نگه‌داری‌شده در اپتیزول) را گزارش نموده باشد. بدین ترتیب این مطالعه به نحوی طراحی شد تا یافته‌های مذکور ارایه و با اندوتلیوم طبیعی مقایسه گردد.

روش پژوهش

دو قرنیه از یک دهنده مذکر جوان با علت فوت صدمات متعدد مورد مطالعه قرار گرفتند. زمان مرگ تا نگه‌داری قرنیه کم‌تر از ۳۱ ساعت بود و پس از آن قرنیه‌ها در محلول اپتیزول و در دمای ۴ درجه سانتی‌گراد نگه‌داری شده بودند. پس از گرم شدن قرنیه‌ها در دمای اتاق، معاینه با اسلیت‌لمپ انجام گرفت که طی آن نواحی تیره مدور تا بیضوی شکلی در سطح اندوتلیوم دیده شد که در برخی نواحی بازتاب قرمز تا قهوه‌ای رنگی مشکوک به رسوب رنگدانه و یا گلبول‌های قرمز وجود داشت. پس از بررسی با میکروسکوپ کانفوکال (Konan Eye Bank Keratoanalyser, Hyogo, Japan) قرنیه‌ها داخل گلوتارآلدیید ۲/۵ درصد ثبوت یافته و جهت بررسی توسط میکروسکوپ الکترونی ترانسمیشن آماده گردیدند. برش‌های نیمه نازک با تولوییدن‌بلو رنگ‌آمیزی شد و به وسیله میکروسکوپ نوری (Olympus BX41, Tokyo, Japan) و توسط یک افتالموپاتولوژیست (م.ر.ک) مورد بررسی قرار گرفت. هم‌چنین برش‌های فوق نازک با استات اورانیل ۱ درصد رنگ‌آمیزی شده و با میکروسکوپ الکترونی ترانسمشن (EM 900, Zeiss, Germany) بررسی گردیدند. مقاطع نیمه نازک و فوق نازک از لایه خلفی یک قرنیه مبتلا به قوز قرنیه که به علت تغییر عمل پیوند از لایه‌ای عمیق به پیوند نفوذی قرنیه به دست آمده بود به عنوان کنترل در نظر گرفته شدند.

یافته‌ها

در میکروسکوپ کانفوکال، ساختمان‌های فاقد انعکاس (nonreflective) مدور تا بیضوی شکل به طور پراکنده در داخل

جهت تهیه فایل WORD این مقاله به سایت DaneshResan.com مراجعه نمایید و عنوان مقاله را جستجو کنید
بیش از ۲ میلیون مقاله فارسی در این سایت موجود میباشد

اندوتلیوم مشاهده گردیدند (تصویر ۱). بررسی مقاطع نیمه نازک، ساختمان‌های کیست‌مانندی را با قطر متوسط ۸/۶±۵/۲ میکرون (محدوده ۱۷-۲) در داخل سیتوپلاسم و به طور عمده نزدیک به غشای سیتوپلاسمی خلفی سلول‌های اندوتلیوم آشکار نمود. در برخی نواحی، این ساختمان‌های کیست‌مانند به هم پیوسته و از سطح سلول اندوتلیوم جدا گردیده بودند (تصویر ۲). در میکروسکوپ الکترونی ترانسمیشن نیز در غشای خلفی اندوتلیوم به علت حضور واکوئل‌های داخل سیتوپلاسمی شفاف (electron-lucent) بیرون‌زدگی‌هایی مشاهده گردیدند (تصویر ۳). چنین یافته‌هایی در اندوتلیوم به ظاهر طبیعی فرد مبتلا به قوز قرنیه رویت نشد (تصویر ۴).

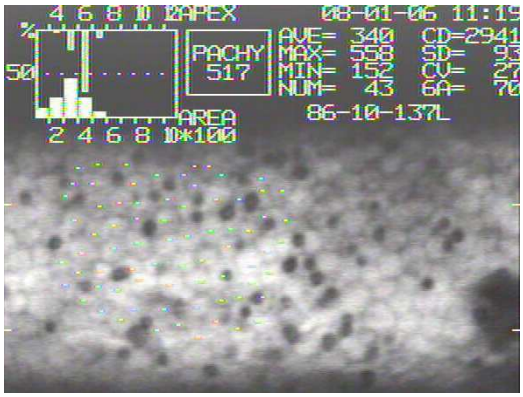

تصویر ۱- نواحی تیره مدور تا بیضوی‌شکل داخل و بین سلول‌های اندوتلیوم یک قرنیه دهنده در میکروسکوپ کانفوکال





تصویر ۲) ساختمان‌های حبابی شکل (الف و ب) داخل سیتوپلاسم اندوتلیوم نزدیک به غشای سیتوپلاسمی خلفی که در برخی موارد از سطح سلول اندوتلیوم جدا شده است (رنگ‌آمیزی تولوییدن بلو، بزرگ‌نمایی ۱۰۰۰ برابر).

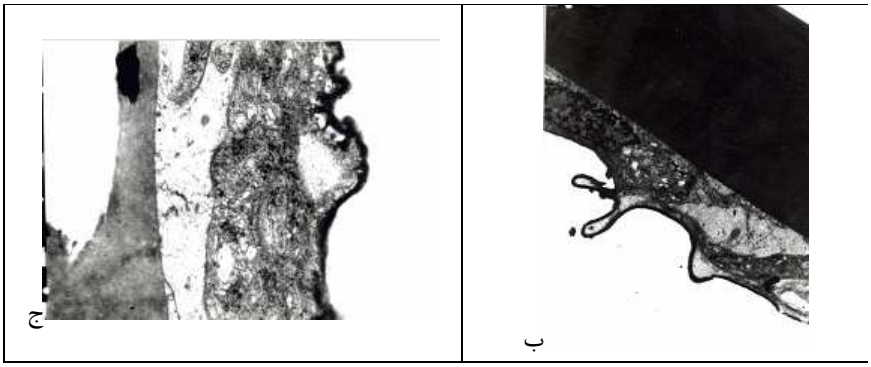

تصویر ۳) واکوئل‌های electron-lucent داخل سیتوپلاسمی بیرون زده از غشا سیتوپلاسمی خلفی سلول اندوتلیوم قرنیه دهنده در میکروسکوپ الکترونی ترانسمیشن [بزرگ‌نمایی ۳۰۰۰ برابر (الف)، بزرگ‌نمایی ۴۴۰۰ برابر (ب) و بزرگ‌نمایی ۱۲۰۰۰ برابر (ج)].

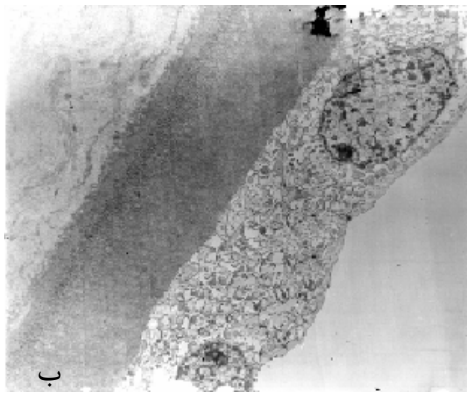

تصویر ۴) الف- عدم وجود ساختمان حباب‌مانند در سلول اندوتلیوم به ظاهر طبیعی در مقاطع نیمه نازک (رنگ‌آمیزی تلوییدن بلو، بزرگ‌نمایی ۱۰۰۰ برابر) و ب- در معاینه با میکروسکوپ الکترونی ترانسمیشن (بزرگ‌نمایی ۳۰۰۰ برابر)

بحث

پیوند قرنیه شایع‌ترین پیوند بافتی بوده و سلول‌های اندوتلیال با ماهیت غیرقابل تکثیر خود اهمیت به‌سزایی در حفظ شفافیت قرنیه اهدایی دارند[۷]. تشکیل حباب (واکوئل) در داخل سلول‌های اندوتلیوم پس از مرگ، بخشی از مرگ سلولی (آپوپتوز) محسوب می‌شود که با تغییرات استحاله‌ای مشخص سلولی و مولکولی همراه می‌باشد. چروکیدگی سلول، متراکم شدن کروماتین، متلاشی شدن و تشکیل اجزای مرده سلولی از جمله تظاهرات دیگر مرگ سلولی محسوب می‌گردند[۸و۹].

در مطالعه ما بر اساس تظاهرات فراساختاری و میکروسکوپ نوری، مشخص گردید که نواحی مدور تا بیضوی شکل تیره در داخل و بین سلول‌های اندوتلیال در میکروسکوپ اسپکولار، در واقع همان واکوئل‌ها می‌باشند. چنین یافته‌ای در بررسی سلول‌های اندوتلیوم به ظاهر طبیعی توسط میکروسکوپ الکترونی ترانسمیشن مشاهده نگردید. قرنیه‌های اهدایی در بانک چشم جمهوری اسلامی ایران در محیط نگه‌دارنده اپتیزول در محیط سرد نگه‌داری می‌شوند. بروز ساختمان‌های تاولی شکل تیره در سیتوپلاسم سلول‌های اندوتلیوم ممکن است تا حدی در ارتباط با اثرات قابل برگشت سرما ایجاد شده باشد[۳] اما باقی‌ماندن این نواحی پس از گرم شدن قرنیه، تشکیل غیرقابل برگشت واکوئل پس از مرگ را مطرح می‌نماید[۲]. تا آن‌جا که اطلاع داریم این مطالعه تنها گزارش موجود در زمینه تظاهرات فراساختاری سلول‌های اندوتلیوم در یک قرنیه اهدایی نگهداری شده در محلول اپتیزول می‌باشد.

در معاینه قرنیه اهدایی با اسلیت‌لمپ، نواحی تیره اندوتلیوم بازتابش قرمز تا قهوه‌ای رنگی مشکوک به رسوب رنگدانه یا گلبول‌های قرمز داشتند. با در نظر گرفتن نتایج میکروسکوپ نوری و الکترونی ترانسمیشن چنین بازتابی ممکن است ناشی از انعکاس رنگ قرمز معرف فنل قرمز موجود در محلول اپتیزول باشد.

به طور خلاصه در این مطالعه با استفاده از یافته‌های میکروسکوپ نوری و الکترونی مشخص گردید که نواحی تیره در اندوتلیوم قرنیه دهنده که در محلول اپتیزول نگه‌داری می‌شود در واقع همان واکوئل‌ها می‌باشند. از تصویر میکروسکوپ اسپکولار در این مطالعه می‌توان به عنوان تصویر مرجع برای تشکیل واکوئل در اندوتلیوم قرنیه جهت آموزش کارشناسان فنی بانک چشم استفاده نمود.

منابع

1. Watsky MA, Olsen TW, Edelhauser HF. Cornea and sclera. In: Tasman W. Foundations of Duane's clinical ophthalmology 2004; Volume 2, Lippincott Williams & Wilkins, on CD Rom.
2. Speakman J. Endothelial cell vacuolation in the cornea. *Br J Ophthalmol* 1959;43:139-146.
3. McCarey BE. In vitro specular microscope perfusion of M-K and moist chamber-stored human corneas. *Invest Ophthalmol Visual Sci* 1977: 743-751.
4. McCarey BE, Sakimoto B, Bigar f. Ultrastructure of M-K and refrigerated moist chamber stored corneas. *Invest Ophthalmol* 1974;13:859-863.
5. Binder PS, Wickham MG. MK medium and postmortem cytologic damage. *Invest Ophthalmol Vis Sci* 1978;17:159-170.
6. Meyer RF, McCarey BE, Valenti J, Gravenstein N, Kaufman HE. Scanning electron microscopy of postoperative M-K and moist chamber-stored corneas.

Invest Ophthalmol 1976;15:260-266.
7. The Collaborative Corneal Transplantation Studies Research Group. Effectiveness of histocompatibility matching in high-risk corneal transplantation: The Collaborative Corneal Transplantation Studies (CCTS). *Arch Ophthalmol* 1992;110:1392-1403.
8. Arends MJ, Wyllie AH. Apoptosis: mechanisms and roles in pathology. *Int Rev Exp Pathol* 1991;32:223-549.
9. Wyllie AH, Kerr JF, Currie AR. Cell death: the significance of apoptosis. *Int Rev Cytol* 1980;68:251-306.