

Ptosis Surgery in Patients with Weak Levator Function Using Orbicularis Oculi and Frontalis Muscles

Bagheri A, MD*; Ahadi H, MD; Babsharif B, MD

Ophthalmic Research Center, Shahid Beheshti University of Medical Sciences, Tehran, Iran

*Corresponding author: abbasbagheri@yahoo.com

Purpose: To evaluate the outcomes of ptosis surgery in patients with weak levator function using orbicularis oculi and frontalis muscles.

Methods: This prospective interventional case series study was conducted over 3 years on patients with ptosis and weak levator function (less than 4mm). In all cases, orbicularis oculi and frontalis muscles were used directly to correct the ptosis. Success was defined as upper lid margin to central corneal reflex distance (MRD₁) equal or higher than 3 mm in bilateral cases and less than 1 mm difference between the two eyes in unilateral types.

Results: The study included 26 eyes of 22 patients with mean age of 15.4±9.4 years; 12 patients (54.5%) had a history of previous unsuccessful ptosis surgery. Mean follow up was 13.5±8.4 months. The most common cause of ptosis was congenital which was present in 15 patients (68.2%). The operation was successful in 19 patients (86.4%). Age and history of previous surgery was not correlated with success rate but the amount of levator function was directly correlated with success (P=0.02).

Conclusion: Direct use of orbicularis and frontalis muscles to correct ptosis in patients with weak levator function can be a good substitute for other methods of surgery.

Keywords: Blepharoptosis, Frontalis Muscle, Levator Function, Orbicularis Oculi

• Bina J Ophthalmol 2010; 15 (4): 245-251.

Received: 5 September 2009

Accepted: 5 January 2010

اصلاح افتادگی پلک همراه با عملکرد ضعیف عضله بالابرنده با استفاده از عضلات اربیکولاریس و فرونتالیس

دکتر عباس باقری^۱، دکتر هاشم احدی^۲ و دکتر بابک بابشریف^۳

هدف: ارزیابی نتیجه جراحی اصلاح افتادگی پلک همراه با عملکرد ضعیف عضله بالابرنده با استفاده از عضلات اربیکولاریس (orbicularis) و فرونتالیس (frontalis).

روش پژوهش: این مطالعه به روش مجموعه موارد مداخله‌ای آینده‌نگر طی ۳ سال بر روی بیماران مبتلا به افتادگی پلک با عملکرد ضعیف (کم‌تر از ۴ میلی‌متر) عضله بالابرنده پلک انجام شد. در تمامی بیماران از عضلات اربیکولاریس و فرونتالیس جهت بالا کشیدن پلک استفاده شد. فاصله ۳ میلی‌متر یا بیش‌تر حاشیه پلک فوقانی تا مردمک (MRD₁) در نوع دوطرفه و اختلاف کم‌تر از یک میلی‌متر بین دو چشم در نوع یک‌طرفه به عنوان موفقیت عمل در نظر گرفته شد.

یافته‌ها: مطالعه بر روی ۲۶ چشم از ۲۲ بیمار با میانگین سن ۱۵/۴±۹/۴ سال انجام گردید و بیماران به طور متوسط ۱۳/۵±۸/۴ ماه پی‌گیری شدند. دوازده بیمار (۵۴/۵ درصد) سابقه جراحی ناموفق افتادگی پلک داشتند. شایع‌ترین علت افتادگی پلک نوع مادرزادی ساده بود که در ۱۵ بیمار (۶۸/۲ درصد) مشاهده گردید. نتیجه جراحی در ۱۹ بیمار (۸۶/۴ درصد) رضایت‌بخش بود. بین سن و سابقه جراحی قبلی با موفقیت عمل رابطه معنی‌داری یافت نشد اما میزان عملکرد عضله بالابرنده پلک با موفقیت جراحی رابطه مستقیم داشت (P=۰/۰۲).

نتیجه‌گیری: اتصال مستقیم پلک به عضلات اربیکولاریس و فرونتالایس می‌تواند به عنوان جان‌نشین مناسب روش‌های قبلی جراحی افتادگی پلک با عملکرد ضعیف عضله بالابرنده در نظر گرفته شود.

• مجله چشم‌پزشکی بینا ۱۳۸۹؛ دوره ۱۵، شماره ۴: ۲۴۵-۲۵۱

• پاسخ‌گو: دکتر عباس باقری (e-mail: abbasbagheri@yahoo.com)

۱- دانشیار- چشم‌پزشک- مرکز تحقیقات چشم- دانشگاه علوم پزشکی شهید بهشتی

۲- چشم‌پزشک- تهران

۳- فلوشیپ اکولوپلاستی و استرابیسم- دانشگاه علوم پزشکی شهید بهشتی

تهران- پاسداران- بوستان نهم- خیابان پادارفرد (خیابان امیر ابراهیمی)- پلاک ۲۳- مرکز تحقیقات چشم

دریافت مقاله: ۱۴ شهریور ۱۳۸۸

تایید مقاله: ۱۵ دی ۱۳۸۸

روش پژوهش

مطالعه به روش مجموعه موارد مداخله‌ای (interventional case series) طی ۳ سال (۱۳۸۷-۱۳۸۵) در کلینیک اکولوپلاستیک بیمارستان لبافی‌نژاد صورت پذیرفت. روش مطالعه توسط کمیته اخلاق مرکز تحقیقات چشم مورد تایید قرار گرفت. مواردی از افتادگی پلک مادرزادی و نیز موارد اکتسابی که با وجود اقدامات درمانی معمول و گذشت بیش از یک سال، بهبود نیافته و با عملکرد عضله لواتور کم‌تر از ۴ میلی‌متر همراه بودند، وارد مطالعه شدند. کلیه بیمارانی که عملکرد عضله لواتور آن‌ها بیش از ۴ میلی‌متر بود و انواع اکتسابی بیماری همراه با علایمی از بهبود افتادگی پلک، از مطالعه حذف شدند. لازم به ذکر است سابقه قبلی عمل جراحی اصلاح افتادگی پلک به عنوان معیار حذف بیمار از مطالعه محسوب نمی‌گردید.

قبل از عمل معاینه چشم شامل اندازه‌گیری شکاف پلکی، فاصله حاشیه پلک فوقانی تا مردمک (MRD_1)، فاصله حاشیه پلک تحتانی تا مردمک (MRD_2)، عملکرد عضله لواتور، پدیده بلز (Bell's Phenomenon)، وجود یا عدم Jaw Winking، بررسی حرکات عضلات خارج چشم، وضعیت مردمک‌ها، بررسی سگمان قدامی چشم توسط اسلیت‌لمپ و فوندوسکوپ با استفاده از افتالموسکوپ غیرمستقیم جهت معاینه سگمان خلفی صورت پذیرفت. اندازه‌گیری شکاف پلکی و MRD_1 یک و سه ماه بعد از عمل و در آخرین مراجعه بیمار به طور مجدد بررسی و ثبت گردید. از تمام بیماران در نگاه به سمت روبه‌رو و پایین، قبل از جراحی و در معاینات بعد از جراحی تصویر دیجیتال تهیه شد.

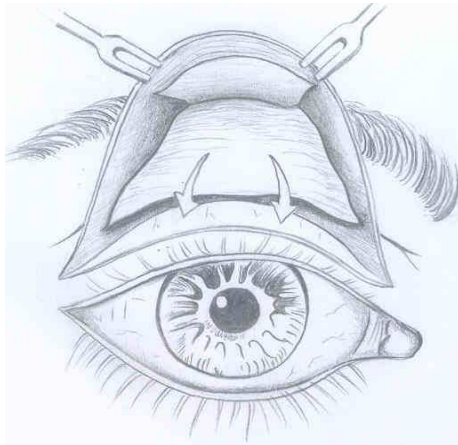
در ارزیابی نتیجه عمل، در شرایط تقارن ابروها، در موارد یک‌طرفه، اختلاف MRD_1 کم‌تر از یک میلی‌متر با طرف مقابل و در موارد دوطرفه، مقدار MRD_1 بیش‌تر یا مساوی ۳ میلی‌متر و یا فاصله لبه پلک تا لیمبوس فوقانی بیش‌تر از ۲ میلی‌متر به عنوان

مقدمه

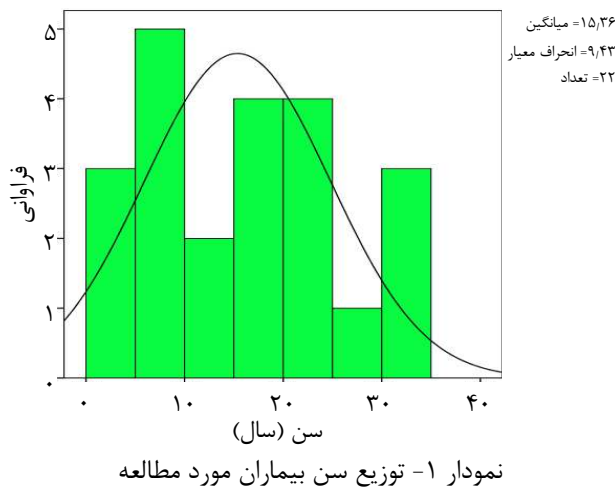
بلغاروپتوز (Blepharoptosis) به افتادگی پلک فوقانی و قرار گرفتن حاشیه آن در موقعیتی پایین‌تر از حالت طبیعی اطلاق می‌شود^۱. افتادگی پلک ضمن آن که از نظر زیبایی برای بیمار نامطلوب است، با توجه به محدود کردن میدان بینایی و نیز ایجاد آستیگماتیسم و آنیزومتروپی در اثر فشار پلک بر قرنیه، ممکن است موجب تنبلی چشم نیز گردد^۲. به طور معمول افتادگی پلک براساس سن شروع آن به دو گروه ارثی و اکتسابی و براساس میزان عملکرد عضله اصلی بالابرنده پلک (لواتور)، به سه گروه با عملکرد خوب، متوسط و ضعیف تقسیم می‌شود. جراحی در گروه عملکرد خوب و متوسط موفق‌تر است زیرا تقویت عضله لواتور به سهولت امکان‌پذیر می‌باشد. در مواردی که عملکرد عضله ضعیف است جراحی با موفقیت کم‌تری همراه می‌باشد زیرا در اغلب موارد عضله لواتور به حدی کم‌کار است که تقویت آن نمی‌تواند اختلال پلک را به اندازه دلخواه اصلاح نماید. در این گروه از نیروی عضله فرونتالایس با واسطه بافت اتوزن (مانند فاشیا) یا ماده خارجی (مرسلین، سیلیکون یا سوپرامید) استفاده و در واقع پلک به پیشانی آویخته (sling) می‌شود. مشکل عمده این روش، نیاز به جراحی ثانویه جهت برداشت جسم خارجی می‌باشد، زیرا این مواد همواره در معرض خطر ایجاد عفونت، جابه‌جایی و بسیاری عوارض دیگر از جمله بریده‌شدن بافت (cheese wiring) قرار دارند. از اشکالات دیگر روش اسلینگ، فاصله گرفتن پلک از چشم به ویژه در چشم‌های گود می‌باشد، زیرا جهت کشش بخیه‌ها به سمت ابرو است. جهت اجتناب از مشکلات فوق روش جدید اتصال پلک به عضله اربیکولاریس و فرونتالایس پیشنهاد گردیده است^{۱،۲}. در مطالعه حاضر استفاده از روش اسلینگ مستقیم عضلات اربیکولاریس و فرونتالایس در بیماران مبتلا به افتادگی پلک با عملکرد ضعیف عضله بررسی می‌گردد.

(۳ تا ۳۱) بودند (نمودار ۱).

نتیجه مطلوب در نظر گرفته شد^{۳۴}.



تصویر ۱- نمای شماتیک عمل جراحی اسلینگ پلک فوقانی، عضله پره‌تارسال و پره‌سپتال اربیکولاریس دست نخورده باقی می‌مانند.
طراحی: دکتر رامین صاحب‌قلم



بیماران به طور متوسط $13/5 \pm 8/4$ ماه (۲۸-۳) پی‌گیری شدند. از ۲۲ بیمار مورد جراحی ۱۰ نفر (۴۵/۵ درصد) سابقه قبلی عمل افتادگی پلک را ذکر نمی‌کردند و در ۱۲ بیمار (۵۴/۵ درصد) دیگر، ۷ مورد (۳۱/۸ درصد) عمل اسلینگ فرونتالیس و ۵ مورد (۲۲/۷ درصد) عمل رزکشن لواتور انجام شده بود.

شایع‌ترین علت افتادگی پلک، نوع مادرزادی ساده بود که در ۱۵ بیمار (۶۸/۲ درصد) مشاهده شد. سایر علل مانند نوع مادرزادی با عصبدهی غلط (Jaw Winking)، فلج بالابرنده‌ها

جهت دستیابی به اهداف فوق در زمان جراحی، در انواع دوطرفه لبه پلک فوقانی را باید یک میلی‌متر پایین‌تر از لیمبوس قرار می‌دادیم و در انواع یک‌طرفه لبه پلک فوقانی در طرف مبتلا می‌بایست یک میلی‌متر بالاتر از طرف مقابل قرار می‌گرفت^{۳۴}. البته به علت آن که تاثیر این اقدام با گذشت زمان کم می‌شود^۵ سعی کردیم لبه پلک فوقانی را در انواع یک‌طرفه و دوطرفه بر روی لیمبوس قرار دهیم.

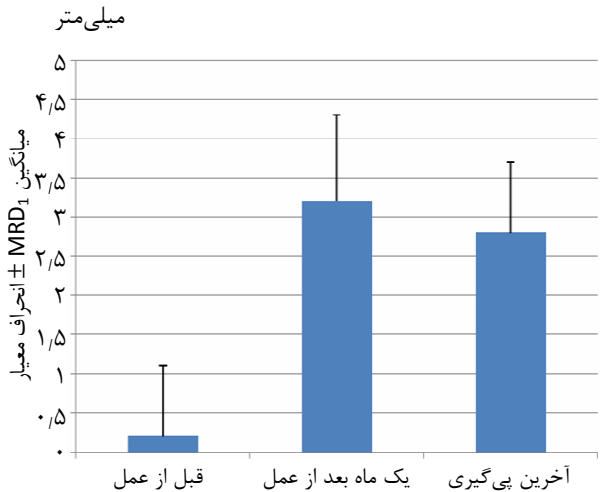
روش جراحی

عمل جراحی در تمامی کودکان تحت بی‌هوشی عمومی و در کلیه بالغین تحت بی‌حسی موضعی صورت پذیرفت. پس از ایجاد برش در چین پلک فوقانی و جدا کردن پوست، فلپی از عضله اربیکولاریس در بخش چشمی (orbital part) با دو برش عمودی در دو طرف مرکز آن به صورت عمودی به سمت بالا تا مجاورت لبه فوقانی حذقه و در صورت نیاز تا روی پیشانی جدا شد. فلپ ایجاد شده بر روی قسمت فوقانی تارس در ۲ میلی‌متری حاشیه فوقانی آن به وسیله بخیه‌های غیرقابل جذب پرولن ۰-۶ متصل گردید. ابتدا از بخیه‌های موقت استفاده شد اما با چندبار تغییر محل آن‌ها به همراه فلپ اربیکولاریس، موقعیت نهایی پلک تنظیم شد به نحوی که در بی‌هوشی عمومی حاشیه پلک فوقانی در مجاورت لیمبوس فوقانی و در بی‌حسی موضعی حاشیه پلک فوقانی در موقعیت یک میلی‌متر بالاتر از چشم مقابل قرار گرفت. پس از تنظیم موقعیت پلک، بخیه‌ها دائمی گردید و نوار اضافی پوست برداشته شد. نکته مهم آن که عضله اربیکولاریس پره‌تارسال (pretarsal) و پره‌سپتال (preseptal) حفظ شد و پوست با ایجاد هم‌زمان چین (crease) توسط نخ پرولن ۰-۶ ترمیم گردید. در انتها جهت جلوگیری از خشکی قرنیه، به وسیله ایجاد بخیه frost در پلک تحتانی، چشم بسته شد (تصویر ۱). لازم به ذکر است در کلیه موارد Jaw Winking قبل از جراحی بر روی عضله اربیکولاریس، عضله لواتور قطع گردید.

یافته‌ها

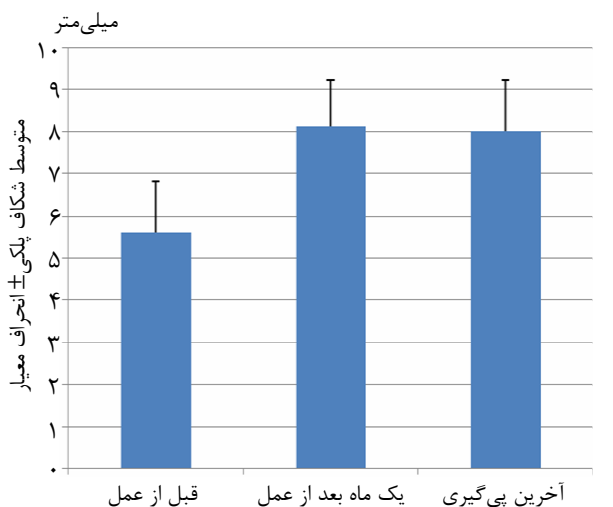
تعداد ۲۶ چشم از ۲۲ بیمار وارد مطالعه شدند که در ۴ نفر (۱۸/۲ درصد) افتادگی پلک به صورت دوطرفه بود. در موارد یک‌طرفه در ۱۱ مورد، چشم راست (۴۲/۳ درصد) و در ۱۵ مورد، چشم چپ (۵۷/۷ درصد) درگیر بود. بیماران شامل ۹ مرد (۴۰/۹ درصد) و ۱۳ زن (۵۹/۱ درصد) با میانگین سن $15/4 \pm 9/4$ سال

+۱ تا +۵) و در آخرین معاینه به $۲/۸ \pm ۰/۹$ میلی‌متر (محدود +۱ تا +۴) رسید (با استفاده از آزمون t زوجی تغییرات قبل و بعد از عمل در هر دو زمان معنی‌دار گردید $(P=۰/۰۰۱)$ (نمودار ۳).



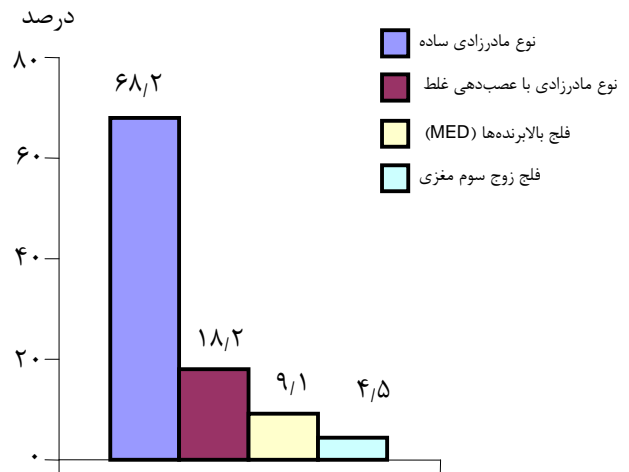
نمودار ۳- تغییرات فاصله حاشیه پلک فوقانی تا مردمک (MRD_1) پس از عمل اسلینگ پلک فوقانی

متوسط شکاف پلکی (palpebral fissure) قبل از عمل $۵/۶ \pm ۱/۲$ میلی‌متر (۷-۳) بود که یک ماه پس از عمل به $۸/۱ \pm ۱/۱$ میلی‌متر (۱۰-۴) و در آخرین معاینه به $۸ \pm ۱/۲$ میلی‌متر (۱۰-۴) رسید (با انجام آزمون t زوجی تغییرات قبل و بعد از عمل در هر دو زمان معنی‌دار بود $(P=۰/۰۰۱)$ (نمودار ۴).



نمودار ۴- تغییرات شکاف پلکی بعد از عمل اسلینگ پلک فوقانی

(MED: monocular elevation deficiency) و فلج قدیمی عصب سوم در مراتب بعدی اهمیت قرار داشتند (نمودار ۲).



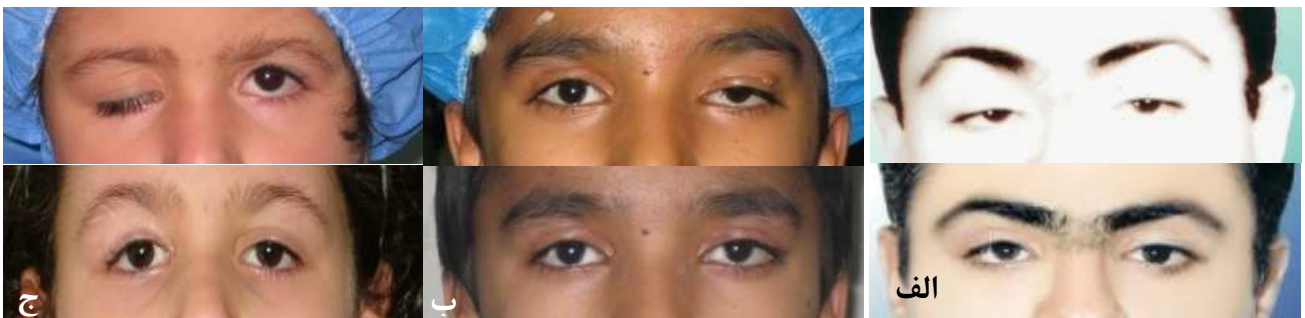نمودار ۲- فراوانی علل زمینه‌ای افتادگی مادرزادی پلک در بیماران مورد مطالعه

در حین عمل هیچ عارضه‌ای مشاهده نشد. از نظر عوارض پس از عمل، یک بیمار به علت بیش‌اصلاحی (over correction) یک هفته بعد از جراحی تحت عمل اصلاح مجدد قرار گرفت و یک بیمار نیز دچار انتروپسیون (entropion) شد که این عارضه با جراحی اصلاحی برطرف گردید. در معاینات انجام شده در آخرین پی‌گیری، نتیجه عمل طبق معیارهایی که در بخش روش اجرا ذکر گردیده است در ۲۲ چشم از ۱۹ بیمار (۸۶/۴ درصد از بیماران) رضایت‌بخش بود. در ۴ چشم از ۳ بیمار (۱۳/۶ درصد از بیماران)، میزان اصلاح کم‌تر از حد مورد انتظار (under correction) بود که در دو بیمار یا ۳ چشم با عمل مجدد اصلاح گردید، در مورد سوم درگیری یک‌طرفه وجود داشت و به علت آن که تنها یک میلی‌متر از معیارهای مزبور کم‌تر اصلاح گردیده بود، بیمار حاضر به جراحی مجدد نشد و تنها تحت پی‌گیری قرار گرفت. از میان سه بیمار مبتلا به کم‌اصلاحی، دو نفر سابقه قبلی عمل جراحی نداشتند و علت بیماری آنان، افتادگی مادرزادی ساده پلک بود و مورد دیگر مبتلا به فلج طولانی‌مدت عصب سوم مغزی بود و سابقه جراحی ناموفق نیز داشت (تصویر ۲).

قبل از عمل، متوسط عملکرد عضله لواتور $۲/۹ \pm ۰/۸$ میلی‌متر (۲-۴) و متوسط MRD_1 $۰/۲ \pm ۰/۹$ (۲- الی +۲) میلی‌متر بود. مقادیر متوسط MRD_1 یک ماه پس از عمل به $۳/۲ \pm ۱/۱$ (محدوده

درصد) سابقه عمل جراحی نداشتند. با انجام آزمون دقیق فیشر ارتباط معنی داری بین موفقیت عمل و سابقه جراحی قبلی یافت نشد ($P=0/9$). متوسط عملکرد عضله لواتور در گروه موفق $3/1 \pm 0/8$ میلی متر و در گروه ناموفق 2 ± 0 میلی متر بود که عملکرد عضله به صورت معنی داری در گروه موفق بیش تر بود (آزمون من ویتنی، $P=0/02$).

نقش عوامل گوناگون بر موفقیت جراحی مورد کنکاش قرار گرفت. متوسط سن در گروه موفق $15/4 \pm 9/9$ سال و در گروه ناموفق 15 ± 7 سال بود که این اختلاف معنی دار نگردید (آزمون من ویتنی، $P=0/9$). از نظر رابطه موفقیت و سابقه جراحی اصلاح افتادگی پلک، در ۱۹ بیمار با عمل موفق، ۸ نفر (۴۲/۱ درصد) پیش از این جراحی نشده بودند و ۱۱ نفر (۵۷/۹ درصد) سابقه جراحی قبلی داشتند؛ از میان ۳ بیمار با عمل ناموفق، ۲ نفر (۶۶/۷



تصویر ۲- تعدادی از بیماران قبل (بالا) و بعد از عمل (پایین). الف- نوع دوطرفه بدون سابقه جراحی، ب- نوع یک طرفه پس از شکست عمل اسلینگ و ج- نوع یک طرفه بدون سابقه جراحی

زمینه می باشد. در یک گزارش موارد در سال ۲۰۰۶ این روش توسط Borman و همکاران^۸ بر روی ۷ چشم انجام و بیماران به طور متوسط به مدت ۳۴ ماه پی گیری شدند و در همه موارد نتایج موفقیت آمیز بود. در مطالعه Tsai و همکاران^۹ در سال ۲۰۰۰ بر روی ۶ بیمار با سابقه جراحی ناموفق اسلینگ فرونتالیس، عمل جراحی فلپ عضله اربیکولاریس انجام شد. طی پی گیری ۱۳ ماهه، ۲ بیمار به علت اصلاح ناکافی افتادگی پلک، تحت جراحی مجدد قرار گرفتند و در نهایت نتایج در همه بیماران موفقیت آمیز گزارش شد. در مطالعه Goldey و همکاران^{۱۰} در سال ۲۰۰۰، هشت بیمار که دچار افتادگی پلک با عملکرد ضعیف عضله لواتور بودند تحت جراحی فلپ عضله فرونتالیس قرار گرفتند و ۱۸ تا ۴۲ ماه پی گیری شدند، نتایج در همه بیماران موفقیت آمیز بود. در مطالعه Medel و همکاران^{۱۱} در سال ۲۰۰۶ بر روی ۵ بیمار با افتادگی پلک یک طرفه و ضعف شدید عملکرد لواتور، جراحی فلپ عضله اربیکولاریس انجام شد. نتایج در تمامی بیماران از لحاظ زیبایی و تصحیح افتادگی پلک موفقیت آمیز بود و تنها یک مورد عارضه لگافتالموس (lagophthalmos) ایجاد شد. در بررسی دیگری که در سال ۲۰۰۸ در کشور چین انجام شد، ۲۲ بیمار با افتادگی پلک و عملکرد ضعیف عضله لواتور تحت جراحی فلپ عضله فرونتالیس

بحث

درمان افتادگی پلک به شدت بیماری و عملکرد عضله لواتور بستگی دارد. به طور معمول در مواردی که افتادگی پلک شدید بوده و عضله لواتور بدون عملکرد مناسب باشد، عمل جراحی اسلینگ انجام می شود و پلک به وسیله مواد مختلفی به عضله فرونتالیس متصل می گردد. با این وجود، این روش معایب متعددی از قبیل بازماندن چشم، افتادگی پلک در نگاه به بالا، واکنش به مواد خارجی، نیاز به جراحی جداگانه جهت تهیه فاشیای اتولوگ و درصد عود بالا دارد.^{۱۲}

روش جدیدی که می تواند به عنوان جایگزین اسلینگ عضله فرونتالیس معرفی گردد، استفاده از فلپ عضله اربیکولاریس و فرونتالیس می باشد. این دو عضله اتصالات محکمی به یکدیگر دارند و با آن که جهت فیبرهای آن ها عمود بر هم و عملکرد آن ها به طور طبیعی در خلاف جهت یکدیگر است، در صورتی که فیبرهای عضله اربیکولاریس از دو طرف قطع شود می تواند در امتداد عضله فرونتالیس به عنوان رتراکتور به خدمت گرفته شود.^{۶،۷}

در مطالعه ما، در ۸۶/۴ درصد بیماران نتیجه عمل مطلوب و رضایت بخش ارزیابی شد که مشابه نتایج مطالعات گذشته در این

مطالعه ما قابل توجه نبودند و تنها یک مورد آنتروپیون و یک مورد نیز تصحیح بیش از حد اتفاق افتاد.

عارضه لگ‌افتالموس در بیماران ما کم‌تر مشاهده شد که علت آن به نظر نویسندگان حفظ قسمت‌های پره‌تارسال و پره‌سپتال عضله اربیکولاریس می‌باشد. این بخش‌ها با کمک به بسته شدن چشم، مانع این عارضه می‌گردند. البته سایر منابع نیز معتقدند ظرف مدت ۳ ماه به تدریج از شدت لگ‌افتالموس کاسته می‌شود^{۲۶، ۲۷، ۲۸}.

برخی نویسندگان بر این عقیده‌اند که این روش می‌تواند به طور هم‌زمان برای اصلاح افتادگی پلک و حالت آسیایی پلک به کار رود^{۲۷}. در ایران برخی نژادها از جمله ترکمن‌ها ممکن است از این اقدام بهره‌مند گردند.

بزرگ‌ترین محدودیت این روش جراحی که از زمان معرفی آن در سال ۱۹۸۲ تاکنون مورد توجه قرار گرفته است^{۲۸، ۲۹}، اتصال محکم عضلات اربیکولاریس و فرونتالیس به پوست و جداسازی مشکل آن‌ها می‌باشد. در حالت معمول این دو عضله به بافت‌های زیرین خود چسبندگی کمی داشته و به سهولت جدا می‌شوند. تزیق محلول حاوی آدرنالین و مهارت جراح می‌تواند به جداسازی بافت از پوست منجر شود و این بزرگ‌ترین مانع را برطرف نماید.

نتیجه‌گیری

روش جراحی فلپ عضله اربیکولاریس و فرونتالیس که در مطالعه ما مورد بررسی قرار گرفت، می‌تواند روش قابل اطمینانی باشد که موجب اثرات مطلوب و رضایت‌بخش در انواع متنوعی از افتادگی پلک با عملکرد ضعیف عضله لواتور از قبیل افتادگی پلک مادرزادی، فلج عصب ۳ و سندرم Jaw Winking می‌گردد. هم‌چنین بیمارانی که افتادگی پلک آن‌ها به جراحی‌های قبلی از قبیل اسلینگ فرونتالیس پاسخ نداده‌اند می‌توانند از این جراحی بهره‌مند شوند. این روش مزایای قابل توجهی نسبت به سایر روش‌ها دارد، از آن جمله می‌توان به حفظ شکل طبیعی پلک، استفاده از یک برش در چین پلکی و محدود نمودن بافت جوشگاهی، اشاره نمود، ضمن آن که از عوارض استفاده از جسم خارجی نیز اجتناب می‌شود. البته روش جراحی به نسبت پیچیده بوده و جراح نیاز به تبحر بیش‌تری دارد.

قرار گرفتند که در ۱۷ بیمار طی دوره پی‌گیری ۶ تا ۲۰ ماهه، نتایج موفقیت‌آمیز بود و تنها در ۲ مورد، این عمل با شکست مواجه شد^{۱۲}.

در مطالعه ما ارتباط معنی‌داری بین سن بیماران و سابقه جراحی قبلی با نتیجه جراحی مشاهده نشد، بنابراین به احتمال زیاد این روش می‌تواند به صورت اولیه یا پس از به کارگیری ناموفق روش‌های جراحی دیگر و در طیف گسترده سن بیماران، انتخاب مناسبی باشد. البته Zhang و همکاران^{۱۳} معتقدند به منظور تکامل کافی عضله فرونتالیس جهت انجام این عمل، سن بیمار می‌بایست بیش از ۵ سال باشد. در مطالعات متعدد این روش جراحی در عود افتادگی پس از اسلینگ یا رزکشن لواتور و نیز به صورت اولیه به کار رفته است^{۲۱-۲۴}.

با وجود آن که در همه بیماران ما کارکرد عضله لواتور کم‌تر از ۴ میلی‌متر بود و از جراحی مشابه استفاده شد، نتیجه عمل جراحی در بیمارانی که به نسبت کارکرد لواتور قوی‌تری داشتند، بهتر بود. این اثر در سایر مطالعات مشابه نیز گزارش شده اما تاکنون در عمل اسلینگ معمول (conventional) مشاهده نشده است.

علل افتادگی پلک در مطالعه ما، متنوع بود و با توجه به نتایج مطلوب در همه موارد، می‌توان این روش را در انواع مختلف افتادگی پلک با عملکرد ضعیف عضله لواتور پیشنهاد نمود. این روش در افتادگی پلک مادرزادی و اکتسابی و نیز در سایر موارد مانند فلج عصب سوم و نیز انواع متعاقب ضربه استفاده شده است^{۲۳، ۲۵، ۲۶}.

نکته قابل توجه در این مطالعه، کاهش قابل توجه حرکات سین‌کینتیک (Synkinetic) پلکی در بیماران مبتلا به Jaw Winking بود که دلیل آن حذف عضلات رتراکتور در اصلاح افتادگی پلک و به کارگیری عضلات پروتراکتور می‌باشد. Singh^{۲۴} بدون قطع عضله لواتور کاهش حرکات فوق را با روش تا زدن (Plication) عضله اربیکولاریس مشاهده نمود.

عوارض ایجاد شده در این روش مانند کم‌اصلاحی، اکتروپیون، هماتوم شدید به دلیل blind dissection، بی‌حسی پیشانی و صدمه به شاخه عصب هفتم و از دست دادن چین پلکی و گودافتادگی چشم، عدم تقارن و اشکالات شکل (contour) پلک^{۲۶، ۲۵، ۱۱، ۴۶} در

منابع

1. Ellis FD. Correction of blepharoptosis in children. In: Tasman W, Jaeger EA (eds). *Duane's clinical Ophthalmology*. Philadelphia: Lippincott Williams & Wilkins; 1998:1-19.
2. Landa M, Bedrossian EH, Blepharoptosis. In: Della Rocca RC, Bedrossian EH, Arthurs BP (eds). *Ophthalmic Plastic Surgery*. New York: McGraw-Hill; 2002:77-89.
3. Souther SG, Corboy JM, Thompson JB. The fasanell-servat operation for ptosis of the upper eyelid. *Plast Reconstr Surg* 1974;53:123.
4. Jordan DR, Anderson RL. The aponeurotic approach to congenital ptosis. *Ophthalmic Surg* 1990;21:237.
5. Baik BS, Lee JH, Cho BC. Severe blepharoptosis: correction by orbicularis oculi muscle and orbital septum resection and advancement. *Ann Plast Surg* 1998;40:114-22.
6. Hwang K, Kim DJ, Hwang SH. Insertion of frontalis muscle relating to blepharoptosis repair. *J Craniofacial Surg* 2005;16:965-967.
7. Kniz DM. An anatomically based study of the mechanism of eyebrow ptosis. *Plast Reconstr Surg* 1996;97:1321.
8. Borman H, Maral T. Technique for blepharoptosis correction using double-breasted orbicularis oculi muscle flaps. *Ann Plast Surg* 2006;57:381-384.
9. Tsai CC, Lin TM, Lai CS, Lin SD. Use of orbicularis oculi muscle flap for undercorrected blepharoptosis with previous frontalis suspension. *Br J Plast Surg* 2000;53:473-476.
10. Goldey SH, Baylis HI, Goldberg RA, Shorr N. Frontalis muscle flap advancement for correction of blepharoptosis. *Ophthal Plast Reconstr Surg* 2000;16:83-93.
11. Medel R, Alonso T, Giralt J, Torres J, González-Candial M, García-Arumí J. Frontalis muscle flap advancement with a pulley in the levator aponeurosis in patients with complete ptosis and deep-set eyes. *Ophthal Plast Reconstr Surg* 2006;22:441-444.
12. Pan Y, Zhang H, Yang L, Song B, Xiao B, Yi C, Han Y. Correction of congenital severe ptosis by suspension of a frontal muscle flap overlapped with an inferiorly based orbital septum flap. *Aesth Plast Surg* 2008;32:604-612.
13. Zhang HM, sun GC, Song RY, Zhou G, Qiao Q, Hu HX, et al. 109 cases of blepharoptosis treated by forked frontalis muscle aponeurosis procedure with long term follow-up. *Br J plast Surg* 1999;52:524-529.
14. Tsai CC, Lin TM, Chou CS, Lai CS, Lin SD. Use of orbicularis oculi muscle flap for undercorrected blepharoptosis with previous levator muscle resection. *Ann Plast Surg* 2003;50:292-295.
15. Park DH, Choi SS. Correction of recurrent blepharoptosis using an orbicularis oculi muscle flap and a frontalis musculofascial flap. *Ann Plast Surg* 2002;49:604-611.
16. Lai CS, Chang KP, Lai CH, Huang SH, Tsai CC, Lin SD. A dynamic technique for the treatment of severe or recurrent blepharoptosis: Frontalis- Orbicularis oculi muscle flap shortening. *Ophthalmologica* 2009;223:376-382.
17. Tong JT, Goldberg RA, Perry JD, McCann JD. Early results of the frontalis muscle flap technique for the treatment of congenital ptosis. *JAAPOS* 2000;4:186-187.
18. Zhou LY, Chang TS. Frontalis myofacial flap from eyebrow region for the correction of ptosis of the upper eyelid. *Eur J Plast Surg* 1988;11:73-78.
19. Leibsohn JM. Blepharoptosis repair by supraorbital rim periosteal rotation flaps. *Ophthal Plast Reconstr Surg* 1995;11:16-21.
20. Han K, Kang J. Tripartite frontalis muscle flap transposition for blepharoptosis. *Ann Plast Surg* 1993;30:224-232.
21. Park DH, Choi WS, Yoon SH, Shim JS. Comparison of levator resection and frontalis muscle transfer in the treatment of severe blepharoptosis. *Ann Plast Surg* 2007;59:388-392.
22. Park DH, Ahn KY, Han DG, Baik BS. Blepharoptosis repair by selective use of superiorly based muscle flaps. *Plast Reconstr Surg* 1998;101:592-603.
23. Ramirez OM, Peña G. Frontalis muscle advancement: a dynamic structure for the treatment of severe congenital eyelid ptosis. *Plast Reconstr Surg* 2004;113:1841-1849.
24. Singh D. Orbicularis plication for ptosis: a third alternative. *Ann Ophthalmol* 2006;38:185-193.
25. Longo MN. Correction of congenital ptosis by suspension of the frontalis muscle flap overlapped with the inferior-based orbital septum flap. *Aesth Plast Surg* 2008;32:613.
26. Lai CS, Lai CH, Huang SH, I-Feng Sun, Chang KP, Lee SS, et al. A new trend for the treatment of blepharoptosis: frontalis-orbicularis oculi muscle flap shortening technique. *J Plast Reconstr Aesthet Surg* 2009;22(Epub)
27. Park DH, Kim CW, Shim JS. Strategies for simultaneous double eyelid blepharoplasty in Asian patients. *Aesth Plast Surg* 2008;32:66-71.
28. Song R, Song Y. Treatment of blepharoptosis. Direct Transplantation of the frontalis muscle to the upper eyelid. *Clin Plast Surg* 1982;9:45-48.