

## Intravitreal and Intracameral Bevacizumab in Neovascular Glaucoma: An Interventional Case Series

Kasiri A, MD; Feghhi M, MD\*; Borna F, MD; Cheraghian B, MSC

Ahvaz Jondi Shapoor University of Medical Sciences, Ahvaz, Iran  
\*Corresponding author: feghhi671@hotmail.com

**Purpose:** To evaluate the effects of intravitreal and intracameral injection of bevacizumab in patients with neovascular glaucoma (NVG).

**Methods:** This interventional case series was conducted on 40 eyes of 40 patients with neovascular glaucoma. Data included the extent of iris (NVI) and angle neovascularization (NVA), peripheral anterior synechia (PAS), and intraocular pressure (IOP). Following standard NVG treatment, 1.5 and 1 mg of Bevacizumab were injected intravitreally and intracamerally, respectively. Six weeks after injection, the same procedure was repeated.

**Results:** Intraocular pressure decreased significantly from  $40.15 \pm 18.33$  to  $29.27 \pm 15.07$  mmHg ( $P < 0.001$ ). NVI and NVA were eliminated in 97.5% and 100% of patients, respectively. No significant change was seen in best corrected visual acuity (BCVA). After the injection, hyphema occurred only in one eye.

**Conclusion:** Intravitreal and intracameral injection of bevacizumab is an effective complementary treatment for reducing NVI and NVA and hence IOP in NVG.

**Keywords:** Bevacizumab, Intravitreal Injection, Intracameral Injection, Neovascular Glaucoma

• Bina J Ophthalmol 2010; 15 (4): 278-283.

Received: 10 May 2009

Accepted: 13 January 2010

### نتایج تزریق داخل زجاجیه و اتاق قدامی بواسیزوماب در بیماران مبتلا به گلوکوم نورگزا

دکتر علی کثیری<sup>۱</sup>، دکتر مصطفی فقهی<sup>۲</sup>، دکتر فریناز برنا<sup>۳</sup> و مهندس بهمن چراغیان<sup>۴</sup>

**هدف:** ارزیابی نتایج تزریق داخل زجاجیه و اتاق قدامی بواسیزوماب در بیماران مبتلا به گلوکوم نورگزا (NVG).

**روش پژوهش:** این مجموعه موارد مداخله‌ای بر روی ۴۰ چشم از ۴۰ بیمار مبتلا به گلوکوم نورگزا صورت پذیرفت. پیش از مداخله، کلیه اطلاعات شامل نورگزایی عنبیه (NVI)، نورگزایی زاویه اتاق قدامی (NVA)، پیشرفت چسبندگی محیطی عنبیه به قرنیه (PAS) و فشار داخل چشم (IOP) ثبت گردید. پس از انجام اقدامات درمانی رایج، در همه بیماران، ۱ میلی‌گرم داروی بواسیزوماب در اتاق قدامی و ۱/۵ میلی‌گرم از این دارو در داخل زجاجیه به صورت هم‌زمان تزریق و ۶ هفته بعد به همان صورت تکرار شد.

**یافته‌ها:** میزان متوسط فشار داخل چشم از  $40.15 \pm 18.33$  به  $29.27 \pm 15.07$  میلی‌متر جیوه کاهش یافت ( $P < 0.001$ ). NVI و NVA به ترتیب در ۹۷/۵ و ۱۰۰ درصد چشم‌ها محو شد، اما تغییر قابل توجهی در دید اصلاح‌شده بیماران به وجود نیامد. در یک مورد پس از تزریق، هایفما ایجاد شد.

**نتیجه‌گیری:** تزریق داخل زجاجیه و اتاق قدامی بواسیزوماب در مبتلایان به NVG، موجب کاهش قابل توجه IOP و نورگزایی داخل چشمی می‌گردد.

• مجله چشم‌پزشکی بینا ۱۳۸۹؛ دوره ۱۵، شماره ۴: ۲۷۸-۲۸۳.

دکتر علی کثیری- اثر تزریق بواسیزوماب در گلوکوم نورگزا

• پاسخ‌گو: دکتر مصطفی فقهی (e-mail: feghhim671@hotmail.com)

۱- استادیار- چشم پزشکی - دانشگاه جندی شاپور اهواز

۲- دانشیار- چشم پزشکی - دانشگاه جندی شاپور اهواز

۳- دستیار- چشم پزشکی - دانشگاه جندی شاپور اهواز

۴- مربی- کارشناس ارشد- گروه آمار و اپیدمیولوژی- دانشگاه جندی شاپور اهواز

اهواز-خیابان آزادگان-بیمارستان امام خمینی (ره)-بخش چشم پزشکی

دریافت مقاله: ۲۰ اردیبهشت ۱۳۸۸

تایید مقاله: ۲۳ دی ۱۳۸۸

## روش پژوهش

این مجموعه موارد مداخله‌ای (interventional case series)، بر روی ۴۰ بیمار مبتلا به گلوکوم نورگزا (NVG) که از بهمن ۱۳۸۵ تا اسفند ۱۳۸۶ به بیمارستان امام خمینی اهواز مراجعه کرده بودند، انجام گرفت.

بیمارانی که به رغم انجام درمان‌های رایج (فتوکواگولیشن شبکیه و داروهای ضدگلوکوم)، فشار داخل چشم (IOP) آن‌ها کنترل نشده بود و یا به ۳ دارو یا بیش‌تر نیاز داشتند، وارد مطالعه شدند. معیارهای خروج از مطالعه عبارت بودند از بیمارانی که چشمی که چشم غالب دچار NVG بود، عدم امکان ارزیابی دقیق نورگزایی سگمان قدامی به دلیل کدورت قرنیه، عدم کنترل فشارخون و سابقه ترومبوآمبولی. روش مطالعه در کمیته اخلاق دانشگاه علوم پزشکی جندی شاپور تایید و کارایی و عوارض احتمالی درمان به بیمارانی توضیح داده شد و رضایت آگاهانه اخذ گردید.

ابتدا معاینات کامل چشم شامل بهترین دید اصلاح شده (BCVA)، اسلیت‌لمپ بیومیکروسکوپی، گونیوسکوپی، اندازه‌گیری IOP به وسیله تونومتر گلدمن و فوندوسکوپی توسط افتالموسکوپ غیرمستقیم یا اسلیت‌لمپ و لنز +۹۰ انجام شد.

جهت تزریق دارو در شرایط استریل و تحت بی‌حسی موضعی با قطره تتراکاین، ابتدا با استفاده از سوزن ۲۷، ۰/۲ ml مایع زلالیه پاراسنتز شد. سپس به وسیله سوزن ۲۷ و از ۳/۷۵ میلی‌متری ناحیه سوپراتمپورال لیمبوس در چشم‌های فاکیک و ۳ میلی‌متری لیمبوس در چشم‌های آفاک و پسودوفاک، ۱/۵ میلی‌گرم در حجم ۰/۰۶ میلی‌لیتر بواسیزوماب (تولید Genentech، سان‌فرانسیسکو، آمریکا) داخل زجاجیه و پس از آن ۱ میلی‌گرم در حجم ۰/۰۴ میلی‌لیتر بواسیزوماب توسط سوزن ۲۷ از ناحیه لیمبوس، داخل اتاق قدامی نیز تزریق شد.

پس از تزریق، داروهای کاهنده فشار چشم هم‌چنان ادامه یافت و به مدت ۳ روز در همه بیمارانی آنتی‌بیوتیک و کورتیکواستروئید

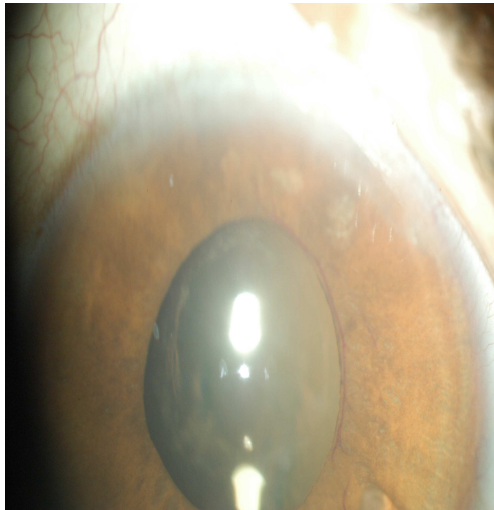
## مقدمه

گلوکوم نورگزا (NVG: neovascular glaucoma) یکی از انواع شدید گلوکوم زاویه بسته ثانویه می‌باشد که اغلب به دنبال ایسکمی شبکیه یا التهاب چشم ایجاد می‌گردد<sup>۱</sup>. دیابت، انسداد ورید مرکزی شبکیه و سندرم‌های ایسکمیک چشم، از شایع‌ترین علل NVG می‌باشند<sup>۱</sup>. این بیماری با تشکیل عروق غیرطبیعی بر روی عنبیه (NVI: neovascularization of iris) و شبکه تورینه‌ای زاویه اتاق قدامی (NVA: neovascularization of angle) همراه با غشای فیبرواسکولر مشخص می‌شود که منجر به چسبندگی محیطی عنبیه به قرنیه (PAS: peripheral anterior synechia) و در نهایت بروز گلوکوم زاویه بسته ثانویه می‌گردد<sup>۱</sup>.

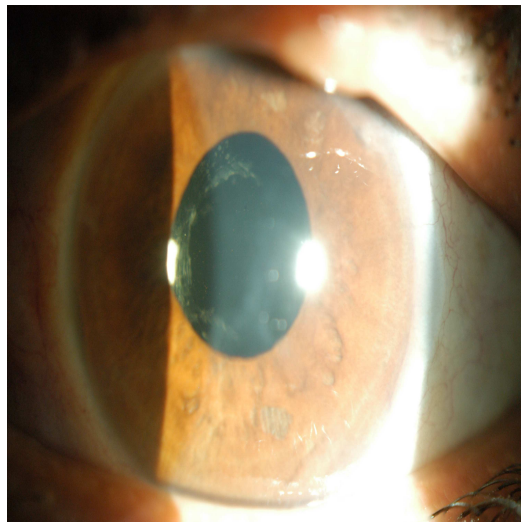
کمبود اکسیژن، محرک اولیه تشکیل عروق جدید (آنژیوژنز) در چشم می‌باشد<sup>۲</sup>. با همین مکانیسم دیابت و سایر اختلالات عروقی بالغین موجب عدم خون‌رسانی مویرگ‌های شبکیه شده و در نتیجه نورگزایی ایجاد می‌گردد<sup>۳</sup>. هم‌چنین، عامل رشد اندوتلیوم عروق (VEGF-A: vascular endothelial growth factor-A) سبب القای نورگزایی می‌شود<sup>۴</sup>. در بیماری‌های ایسکمیک شبکیه، مقدار VEGF-A افزایش می‌یابد. ایسکمی وسیع شبکیه با تولید VEGF-A منجر به بروز نورگزایی شده و در نتیجه NVG ایجاد می‌گردد<sup>۳-۵</sup>. درمان انتخابی NVG در عنبیه و زاویه قدامی، فتوکواگولیشن لیزری شبکیه و سایر درمان‌ها، شامل داروهای کاهنده فشار داخل چشم و جراحی به ویژه کارگذاری شانت می‌باشد<sup>۱</sup>. به طور کلی این بیماری از پیش‌آگهی مناسبی برخوردار نبوده و به درمان‌های معمول، به خوبی پاسخ نمی‌دهد<sup>۱</sup>.

در چندین مطالعه، اثر درمانی بواسیزوماب در پس‌رفت نورگزایی چشم مشخص شده است<sup>۶-۸</sup>. این دارو یک آنتی‌بادی نوترکیب با فعالیت مهارکنندگی کامل VEGF-A می‌باشد که نیمه عمر آن در چشم حدود ۲۰ روز است<sup>۹</sup>. این مطالعه به منظور بررسی اثر بواسیزوماب به صورت تزریق هم‌زمان اتاق قدامی و داخل زجاجیه، بر پس‌رفت نورگزایی عنبیه و زاویه اتاق قدامی و فشار داخل چشم بیمارانی مبتلا به گلوکوم نورگزا صورت پذیرفت.

NVI محو شد که اختلاف قبل و بعد از تزریق به لحاظ آماری معنی‌دار بود ( $P < 0.001$ ).



تصویر ۱- گسترش NVI در بیمار مبتلا به گلوکوم نورگزا قبل از تزریق بواسیزوماب



تصویر ۲- محو NVI در بیمار مبتلا به گلوکوم نورگزا یک روز بعد از تزریق بواسیزوماب

متوسط گسترش نورگ‌زایی زاویه اتاق قدامی قبل از تزریق  $11/84 \pm 7/32$  درجه بود که در روز سوم به  $163/85 \pm 127/06$  درجه کاهش یافت و در هفته دوم در هیچ یک از بیماران عروق جدید زاویه قابل مشاهده نبود و تا پایان هفته ۱۲ نیز عروق جدید به طور مجدد ایجاد نشد که این تغییرات با استفاده از آزمون t زوجی، معنی‌دار گردید ( $P < 0.001$ ).

موضعی تجویز شد. بیماران در روزهای اول و سوم و هفته‌های دوم، چهارم و ششم پس از تزریق تحت پی‌گیری کامل چشمی قرار گرفتند.

۶ هفته پس از تزریق اول، تزریق دوم با روش مشابه همراه با برنامه معاینات پی‌گیری مانند تزریق اول انجام شد. جهت سهولت ثبت داده‌های مربوط به عروق جدید عنبیه، زاویه و PAS، تقسیم‌بندی قراردادی صورت گرفت. شدت ۱ عبارت بود از وجود عروق در محدوده زاویه ۹۰-۰ درجه از سطح عنبیه و زاویه اتاق قدامی و چسبندگی محیطی عنبیه به قرنیه به همان میزان، در شدت ۲ درگیری زاویه ۱۸۰-۹۱ درجه، در شدت ۳ درگیری زاویه ۲۷۰-۱۸۱ درجه و در شدت ۴، درگیری زاویه ۳۶۰-۲۷۱ درجه وجود داشت.

اطلاعات مربوط به مقادیر IOP، با استفاده از آزمون t زوجی و گسترش PAS، NVI و NVA با استفاده از آزمون کای مربع مورد تحلیل آماری قرار گرفت.

#### یافته‌ها

در مجموع ۴۰ چشم از ۴۰ بیمار شامل ۱۳ مرد و ۲۷ زن با میانگین سنی  $60/4 \pm 6/71$  سال (۴۲-۷۸) وارد مطالعه شدند. علت بیماری زمینه‌ای در ۳۷ بیمار (۹۲/۵ درصد) دیابت و در ۲ بیمار (۵ درصد) انسداد ورید مرکزی شبکیه بود. در یک بیمار (۲/۵ درصد) به دلیل کدورت شدید عدسی، شبکیه قابل بررسی نبود و علت مشخص نشد. در ۱۶ بیمار چشم راست، در ۲۲ مورد چشم چپ و در ۲ مورد هر دو چشم مبتلا به NVG بود. متوسط زمان تشخیص دیابت تا بروز گلوکوم نورگزا،  $9/4 \pm 6/28$  سال (محدوده ۳ ماه الی ۲۰ سال) بود.

متوسط IOP بیماران قبل از درمان  $40/15 \pm 18/33$  mmHg بود که در پایان هفته ۱۲ پس از تزریق به  $29/27 \pm 15/06$  mmHg کاهش یافت ( $P < 0.001$ ). متوسط گسترش NVI قبل از تزریق به  $283 \pm 90/1$  درجه بود (تصویر ۱) که در روز اول پس از تزریق به  $66/15 \pm 10/66$  درجه و در روز سوم پس از تزریق به  $50/77 \pm 9/63$  درجه کاهش یافت ( $P < 0.001$ ).

در  $62/5$ ،  $72/5$  و  $95$  درصد موارد به ترتیب در روز اول، روز سوم و در هفته دوم، NVI محو شده بود (تصویر ۲). در پایان هفته چهارم در ۲ بیمار عروق جدید عنبیه به طور مجدد ظاهر شد که در روز اول پس از تزریق دوم از بین رفت و تا پایان دوره پی‌گیری (هفته ۱۲) عود نکرد. در مجموع به جز یک بیمار، در تمام بیماران

متوسط گسترش PAS قبل از تزریق  $183 \pm 118/41$  درجه بود که در پایان مطالعه در ۴ بیمار مختصری گسترده تر شد و به طور متوسط، به  $187 \pm 118/2$  درجه افزایش یافت ( $P=0/11$ ) که در ۲ بیمار با افزایش مختصر در IOP نیز همراه بود (جدول ۱).

جدول ۱- مقایسه یافته‌های چشمی بیماران مبتلا به گلوکوم نورگزای مقاوم به درمان قبل و پس از تزریق بواسیزوماب

ویژگی	قبل از تزریق	پس از تزریق ( پایان هفته ۱۲ )	میزان P
میانگین IOP (میلی متر جیوه)	$40/15 \pm 18/33$	$29/27 \pm 15/06$	$<0/01$
میانگین NVI (درجه)	$283 \pm 90/1$	$9 \pm 56/92$	$<0/01$
میانگین NVA (درجه)	$163/85 \pm 127/06$	۰	$<0/01$
میانگین PAS (درجه)	$183 \pm 118/41$	$187 \pm 118/2$	$0/11$

NVI: neovascularization of iris, NVA: neovascularization of angle, PAS: peripheral anterior synechia

مجموع داروی مصرفی  $2/5$  میلی گرم در هر تزریق بود. با توجه به نیمه عمر نسبتاً کوتاه بواسیزوماب<sup>۹</sup> و به منظور پیش‌گیری از عود مجدد نورگزایی و پایداری اثر، تکرار تزریق مدنظر قرار گرفت. از مقایسه نتیجه این مطالعه با سایر مطالعات<sup>۷</sup>، می‌توان نتیجه گرفت که به احتمال زیاد مقادیر متفاوت بواسیزوماب به صورت داخل اتاق قدامی از نظر زمان شروع اثر و پس‌رفت نورگزایی سگمان قدامی، تفاوت چندانی ندارند. هم‌چنین شروع اثر دارو و پس‌رفت عروق جدید در روش تزریق داخل اتاق قدامی نسبت به داخل زجاجیه سریع‌تر می‌باشد. در این مطالعه پس‌رفت عروق جدید در روز اول پس از تزریق اتاق قدامی قابل توجه بود، در حالی که در تزریق داخل زجاجیه پس از ۴۸ ساعت تاثیر دارو مشخص می‌گردد و این تفاوت ممکن است به علت نزدیک‌تر بودن دارو به عروق جدید سگمان قدامی در تزریق نوع اول باشد.<sup>۷</sup> تزریق بواسیزوماب داخل اتاق قدامی با مقادیر مختلف ۱ و  $2/5$  میلی گرم، موجب پس‌رفت قابل توجه و سریع عروق جدید در روز اول پس از درمان می‌شود. احتمال دارد که مقادیر بالاتر بواسیزوماب در کاهش IOP بیماران موثرتر از مقدار کم دارو باشد که جهت اثبات این امر، مطالعه‌ای با تعداد بیش‌تر بیمار ضرورت دارد.

به نظر می‌رسد کسب نتایج متغیر در بیماران متفاوت، به زمان تزریق داروی بواسیزوماب نسبت به شروع علائم NVG و پیش‌رفت PAS و انسداد زاویه اتاق قدامی بستگی داشته باشد. هر چه بیماران در مراحل ابتدایی‌تر تحت درمان با بواسیزوماب قرار گیرند، نتایج قابل قبول‌تری حاصل خواهد شد. در مطالعه ما نیز بهترین نتایج در بیمارانی که دست آمد که در آن‌ها بخش‌هایی از زاویه اتاق قدامی باز بود و PAS به طور کامل تشکیل نشده بود.

در پایان هفته ۱۲، ۱۵ بیمار ( $37/5$  درصد)، فشار داخل چشمی بیش‌تر یا مساوی  $30$  mmHg داشتند که به آنان سیکلوکرایوترایی پیشنهاد شد. تنها ۳ بیمار موافق انجام این اقدام بودند و یک هفته پس از تخریب جسم مژگانی، در هر ۳ مورد فشار داخل چشم کنترل گردید. در هیچ یک از بیماران عارضه جدی از جمله عفونت و اندوفتالمیت مشاهده نشد و تنها در یک بیمار هایفما به وجود آمد که پس از چند روز بهبود یافت. نتایج درمان بیماران در جدول (۲) ارایه گردیده است.

### بحث

در این بررسی، پس از تزریق هم‌زمان بواسیزوماب به صورت داخل زجاجیه و داخل اتاق قدامی در بیماران مبتلا به NVG، پس‌رفت سریع عروق جدید و کاهش IOP اتفاق افتاد که نشان‌دهنده تاثیر دارو و مشابه نتایج مطالعات قبلی می‌باشد.<sup>۶-۸</sup> مکانیسم کاهش IOP توسط داروی بواسیزوماب به طور کامل شناخته نشده است اما احتمال دارد که پس‌رفت عروق جدید زاویه، سبب تسهیل خروج مایع زلالیه شود. البته در بیمارانی که دارای چسبندگی شدید محیطی عنیبیه به قرنیه (PAS) هستند، توجیه تاثیر بواسیزوماب در کاهش IOP مشکل‌تر می‌باشد. احتمال دارد که انسداد ساختاری و عملکردی زاویه به طور کامل صورت نگرفته باشد و به‌رغم انسداد زاویه در نمای گونیوسکوپی، عملکرد بخشی از شبکه ترابیکولار برقرار باشد.

در مطالعات قبلی به طور عمده از مقادیر  $1/25$  تا  $2/5$  میلی گرم بواسیزوماب استفاده شده است<sup>۶-۱۰</sup>، در این مطالعه نیز

جدول ۲- نتیجه تزریق داروی بواسیزوماب در بیماران مبتلا به گلوکوم نورگ‌زای مقاوم به درمان

شماره بیمار	IOP (mmHg)		گسترش NVI			گسترش NVA			*PAS	NVD		NVE	
	قبل*	بعد**	قبل*	بعد	قبل*	روز ۳	روز ۱۲ هفته	قبل*	قبل*	بعد**	قبل*	بعد**	قبل*
				روز ۱	روز ۳	روز ۱۲ هفته							
۱	۲۶	۲۴	۱	۰	۰	۰	۱	۰	۱	+	-	-	+
۲	۵۶	۲۰	۱	۰	۰	۰	۱	۰	۱	+	-	-	+
۳	۶۰	۱۵	۲	۰	۰	۰	۱	۰	۱	+	-	-	-
۴	۲۴	۱۰	۲	۰	۰	۰	۲	۰	۱	+	-	-	-
۵	۳۶	۳۶	۲	۰	۰	۰	۲	۰	۱	+	-	-	-
۶	۱۲	۱۲	۲	۰	۰	۰	۱	۰	۱	-	-	-	-
۷	۷۰	۵۰	۲	۰	۰	۰	۱	۰	۴	-	-	-	-
۸	۱۹	۲۵	۳	۰	۰	۰	-	-	۲	-	-	-	-
۹	۵۲	۵۰	۳	۰	۰	۰	۱	۰	۴	NV	NV	NV	NV
۱۰	۲۲	۱۸	۳	۰	۰	۰	-	-	۲	NV	NV	NV	NV
۱۱	۷۴	۶۸	۳	۰	۰	۰	-	-	۴	NV	NV	NV	NV
۱۲	۳۰	۲۴	۳	۰	۰	۰	۲	۰	۲	NV	NV	NV	NV
۱۳	۱۷	۲۶	۳	۰	۰	۰	-	-	۲	NV	NV	NV	NV
۱۴	۶۰	۴۰	۳	۰	۰	۰	۲	۰	۴	NV	NV	NV	NV
۱۵	۲۸	۲۸	۳	۰	۰	۰	۲	۰	۲	NV	NV	NV	NV
۱۶	۳۸	۳۰	۳	۰	۰	۰	۲	۰	۳	NV	NV	NV	NV
۱۷	۳۵	۲۶	۳	۰	۰	۰	۲	۰	۳	NV	NV	NV	NV
۱۸	۳۰	۱۲	۳	۰	۰	۰	۱	۰	-	NV	NV	NV	NV
۱۹	۲۶	۱۲	۳	۰	۰	۰	۳	۰	۳	NV	NV	NV	NV
۲۰	۴۰	۳۶	۴	۴	۴	۰	۲	۰	۳	NV	NV	NV	NV
۲۱	۳۲	۲۸	۴	۰	۰	۰	۲	۰	۳	NV	NV	NV	NV
۲۲	۶۲	۵۰	۴	۰	۰	۰	-	-	۴	NV	NV	NV	NV
۲۳	۳۸	۴۰	۴	۰	۰	۰	-	-	۳	NV	NV	NV	NV
۲۴	۱۴	۱۴	۴	۰	۰	۰	۳	۰	۲	NV	NV	NV	NV
۲۵	۲۰	۱۴	۴	۰	۰	۰	۲	۰	۲	NV	NV	NV	NV
۲۶	۳۰	۲۶	۴	۱	۱	۰	۴	۰	۲	NV	NV	NV	NV
۲۷	۴۵	۳۴	۴	۱	۱	۰	۴	۰	۳	NV	NV	NV	NV
۲۸	۴۰	۱۸	۴	۱	۱	۰	۴	۰	۲	NV	NV	NV	NV
۲۹	۴۰	۲۰	۴	۱	۱	۰	۴	۰	۱	NV	NV	NV	NV
۳۰	۴۰	۲۲	۴	۱	۱	۰	۴	۰	-	NV	NV	NV	NV
۳۱	۲۴	۸	۴	۱	۱	۰	-	-	-	NV	NV	NV	NV
۳۲	۵۰	۴۰	۴	۱	۱	۰	۳	۰	۴	NV	NV	NV	NV
۳۳	۶۲	۶۰	۴	۱	۱	۴	۳	۴	۴	NV	NV	NV	NV
۳۴	۶۰	۴۴	۴	۲	۲	۰	-	-	۳	NV	NV	NV	NV
۳۵	۱۶	۱۴	۴	۲	۲	۰	-	-	-	NV	NV	NV	NV
۳۶	۷۰	۴۲	۴	۳	۳	۰	۴	۰	۳	NV	NV	NV	NV
۳۷	۳۰	۱۰	۴	۳	۳	۰	۴	۰	-	NV	NV	NV	NV
۳۸	۶۰	۴۵	۴	۳	۳	۰	۱	۰	۴	NV	NV	NV	NV
۳۹	۵۰	۴۰	۱	۴	۴	۰	۳	۰	۴	NV	NV	NV	NV
۴۰	۶۸	۴۰	۱	۰	۰	۰	-	-	۴	NV	NV	NV	NV

\* قبل از تزریق، \*\* ۱۲ هفته بعد از تزریق

۱\* : ۹۰-۰ درجه، ۲: ۹۱-۱۸۰ درجه، ۳: ۲۷۰-۱۸۱ درجه، ۴: ۳۶۰-۲۷۱ درجه

- : عدم وجود، + : وجود، NV: عدم رویت فوندوس به علت کدورت محیطی، IOP: فشار داخل چشم، NVA: neovascularization of angle و PAS: peripheral anterior synechia

باشد، اما با توجه به تعداد کم بیماران، تحلیل دقیق آماری امکان پذیر نمی باشد و این موضوع نیاز به بررسی بیشتر دارد. از محدودیت های مطالعه حاضر، می توان به عدم ارزیابی کامل تاثیر روش درمان بر BCVA و تعداد داروهای مصرفی اشاره نمود. از آن جا که در شروع مطالعه حدت بینایی اصلاح شده اکثر بیماران در محدوده درک حرکت دست (HM) و یا عدم درک نور (NLP) بود امکان ارزیابی تغییر BCVA وجود نداشت. بنابراین بررسی تاثیر بواسیزوماب بر بهبود دید و نیز تعیین موثرترین مقدار دارو، نیاز به مطالعات بیشتر دارد.

### نتیجه گیری

با توجه به نتایج این مطالعه، تزریق بواسیزوماب را می توان همراه با درمان های رایج پیشنهاد نمود. به ویژه در بیمارانی که نیاز به روش های جراحی از قبیل فیلترینگ یا کارگذاری شانت دارند، می توان از تزریق داخل اتاق قدامی دارو، چند روز قبل از جراحی استفاده کرد و با پس رفت سریع و موثر عروق جدید سگمان قدامی، احتمال خون ریزی حین عمل را محدود و در نتیجه شانس موفقیت جراحی را بیشتر نمود.

طی مدت مطالعه در ۴ بیمار، PAS گسترده تر شد که در ۲ بیمار با افزایش IOP همراه بود. گسترش PAS می تواند به علت ادامه روند بیماری به رغم انجام اقدامات درمانی باشد. اشکالات فسی در زمان تزریق مانند برخورد نیدل به عنبیه نیز ممکن است منجر به تشدید این عارضه گردد. هم چنین احتمال دارد داروی بواسیزوماب به طور مستقیم موجب التهاب و گسترش PAS گردد. در مطالعات اخیر، نتایج تزریق داخل اتاق قدامی بر روی سلول های اندوتلیال قرنیه و تزریق داخل زجاجیه بر روی سلول های شبکه، ارزیابی و در این رابطه هیچ گونه اثر سمی گزارش نشده است<sup>(۱۰-۱۱)</sup>. با توجه به نیمه عمر کوتاه بواسیزوماب و بی خطر بودن نسبی تزریق داخل چشمی آن، می توان تزریق را در موارد خاص مانند NVG تکرار نمود.

در این مطالعه، به بیمارانی که پس از تزریق اوستین، IOP بیش از ۳۰ میلی متر جیوه داشتند، درمان سیکلوکرایوتراپی پیشنهاد شد که تنها ۳ بیمار موافقت نمودند. یک هفته پس از این اقدام، در هر ۳ بیمار، IOP به طور قابل توجهی کاهش یافت. احتمال دارد ترکیب تزریق بواسیزوماب و تخریب جسم مژگانی در بیماران مقاوم به درمان، از تخریب جسم مژگانی به تنهایی موثرتر

### منابع

1. Sivak-Callcotte JA, O'Day DM, Gass JD. Evidence-based recommendations for the diagnosis and treatment of neovascular glaucoma. *Ophthalmology* 2001;108:1767-1776.
2. Tolentino MJ, Miller JW, Gragoudas ES, Jakobiec FA, Flynn E, Chatzistefanou K, et al. Ischemia induced neovascularization of iris (rubeosis iridis). *Arch Ophthalmol* 1996;103:964-970.
3. Maxwell PH, Dachs GU, Gleadle JM, Nicolls LG, Harris AL, Stratford IJ, et al. Hypoxia inducible factor-1 influences angiogenesis. *Proc Natl Acad Sci USA* 1997;94:8104-8109.
4. Miyamoto K, Khosrof S, Bursell SE, Moromizato Y, Aiello LP, Ogura Y, et al. Vascular endothelial growth factor (VEGF)-induced retinal vascular permeability is mediated by intercellular adhesion molecule-1 (ICAM-1). *Am J Pathol* 2000;156:1733-1739.
5. Leung DW, Cachianes G, Kuang WJ, Goeddel DV, Ferrara N. Vascular endothelial growth factor in a secreted angiogenic mitogen. *Science* 1989;246:1306-1309.
6. Avery RL, Pearlman J, Pieramici DJ, Rabena MD, Castellarin AA, Nasir MA, et al. Intravitreal bevacizumab (Avastin) in the treatment of proliferative diabetic retinopathy. *Ophthalmology* 2006;113:1695.e.1-15.
7. Milko E, Ilie V, Doming D, Wolf-Schnurrbusch U, Wolf S, Sarra G. Intravitreal bevacizumab in the treatment of neovascular glaucoma. *Am J of Ophthalmol* 2006;142:1054-10506.
8. Amselen L, Montero J, Diaz LI, Opis M, Pulido JS, Bakri SJ, et al. Intravitreal Bevacizumab (avastin) injection in ocular ischemic syndrome. *Am J ophthalmol* 2007;144:122-124.
9. Beer PM, Wong SJ, Hamed AM, Falk NS, O'Malley MR, Khan S. Vitreous level of unbound VEGF in two patients. *Retina* 2006;26:871-876.
10. Park HY, Kim SJ, Lee HB, Kim ES, Tchah. Effect of Intracameral bevacizumab injection on corneal endothelium in rabbits. *Cornea* 2008;27:1151-1155.
11. Kim JH, Kim C, Kim JH, Lee BJ, Yu YS, Park KH, et al. Absence of intravitreal bevacizumab-induced neuronal toxicity in the retina. *Neurotoxicology* 2008;29:1131-1135.