

## Early Drainage of Delayed Suprachoroidal Hemorrhage Following Glaucoma Surgery

Pakravan M, MD\*; Yazdani S, MD; Kohestani N, MD; Doozandeh A, MD; Ghasami M, MD; Shahshahan M, MD

Ophthalmic Research Center, Shahid Beheshti University of Medical Sciences, Tehran, Iran

\*Corresponding author: mopakravan@yahoo.com

**Purpose:** To evaluate the effect of early drainage of delayed suprachoroidal hemorrhage (SCH) after glaucoma surgery.

**Methods:** These study reports seven cases of delayed supra-choroidal hemorrhage following glaucoma surgery managed with early drainage. In this series instead of waiting for 7 to 14 days for clot lysis, the SCH was drained from the suprachoroidal space immediately after diagnosis.

**Results:** Seven eyes of 7 patients with delayed SCH including 4 men and 3 women were enrolled in the study. Median age was  $42.57 \pm 29.61$  years and mean follow up duration was  $21.43 \pm 13.35$  months. Immediately after diagnosis, choroidal tap and anterior chamber reformation were performed for all the patients. Intraocular pressure (IOP) decreased significantly after intervention. At final follow up, mean visual acuity was  $1.08 \pm 0.31$  LogMAR.

**Conclusion:** Immediate surgical drainage of suprachoroidal hemorrhage seems to be an effective and safe method for treatment of delayed SCH; and it may decrease the inflammation from the entrapped blood in suprachoroidal space and reduce complications and additional procedures. Larger trials are recommended for further evaluation.

**Keywords:** Suprachoroidal Hemorrhage, Glaucoma, Complications

• Bina J Ophthalmol 2010; 15 (4): 298-303.

Received: 16 August 2009

Accepted: 31 January 2010

### تخلیه زود هنگام خون‌ریزی فوق مشیمیه‌ای تاخیری متعاقب جراحی گلوکوم

دکتر محمد پاکروان<sup>۱</sup>، دکتر شاهین یزدانی<sup>۱</sup>، دکتر نسیم کوهستانی<sup>۲</sup>، دکتر آزاده دوزنده<sup>۲</sup>، دکتر محمود قسامی<sup>۳</sup>، دکتر سیدمرتضی شهشهان<sup>۴</sup>

**هدف:** بررسی اثر تخلیه زودرس خون‌ریزی فوق مشیمیه‌ای (SCH: suprachoroidal hemorrhage) تاخیری متعاقب جراحی گلوکوم.

**روش پژوهش:** در این مطالعه، مواردی از خون‌ریزی فوق مشیمیه‌ای تاخیری به دنبال اعمال جراحی گلوکوم با شیوه‌ای متفاوت درمان شدند. برخلاف روش معمول که بیمار به مدت ۷ الی ۱۴ روز جهت لیز لخته خون تحت نظر قرار می‌گیرد، در این بیماران بلافاصله پس از تشخیص، خون فضای فوق مشیمیه تخلیه شد.

**یافته‌ها:** هفت چشم از ۷ بیمار شامل ۴ مرد و ۳ زن وارد مطالعه شدند. میانگین سن بیماران  $42/57 \pm 29/61$  سال و طول مدت پی‌گیری به طور متوسط  $21/43 \pm 13/35$  ماه بود. فشار چشم بیماران در آخرین معاینه نسبت به قبل از جراحی کاهش قابل توجهی داشت ( $P=0/001$ ) و میانگین دید نهایی  $1/0857 \pm 0/31$  لوگمار بود.

**نتیجه‌گیری:** به نظر می‌رسد تخلیه زودرس خون‌ریزی فوق مشیمیه‌ای، یک روش موثر و مناسب در درمان بیماران مبتلا به خون‌ریزی تاخیری متعاقب جراحی گلوکوم باشد و مداخله زود هنگام، می‌تواند التهاب داخل چشمی بر اثر احتباس طولانی مدت خون و عوارض ناشی از آن را کاهش دهد. انجام تحقیقات بیش‌تر در این زمینه توصیه می‌گردد.

• مجله چشم پزشکی بینا ۱۳۸۹؛ دوره ۱۵، شماره ۴: ۳۰۳-۲۹۸.

دریافت مقاله: ۲۵ مرداد ۱۳۸۸

تایید مقاله: ۱۱ بهمن ۱۳۸۸

• پاسخ گو: دکتر محمد پاکروان (e-mail: mopakravan@yahoo.com)

۱- دانشیار- چشم پزشکی- دانشگاه علوم پزشکی شهید بهشتی

۲- فلوشیپ گلوکوم- دانشگاه علوم پزشکی شهید بهشتی

۳- دستیار- چشم پزشکی- دانشگاه علوم پزشکی شهید بهشتی

۴- چشم پزشکی

تهران- پاسداران- بوستان نهم- بیمارستان لبافی نژاد- مرکز تحقیقات چشم

### مقدمه

خونریزی فوق مشیمیه‌ای (SCH: suprachoroidal hemorrhage) عارضه نادر جراحی گلوکوم و همراه با عواقب وخیم می‌باشد که نوسان شدید فشار داخل چشم حین عمل از عوامل زمینه‌ساز آن محسوب می‌گردد. این عارضه در سال ۱۷۸۶ معرفی شد و اولین بار در سال ۱۹۱۵ درمان آن به صورت سوراخ کردن اسکلا صورت پذیرفت.<sup>۱</sup>

اگر این عارضه حین جراحی رخ دهد خونریزی انفجاری (expulsive) و پس از آن خونریزی فوق مشیمیه‌ای تاخیری نامیده می‌شود. شیوع و درمان این دو نوع خونریزی متفاوت است.<sup>۲</sup> نوع انفجاری نادر بوده و به صورت خونریزی ناگهانی و حجیم مشیمیه در هنگام جراحی بروز می‌نماید که ممکن است موجب بیرون‌زدگی محتویات چشم شود. خونریزی تاخیری فوق مشیمیه‌ای معمولاً به صورت درد ناگهانی و شدید چشم، کاهش بینایی و کم عمق شدن اتاق قدامی و افزایش فشار داخل چشمی، ساعت‌ها یا روزها پس از جراحی داخل چشمی مشخص می‌گردد. از آنجا که خونریزی فوق مشیمیه‌ای تاخیری در یک سیستم بسته اتفاق می‌افتد، با خروج محتویات داخل چشم همراه نیست، اما ممکن است به حدی وسیع باشد که شبکیه جدا شده و نمای کیسینگ (kissing) پیدا کند.

با افزایش سن و اسکلووز و شکنندگی عروق، فرد مستعد SCH می‌گردد. افزایش فشار خون و تصلب شرایین از عوامل سیستمیک و گلوکوم، فشار بالای داخل چشم قبل از جراحی، آفاکی، میوپی اگزیال، التهاب و هیپوتونی حین یا متعاقب جراحی از عوامل موضعی مستعد کننده این عارضه می‌باشند. سرفه، تهوع، استفراغ و مانور والسالوا نیز از عوامل احتمالی بروز این عارضه پس از جراحی محسوب می‌گردند.<sup>۳،۴</sup>

بر اساس مطالعات گذشته‌نگر، احتمال بروز SCH به دنبال جراحی گلوکوم ۱ الی ۲/۹ درصد برآورد گردیده است.<sup>۴،۵</sup> در یک مطالعه آینده‌نگر نیز در سونوگرافی ۱۵۸ بیمار بعد از عمل جراحی

فیلترینگ، خونریزی تاخیری فوق مشیمیه‌ای در ۱۱ مورد (۷ درصد) مشاهده شد که نشان می‌دهد این عارضه ممکن است با علایم واضح بالینی همراه نباشد.<sup>۵</sup>

پیش‌آگهی بینایی بیماران به دنبال خونریزی تاخیری فوق مشیمیه‌ای نامطلوب است. در یک مطالعه بر روی ۶۶ بیمار، دید قبل از عمل ۲۰/۱۲۰ بود که در آخرین پی‌گیری به ۲۰/۴۶۰ رسید.<sup>۶</sup> اگر این عارضه با جدا شدن شبکیه همراه گردد و یا SCH در ۳۶۰ درجه وجود داشته باشد، پیش‌آگهی بینایی ضعیف‌تر خواهد بود. در مواردی که جداشدگی شبکیه، خونریزی فوق مشیمیه‌ای ۳۶۰ درجه، جداشدگی مشیمیه به صورت کیسینگ، چسبندگی زجاجیه به محل برش جراحی و اتصالات زجاجیه- شبکیه وجود دارد، اقدام جراحی الزامی می‌باشد.<sup>۷</sup>

بسیاری از بیماران مبتلا به خونریزی تاخیری فوق مشیمیه‌ای، نیازمند مداخله جراحی هستند، با این وجود در مورد زمان آن اتفاق نظر وجود ندارد. توصیه معمول، تخلیه خون یک تا دو هفته بعد از تشخیص و هنگام لیز لخته‌ها می‌باشد.<sup>۸</sup> به عقیده نویسندگان این دوره انتظار ممکن است سبب التهاب بیش‌تر و تغییرات غیرقابل برگشت از جمله چسبندگی شبکیه گردد که پیش‌آگهی بیماری را وخیم‌تر نموده و جراحی‌های پیچیده‌تر ضرورت خواهند یافت. هدف از این مطالعه معرفی نتایج جراحی زود هنگام و تخلیه خون از فضای فوق مشیمیه می‌باشد.

### روش پژوهش

در این مجموعه موارد توصیفی، پرونده بیماران که طی سال‌های ۱۳۸۴ الی ۱۳۸۷ در مرکز پزشکی لبافی‌نژاد تحت جراحی زودرس تخلیه خون از فضای فوق مشیمیه قرار گرفته بودند بررسی شد. علت انتخاب این روش مشاهده نتایج موفق در دو بیماری است که معرفی می‌گردند.

### معرفی مورد اول

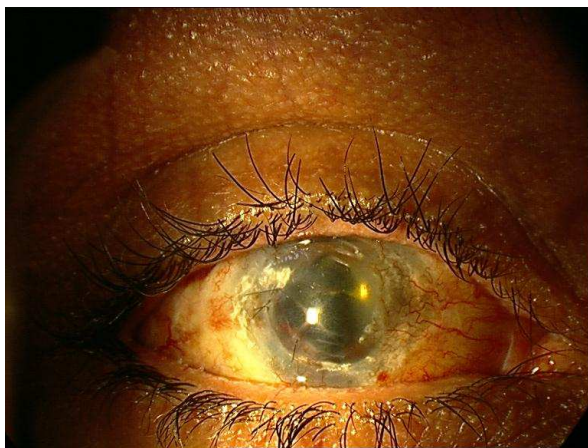آقای ۸۱ ساله‌ای که یک روز قبل از مراجعه، تحت جراحی

متعاقب آن جراحی آب‌مروارید، پیوند قرنیه، جراحی ویتراکتومی، تزریق روغن سیلیکون، و سپس تخلیه سیلیکون قابل توجه بود. دید قبل از عمل کاشت دریچه احمد در حد شمارش انگشتان از ۵ متر بود. عمل جراحی بدون عارضه انجام شد اما در اولین روز بعد از عمل دید بیمار به حد درک نور بدون projection تقلیل یافت. بافت عنبیه از محل برش جراحی بیرون‌زده (iris prolapse)، اتاق قدامی فاقد عمق و فشار داخل چشم ۴۰ میلی‌متر جیوه بود. در اکوگرافی، تشخیص خون‌ریزی فوق مشیمیه‌ای تایید شد. با توجه به تجربه مناسب در مورد بیمار قبلی و با توجه به بیرون‌زدگی عنبیه و ضرورت انجام جراحی فوری، بیمار بلافاصله به اتاق عمل منتقل و مایع مشیمیه تخلیه شد و پس از تزریق محلول BSS در اتاق قدامی و اصلاح محل عنبیه، جراحی خاتمه یافت. در این بیمار نیز تا یک هفته مایع خونابه‌ای مختصری از محل اسکروتومی خارج می‌شد. پس از آن خون‌ریزی کنترل شد و شبکیه به طور کامل به موقعیت اولیه خود بازگشت (تصویر ۱). پس از یک هفته حدت بینایی بیمار به حد شمارش انگشتان از ۳ متر افزایش یافت و فشار داخل چشم به ۱۰ میلی‌متر جیوه رسید. یک سال بعد، دید در حد شمارش انگشتان از ۳ متر، پیوند قرنیه شفاف و فشار داخل چشم با قطره تیمولول معادل ۱۶ میلی‌متر جیوه بود.

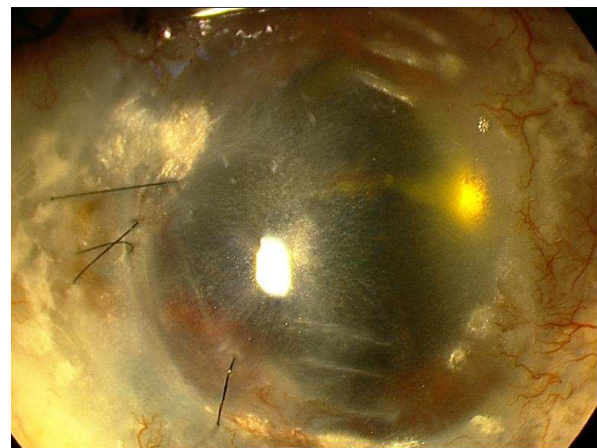
تراپکولکتومی قرار گرفته بود و از کاهش دید شکایت داشت، پس از مشاهده اتاق قدامی مسطح (flat) و افت دید بیمار از ۲۰/۲۰۰ به حد درک نور، با تشخیص افیوژن مشیمیه‌ای نوع کیسینگ (kissing choroidal effusion) جهت کشیدن مایع مشیمیه (choroidal tap) اورژانس ارجاع گردید. بیمار به سرعت به اتاق عمل منتقل شد. حین جراحی بر خلاف انتظار از محل اسکروتومی مایعی خارج نشد که نشان می‌داد تشخیص اولیه صحیح نبوده است. فضای فوق مشیمیه‌ای حاوی حجم بالای لخته خون بود و تشخیص SCH مسجل گردید. به کمک محلول BSS، حجم اتاق قدامی به حد طبیعی رسانده شد و با توجه به باز بودن محل اسکروتومی، تنها ملتحمه روی آن به کمک بخیه ترمیم گردید. در روزهای اول پس از جراحی ترشحات خونابه‌ای به طور مداوم از چشم جاری بود و در معاینه ته چشم، شبکیه به تدریج به سمت عقب منتقل می‌شد. ظرف مدت ۶ روز ترشح خونابه‌ای متوقف و شبکیه کاملاً در موقعیت طبیعی خود قرار گرفت و دید بیمار به ۲۰/۲۰۰ بهبود یافت.

#### معرفی مورد دوم

مرد ۳۵ ساله‌ای با تشخیص گلوکوم زاویه بسته ثانویه، تحت عمل جراحی کاشت دریچه احمد (Ahmed glaucoma valve) قرار گرفت. در سابقه پزشکی بیمار، سوختگی شیمیایی چشم راست و



تصویر ۱- نمای اسلیت‌لپ، یک هفته پس از تخلیه مایع مشیمیه‌ای



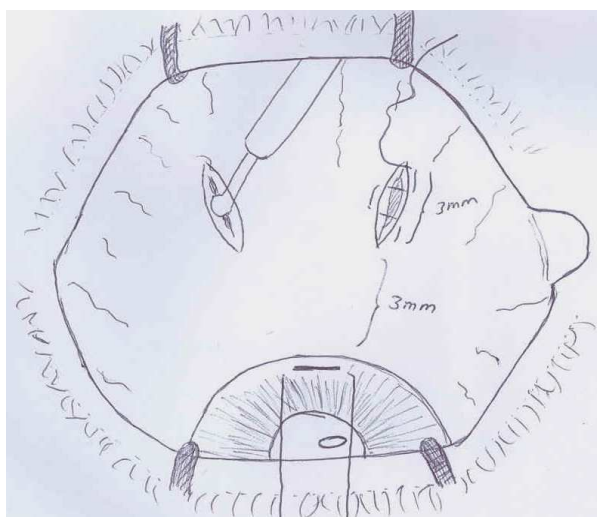
دیگر بلافاصله پس از تشخیص SCH تاخیری مداخله جراحی صورت پذیرفت. در همه بیماران نتیجه مشابه دو بیمار اول حاصل گردید و ظرف مدت یک هفته با ادامه ترشح خونابه‌ای، شبکیه به موقعیت آناتومیک خود بازگشت.

با توجه به نتیجه مطلوب جراحی سریع در این دو بیمار بر آن شدیم که این نحوه برخورد که متفاوت از روش معمول است را در بیماران دیگر نیز تجربه نماییم. در روش معمول بیمار به مدت یک الی دو هفته تا زمان لیز لخته تحت نظر قرار می‌گیرد. در ۵ بیمار

### تخلیه مایع مشیمیه‌ای (choroidal tap)

در این روش پس از بی‌حسی و آماده‌سازی چشم، پری‌تومی ملتحمه در دو ربع تحتانی در فاصله ۵ میلی‌متری انجام و پس از برداشتن تنون از محل و کوتریزاسیون، به وسیله تیغ بیستوری شماره ۱۱ برش رادیال به طول ۴ میلی‌متر و به فاصله ۳ میلی‌متر از لیمبوس بر روی اسکلارا ایجاد می‌گردد. سپس در هر ربع توسط پانچ کلی (Kelly)، سوراخی به قطر یک میلی‌متر در وسط اسکروتومی ایجاد می‌شود (تصویر ۲). پس از آن بر روی لبه‌های اسکروتومی، تا زمانی که مایع خونی از فضای فوق مشیمیه خارج گردد، از کوتر بای‌پولار استفاده و لبه زخم نیز ماساژ داده می‌شود (milking). همچنین توسط چاقوی تیز در کناره قرنیه برش مایل ایجاد و هم‌زمان با خروج مایع از نواحی اسکروتومی، اتاق قدامی به وسیله مایع BSS حجیم می‌گردد. سپس بدون این که اسکلارا ترمیم شود، ملتحمه با نخ سیلک ۰-۸ به صورت جداگانه بخیه می‌شود.

قبل از جراحی داشت ( $P=0/01$ ). متوسط دید نهایی  $1/0.857 \pm 0/31$  لوگمار (حدود  $20/200$ ) بود که در همه موارد بهبود قابل توجه به وجود آمد ( $P=0/003$ ). هیچ عارضه‌ای حین یا پس از جراحی مشاهده نگردید. قابل ذکر است که در بیمار شماره ۵ با آن که مدت ۲۴ ساعت از جراحی داخل چشم اولیه گذشته بود اما در طی جراحی حجم بالایی از خون سیاه‌رنگ خارج گردید و یک روز پس از جراحی، شبکیه کاملاً به موقعیت طبیعی بازگشته بود. در جدول (۱) خصوصیات بیماران شرح داده شده است.



تصویر ۲- نمای شماتیک تخلیه مایع مشیمیه‌ای (choroidal tap)

### یافته‌ها

هفت چشم از ۷ بیمار (۴ مرد و ۳ زن) با میانگین سنی  $42.57 \pm 29.61$  سال مبتلا به SCH تاخیری بلافاصله پس از تشخیص، تحت مداخله جراحی قرار گرفتند. هیچ کدام از بیماران حداقل ۱۰ روز قبل از جراحی داروهای ضدپلاکت یا ضد انعقاد مصرف نکرده بودند. میانگین زمان پی‌گیری  $21.43 \pm 13.35$  ماه بود. فشار چشم در آخرین معاینه کاهش قابل توجهی نسبت به

جدول ۱- خصوصیات بیماران مبتلا به خون‌ریزی فوق مشیمیه‌ای تاخیری که تحت مداخله جراحی زودهنگام قرار گرفتند

شماره بیمار (سال)	سن (سال)	جنس	نوع گلوکوم	نوع جراحی	مدت پی‌گیری (ماه)	فشار چشم قبل از مداخله (لوگمار)	فشار چشم بعد از مداخله (لوگمار)
۱	۸۱	مذکر	زاویه باز اولیه	ترابکولکتومی	۱۸	-	۱۵
۲	۳۵	مذکر	زاویه بسته ثانویه	کاشت دریچه احمد	۱۲	۴۰	۱۶
۳	۱۲	مونث	مادرزادی اولیه	ترابکولکتومی	۳۶	۲۸	۱۵
۴	۱۰	مذکر	مادرزادی اولیه	ترابکولوتومی + ترابکولکتومی	۲۸	۲۴	۲۰
۵	۶۷	مونث	زاویه باز اولیه	ترابکولکتومی	۱۰	۴۵	۱۷
۶	۲۳	مونث	زاویه باز جوانان	ترابکولکتومی	۴۰	۳۸	۲۰
۷	۷۰	مذکر	پسودواکسفولیاسیون	فیکوترابکولکتومی	۶	۲۵	۱۸

\* فشار چشم نهایی با دارو بر حسب میلی‌متر جیوه، LP: درک نور، HM: درک حرکت دست، FC: شمارش انگشت + نزدیک‌بینی بالا

تاخیری به دنبال جراحی گلوکوم شده بودند تحت درمان تخلیه زودهنگام مایع مشیمیه و حجیم کردن اتاق قدامی به منظور لیز

### بحث

در این گزارش هفت بیمار که دچار خون‌ریزی فوق مشیمیه‌ای

چشم، چسبندگی شبکیه و عوارض بیش‌تر منجر گردد و متعاقب آن جراحی‌های پیچیده‌تر زجاجیه و شبکیه ضرورت یابد. البته گزارشات دیگری نیز از جراحی زود هنگام خون‌ریزی فوق مشیمیه‌ای تاخیری وجود دارد که اغلب از نتایج خوبی برخوردار می‌باشند. Gressel<sup>۳</sup> پنج مورد خون‌ریزی فوق مشیمیه‌ای تاخیری را گزارش کرد که تنها در یک بیمار لخته به سرعت تخلیه شد و فقط در همان بیمار دید درک حرکت دست (HM) حاصل گردید. Ruderman<sup>۱۷</sup>، ۹ بیمار مبتلا به SCH تاخیری بعد از عمل جراحی فیلترینگ را در عرض ۷۲ ساعت جراحی نمود که ۲ بیمار به دید قبل از خون‌ریزی دست یافتند. Ariano و Ball<sup>۱۴</sup> از پنج بیمار مبتلا به خون‌ریزی فوق مشیمیه‌ای، سه بیمار را تحت عمل تخلیه زودرس قرار دادند. یک بیمار بدون دخالت جراحی و ۲ بیمار با انجام جراحی زود هنگام به دید قبل از خون‌ریزی دست یافتند. Abrams<sup>۱۵</sup> بیش‌ترین میزان موفقیت مداخله سریع را گزارش نمود، در مطالعه وی سه بیمار از ۷ بیمار، دید قبل از خون‌ریزی و ۲ مورد دید بهتری را به دست آوردند. Gressel<sup>۳</sup> و Abram<sup>۱۵</sup> بیان کردند که خون‌ریزی فوق مشیمیه‌ای تاخیری نسبت به نوع انفجاری حاوی سرور بیش‌تری بوده و تخلیه آن آسان‌تر می‌باشد. در یک مورد از ۷ بیمار ما نیز که مایع مشیمیه ۲۴ ساعت بعد از خون‌ریزی تخلیه شد، حجم بالایی از خون سیاه خارج گردید و یک روز پس از جراحی، شبکیه کاملاً به موقعیت اولیه خود بازگشت. به نظر می‌رسد بعضی از بیماران به علت اختلال انعقادی دچار خون‌ریزی می‌شوند و همین اختلال انعقادی مانع ایجاد لخته و در نتیجه سهولت تخلیه خون می‌باشد.

Shin و Frenkel<sup>۱۶</sup> دو بیمار را تحت عمل جراحی تخلیه زودرس SCH قرار دادند که در این بیماران حدت بینایی به میزان قبل از عمل بهبود یافت. بر خلاف مطالعات مورد اشاره، Chu<sup>۹</sup> نشان داد که بهبود بینایی بدون مداخله سریع جراحی در SCH تاخیری حاصل خواهد شد و اکوگرافی جهت تعیین زمان مداخله کمک کننده است. در مطالعه وی از ۸ بیمار با خون‌ریزی تاخیری فوق مشیمیه‌ای، ۵ بیمار بدون مداخله جراحی پی‌گیری شدند و دید آن‌ها به میزان قبل از خون‌ریزی بهبود یافت. در ۲ بیمار خون‌ریزی فوق مشیمیه‌ای به سرعت تخلیه شد که دید آن‌ها به میزان قبل از خون‌ریزی بهبود یافت و یک بیمار نیز پس از جراحی زجاجیه و شبکیه دچار تحلیل کره چشم (phthisis bulbi) گردید. به طور خلاصه در این مطالعه، هفت بیمار مبتلا به SCH، تحت درمان زود هنگام تخلیه مایع مشیمیه و حجیم نمودن اتاق قدامی جهت لیز لخته قرار گرفتند که در همه موارد نتیجه مطلوب حاصل

لخته قرار گرفتند. در همه موارد ظرف مدت یک هفته خون فضای فوق مشیمیه‌ای از محل اسکروتومی به تدریج خارج شد و شبکیه به محل اولیه خود بازگشت. در یک مورد، با وجود آن که تنها یک روز از خون‌ریزی گذشته بود، لخته‌ای در فضای فوق مشیمیه وجود نداشت و مقدار زیادی خون سیاه‌رنگ خارج گردید که دلیل آن به احتمال زیاد اختلال انعقادی زمینه‌ای بیمار بود. در این روش درمانی هیچ عارضه‌ای مشاهده نشد و دید همه بیماران بهبود یافت (P=۰/۰۰۳).

بر اساس مطالعات گذشته‌نگر، احتمال بروز SCH به دنبال جراحی‌های گلوکوم معادل ۱-۲/۹ درصد برآورد شده است.<sup>۳،۴،۶</sup> در یک مطالعه، خون‌ریزی تاخیری فوق مشیمیه‌ای در ۱/۵ درصد از تراپکولکتومی‌های بدون آنتی‌متابولیت، ۲/۴ درصد تراپکولکتومی‌های همراه آنتی‌متابولیت، ۲/۸ درصد ایمپلانت‌های دارای دریچه و ۷/۱ درصد ایمپلانت‌های فاقد دریچه گزارش شده است.<sup>۷</sup> علاوه بر آن هنگامی که بعضی عوامل خطرزا مانند مصرف داروهای ضد انعقادی قبل از جراحی، آفاکیا یا ویتراکتومی قبلی وجود داشته باشد، میزان بروز بیش‌تر خواهد شد.<sup>۵،۱۰</sup> در یک مطالعه دیگر، از میان ۳۰۵ مورد عمل جراحی فیلترینگ، شیوع کلی خون‌ریزی تاخیری فوق مشیمیه‌ای ۱/۶ درصد بود. اما در چشم‌های آفاک این میزان به ۱۳ درصد و در موارد آفاکیا همراه با ویتراکتومی به ۳۳ درصد رسید.<sup>۸</sup> هم‌چنین افزایش خطر خون‌ریزی تاخیری متعاقب شنت‌های لوله‌ای گزارش شده است.<sup>۱۱</sup> و شیوع خون‌ریزی بعد از کارگذاری شنت Molteno معادل ۸ درصد می‌باشد.<sup>۱۱</sup> شنت لوله‌ای احمد به نحوی طراحی شده که هیپوتونی بعد از عمل جراحی را محدود نماید و به نظر می‌رسد شیوع خون‌ریزی SCH تاخیری در این روش کم‌تر باشد. در یک مطالعه پس از کارگذاری شنت احمد، خون‌ریزی تنها در ۴ مورد از ۵۸ بیمار (۴/۷ درصد) مشاهده شد.<sup>۱۲</sup>

تاکنون در زمینه درمان SCH اتفاق نظر حاصل نشده است. با توجه به شیوع قابل توجه این عارضه به ویژه پس از جراحی‌های گلوکوم، لازم است روش درمانی واحدی برای برخورد با این بیماران پیشنهاد گردد. در یک مطالعه که بیماران با اکوگرافی کنترل می‌شدند، زمان متوسط لیز لخته، ۱۴ روز بود.<sup>۱۴</sup> بر این اساس روش معمول برخورد با این بیماران، تحت نظر قراردادن بیمار به مدت ۷ الی ۱۴ روز جهت لیز خودبه‌خودی لخته و سپس اقدام به تخلیه مایع مشیمیه می‌باشد. با توجه به نتایج مطالعه ما، به نظر می‌رسد باقی ماندن حجم بالای خون در چشم برای این مدت ضرورتی نداشته و ممکن است به افزایش التهاب داخل

بیماران ما، به نظر می‌رسد انجام اسکروتومی در اسرع وقت و فراهم آوردن مسیر خروج تدریجی خون، می‌تواند مانع از احتباس طولانی مدت خون در چشم و التهاب ناشی از آن باشد. مطالعات تجربی دیگر و با حجم نمونه بالاتر جهت مقایسه این دو مداخله پیشنهاد می‌شود.

گردید و ظرف مدت یک هفته، لخته لیز و از محل اسکروتومی به تدریج خارج شد، شبکه به محل اولیه خود بازگشت و دید بیمار بهبود یافت. بیش‌تر کتب و مقالات در این شرایط، انتظار ۱۴-۱۰ روز تا زمان لیز و مایع شدن (Liquefaction) خون و خروج راحت‌تر آن را توصیه می‌کنند، با توجه به موفقیت بالای مداخله زودرس در

#### منابع

1. Verhoeff FH. Scleral puncture for expulsive subchoroidal hemorrhage following sclerotomy: scleral puncture for postoperative separation of choroid. *Ophthalmic Record* 1915;24:55-59.
2. Speaker MG, Guerriero PN, Met JA, Coad CT, Berger A, Marmor M. A case-control study of risk factors for intraoperative suprachoroidal expulsive hemorrhage. *Ophthalmology* 1991;98:202-210.
3. Jeganathan VS, Ghosh S, Ruddle JB, Gupta V, Coote MA, Crowston JG. Risk Factors for delayed suprachoroidal hemorrhage following glaucoma surgery. *Br J Ophthalmol* 2008;92:1393-1396.
4. Chu TG, Green RL. Suprachoroidal hemorrhage. *Surv Ophthalmol* 1999;43:471-486.
5. Rockwood EJ, Kalenak JW, Plotnik JL, Yoon JS, Sculley LC, Medendorp SV. Prospective ultrasonographic evaluation of intraoperative and delayed postoperative suprachoroidal hemorrhage from glaucoma filtering surgery. *J Glaucoma* 1995;4:11-15.
6. Tuli SS, WuDunn D, Ciulla TA, Cantor LB. Delayed suprachoroidal hemorrhage after glaucoma filtration procedures. *Ophthalmology* 2001;108:1808-1811.
7. Le Mer Y, Renard Y, Allagui M. Secondary management of suprachoroidal hemorrhages. *Graefes Arch Clin Exp Ophthalmol* 1993;231:351-353.
8. Freeman WR, Schneiderman TE, Weinred RN, Baerveldt G. Hemorrhagic choroidal detachment with anterior vitreoretinal adhesions. *Ophthalmic Surg* 1991;22:670-675.
9. Chu TG, Cano MR, Green RL, Liggett PE, Lean JS. Massive suprachoroidal hemorrhage with central retinal apposition: A clinical and echographic study. *Arch Ophthalmol* 1991;109:1575-1581.
10. Canning CR, Lavin M, McCarney AC, Hitchings RA, Gregor ZJ. Delayed suprachoroidal hemorrhage after glaucoma operations. *Eye* 1989;3(pt3): 327-331.
11. Givens K, Shields MB. Suprachoroidal hemorrhage after glaucoma filtering surgery. *Am J Ophthalmol* 1987;103:689-694.
12. Peysses E, Lee PP, Liyod MA, Sidoti PA, Fellenbaum PS, Baerveldt G. Suprachoroidal hemorrhage after molteno implantation. *J Glaucoma* 1996;5:170-175.
13. Ayyala RS, Zurakowski D, Smith JA, Monshizadeh R, Netland PA, Richards DW. A clinical study of the ahmed glaucoma valve implant in advanced glaucoma. *Ophthalmology* 1998;105:1968-1976.
14. Ariano ML, Ball SF. Delayed nonexpulsive suprachoroidal hemorrhage after trabeculectomy. *Ophthalmic Surg* 1998;18:661-666.
15. Abrams GW, Thomas MA, Williams GA, Burton TC. Management of postoperative suprachoroidal hemorrhage with continuous-infusion air pump. *Arch Ophthalmol* 1986;104:1455-1458.
16. Frenkel RE, Shin DH. Prevention and management of delayed suprachoroidal hemorrhage after filtration surgery. *Arch Ophthalmol* 1986;104:1459-1463.
17. Ruderman JM, Harbin TSJr, Campbell DG. Postoperative suprachoroidal hemorrhage following filtration procedures. *Arch Ophthalmol* 1986;104:201-205.