

## Blepharitis

Javadi MA, MD\*; Feizi S, MD

Ophthalmic Research Center, Shahid Beheshti University of Medical Sciences, Tehran, Iran  
\*Corresponding author: [ma\\_javadi@yahoo.com](mailto:ma_javadi@yahoo.com)

Blepharitis is the most common ocular disease encountered by an ophthalmologist constituting 37% of all ophthalmology clinics out patient visits. Blepharitis is categorized into anterior and posterior, each classified as infectious or noninfectious. Anterior blepharitis is mainly infectious and caused by *Staphylococcus* sp., *Propionibacterium acne*, *Corynebacterium* sp., *Moraxella catarrhalis*, herpes simplex virus, *Phthirus pubis* and Mites. Possible mechanisms working in anterior blepharitis are colonization of lid margins by microorganisms, an imbalance between pathogenic and non-pathogenic microorganisms, and inflammatory mediators released by microorganisms or immune cells. Another form of anterior blepharitis is Seborrheic which is characterized by greasy scales on the anterior lid margin. Posterior blepharitis is mainly non-infectious and caused by alterations in the composition of meibomian secretions including an increase in free fatty acids and fatty wax leading to tear film instability, tear hyperosmolarity and evaporative dry eye. Tear hyperosmolarity is an important reason for ocular inflammation and irritation leading to epitheliopathy. In all forms of blepharitis, subjective complaints are burning and discomfort which is typically worst in the morning and improving toward the end of the day, discomfort while working on a computer, discharge, and redness. Additionally, patients may complain of contact lens intolerance or recurrent episodes of chalazia. Clinical findings vary depending on the type of blepharitis and include collarets around eyelashes, hyperemia and thickening of the lid margins, madarosis, poliosis, trichiasis, telangectasia, lid margin irregularities, and pouting and plugging of meibomian gland orifices. These abnormalities may be complicated by corneal marginal ulceration, and conjunctival or corneal phlyctenulosis. Treatment of blepharitis is aimed to reduce patient discomfort decrease, bacterial colonies and inflammation, as well as help meibomian glands release their secretions. These goals are achieved through different measures including hot, moist compresses and application of anti-bacterial and anti-inflammatory agents.

**Key words:** Blepharitis, Review, Diagnosis, Treatment

• Bina J Ophthalmol 2010; 16 (2): 142-158.

Received: 20 October 2010

Accepted: 26 November 2010

### بلفاریت و بیماری‌های التهابی لبه پلک

دکتر محمدعلی جوادی<sup>۱</sup> و دکتر سپهر فیضی<sup>۲</sup>

بلفاریت شایع‌ترین بیماری چشمی است که یک چشم‌پزشک با آن مواجه می‌شود و ۳۷ درصد بیماران که توسط چشم‌پزشکان ویزیت می‌شوند، مبتلا به درجاتی از بلفاریت هستند. بلفاریت دارای دو شکل قدامی و خلفی است که هر کدام به دو دسته عفونی و غیرعفونی تقسیم می‌شود. علل بلفاریت قدامی که عمدتاً عفونی است شامل استافیلوکوک طلائی، اپیدرمیدیس و ساپروفیتیکوس، پروپیونه باکتریوم آکنه، گونه‌های کورینه باکتریوم، موراکسلا، ویروس هرپس سیمپلکس، شپشک عانه و مایت‌های دموکس می‌باشند. سازوکارهای احتمالی ایجاد بلفاریت قدامی شامل رشد بیش از حد میکروارگانیزم‌ها، رشد عوامل بیماری‌زا به جای عوامل غیربیماری‌زا و به هم خوردن تعادل بین عوامل بیماری‌زا و غیربیماری‌زا، ایجاد التهاب و آزاد شدن واسطه‌های التهابی توسط باکتری‌ها و یاخته‌های ایمنی هستند. شکل دیگر بلفاریت قدامی، سبورهای است که با پوسته‌های چرب در لبه پلک مشخص می‌شود. بلفاریت خلفی عمدتاً غیرعفونی است و در نتیجه تغییر در ترکیب

ترشحات غدد میبومین می‌باشد. افزایش اسیدهای چرب آزاد، واکس چرب و بعضی از لیپیدهای تغییر یافته منجر به ناپایداری لایه اشک و افزایش تبخیر اشک و در نتیجه افزایش غلظت مواد محلول و اسمولاریته اشک می‌شوند. افزایش اسمولاریته یکی از علل مهم التهاب و تحریک چشم می‌باشد که اثرات سوء بر اپی‌تلیوم قرنیه دارد. مهم‌ترین علایم بالینی در همه انواع بلفاریت، سوزش و تحریک چشم هستند که صبح‌ها شدیدترند و در طول روز بهتر می‌شوند. سایر علایم شامل خارش، ناراحتی چشم‌ها پس از کار با رایانه، احساس سنگینی در پلک‌ها، ترشحات بر روی مژه‌ها، احساس خشکی، چسبیدن لبه پلک‌ها موقع بیدار شدن از خواب و قرمزی چشم می‌باشند. در ضمن بیماران ممکن است از عدم تحمل لنز تماسی و یا سابقه گل‌مژه شکایت کنند. یافته‌های بالینی بر حسب نوع بلفاریت شامل کولارت اطراف مژه‌ها، ضخیم و پرخون شدن لبه پلک‌ها، از دست رفتن مژه‌ها، سفید شدن و تغییر جهت آن‌ها، تلائزکتازی، هایپرتروفی و نامنظمی لبه پلک‌ها و انسداد منافذ غدد میبومین با ترشحات غلیظ و برجستگی منفذ غده میبومین می‌باشند که می‌توانند منجر به عوارضی مانند زخم حاشیه‌ای قرنیه و فلیکتین قرنیه و ملتحمه شوند. اهداف درمان در بلفاریت، کاهش علایم بیمار، کاهش میزان باکتری موجود بر روی لبه پلک، کاهش التهاب و بهبود عملکرد غدد میبومین است که به وسیله شستشو و کمپرس گرم پلک‌ها و استفاده از عوامل ضدالتهابی و ضدباکتری مانند آزیترومایسین، توبرامایسین، سیکلوسپورین و دگزامتازون موضعی و داکسی‌سایکلین خوراکی به دست می‌آیند.

• مجله چشم‌پزشکی بینا ۱۳۸۹؛ دوره ۱۶، شماره ۲: ۱۵۸-۱۴۲.

• پاسخ‌گو: دکتر محمدعلی جوادی (e-mail: ma\_javadi@yahoo.com)

دریافت مقاله: ۲۸ مهر ۱۳۸۹

تایید مقاله: ۰۵ آذر ۱۳۸۹

۱- استاد- چشم‌پزشک- دانشگاه علوم پزشکی شهید بهشتی

۲- استادیار- چشم‌پزشک- دانشگاه علوم پزشکی شهید بهشتی

## مقدمه

بلفاریت شایع‌ترین بیماری چشمی است که یک چشم‌پزشک در درمانگاه با آن مواجه می‌شود. به طور کلی در مطالعات اپیدمیولوژی، شیو بلفاریت کم‌تر از واقع گزارش می‌شود زیرا به بلفاریت‌های خفیف و بی‌علامت و مواردی از بلفاریت که بیماران به علل دیگر مراجعه می‌کنند؛ توجه نمی‌شود. بلفاریت، یک شکل شایع و مزمن التهاب پلک در بسیاری از افراد است که شاید شایع‌ترین اختلال چشمی در مراجعان به مطب چشم‌پزشکان باشد.<sup>۱</sup>

به طور کلی، تخمین زده می‌شود که ۳۷ درصد بیماران که توسط چشم‌پزشکان ویزیت می‌شوند؛ مبتلا به درجاتی از بلفاریت هستند و تنها ۳۴ درصد مبتلایان به بلفاریت، به منظور درمان علایم بلفاریت مراجعه می‌نمایند. مبتلایان به بلفاریت در ۴۱ درصد موارد با شکایت خشکی چشم، ۱۶ درصد موارد جهت ارزیابی جراحی چشم و ۶ درصد برای معاینه دوره‌ای شناسایی می‌شوند. به نظر می‌رسد که ۲۲ درصد بیماران با تشخیص بلفاریت، شکایتی از علایم چشمی ندارند و تخمین زده می‌شود که یک‌سوم بیماران نیازمند جراحی آب‌مروراید، مبتلا به بلفاریت هستند.<sup>۲</sup>

بلفاریت عبارت است از التهاب لبه پلک که حدود ۲ میلی‌متر ضخامت دارد و دربرگیرنده مژه‌ها و غدد سباسه و آپوکرین

می‌باشد.<sup>۳</sup> بلفاریت دارای دو جز التهابی و عفونی است و به دو دسته عفونی و غیرعفونی تقسیم می‌شود.<sup>۴</sup> برای توصیف اختلال غدد میبومین، واژه‌های متعددی به کار رفته‌اند که معروف‌ترین آن‌ها میبومینیت (meibominitis) یا میبومیت (meibomitis) هستند ولی اصطلاح دیسفانکشن غده میبومین (MGD: meibomian gland dysfunction) که در سال ۱۹۸۲ بیان شد؛ معروفیت بیش‌تری کسب کرده است.<sup>۱</sup>

## آناتومی و فیزیولوژی پلک و غدد میبومین

لبه پلک از قدام محل رویش مژه‌ها تا حاشیه خلفی آن، دارای پهنایی حدود ۲/۵ میلی‌متر است که ۳/۴ قدامی آن از پوست و ۱/۴ خلفی آن از غشای مخاطی ساخته شده است. غدد میبومین به شکل خوشه‌های انگور به تعداد ۴۰-۳۰ عدد در پلک فوقانی و ۳۰-۲۰ عدد در پلک تحتانی، به صورت عمود بر حاشیه پلک، در ضخامت تارس قرار گرفته‌اند. طول غدد در پلک فوقانی ۷ میلی‌متر و در پلک تحتانی ۴ میلی‌متر است (تصویر ۱).<sup>۱</sup>

غدد میبومین همان غدد سباسه تغییر شکل یافته می‌باشند که فاقد مو هستند. هر غده از یک مجرای اصلی تشکیل شده که آسینی‌های ساکولر به آن متصل می‌شوند. مجرای اصلی از ۴ لایه

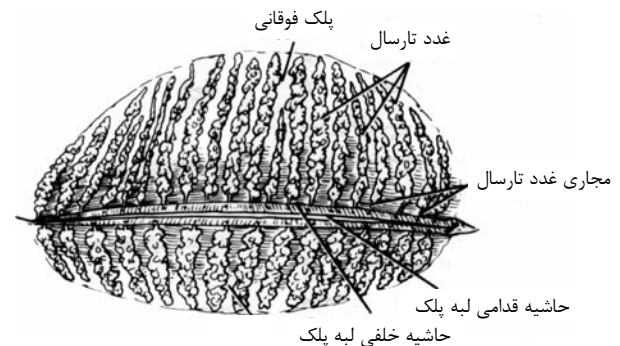
بلغاریت قدامی به ضایعات جلوتر از خط خاکستری اطلاق می‌گردد؛ مثل بلغاریت استافیلوکوکی که مژه‌ها را گرفتار می‌کند. بلغاریت خلفی در برگیرنده غدد میبومین است<sup>۵</sup>.

در آخرین طبقه‌بندی توسط McCulley و همکاران<sup>۷</sup> بلغاریت به هفت دسته تقسیم شده است: (۱) نوع استافیلوکوکی که ویژگی آن التهاب لبه پلک همراه با کلارت و madarosis است؛ (۲) نوع سبوره‌ای که جز التهابی آن کم‌تر است و پوسته‌های چرب در لبه پلک وجود دارند؛ (۳) نوع مخلوط سبوره‌ای و استافیلوکوکی؛ (۴) نوع سبوره‌ای همراه با سبوره میبومین (seborrhic with meibomian seborrhea) که در آن اتساع غدد میبومین بدون انسداد، همراه با ازدیاد ترشح به صورت ترشحات کف‌آلود و چرب شدن لایه اشک وجود دارد. این افراد خیلی علامت‌دار هستند و سوزش زیادی دارند در حالی که تغییرات پلک و یافته‌های بالینی کم‌تر از شکایت بیمار است؛ (۵) نوع سبوره‌ای همراه با میبومیت ثانویه (seborrhic with secondary meibomitis) شبیه نوع سبوره‌ای است ولی برخی منافذ غدد میبومین دچار انسداد هستند و ترشحات غلیظی به طور برجسته دهانه این منافذ را پوشانده‌اند که با ماساژ لبه پلک، به صورت خمیری خارج می‌شوند؛ (۶) میبومیت اولیه (primary meibomitis) که به نام کراتوکونژنکتیویت میبومینی (meibomian kerato-conjunctivitis) هم نامیده می‌شود و اغلب با ضایعات پوستی مثل آکنه روزاسه (۲/۳ موارد) و درماتیت سبوره‌ای (۱/۳ موارد) همراه است و برجستگی (pouting) و انسداد (plugging) دهانه غدد میبومین همراه ترشحات غلیظ از آن‌ها دیده می‌شود و (۷) انواع متفرقه مثل آتوپیک، سورباتیک، قارچی و انگلی.

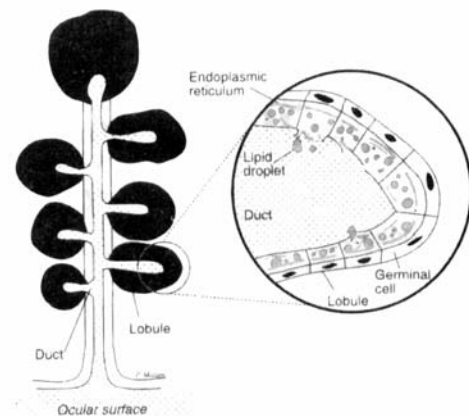
هم‌چنین در سال ۱۹۹۱ اختلال غدد میبومین (MGD) توسط Mathess و همکاران<sup>۵</sup> به انواع زیر طبقه‌بندی شد: (۱) سبوره‌ای، ویژگی آن زیادی ترشح غدد است در حالی که شکل غدد و اسمولاریتی اشک طبیعی است؛ (۲) انسدادی، تعداد غدد کم شده و اسمولاریتی اشک افزایش یافته است در حالی که تست شیرمر طبیعی است؛ (۳) انسدادی همراه با سیکا، شکل غدد طبیعی است ولی تست شیرمر کاهش دارد و (۴) سیکا، شکل غدد طبیعی و اسمولاریتی اشک بالاست و تست شیرمر کاهش دارد.

به طور کلی، بلغاریت قدامی اغلب ناشی از مواد ترشح‌شده از رشد بیش از حد باکتری و یا فعالیت غدد سباسه است. در حالی که بلغاریت خلفی ناشی از اختلال عملکرد غدد میبومین است.<sup>۸</sup> طبق موافقت‌نامه کانادا در سال ۲۰۰۸، در رابطه با تشخیص و درمان بلغاریت، بلغاریت قدامی (درگیری مژه‌ها و لبه قدامی پلک)

یاخته‌ای تشکیل شده است که مراحل مختلف کراتینیزیشن در آن‌ها دیده می‌شود ولی در غدد طبیعی، فلسی شدن یاخته‌های شاخی دیده نمی‌شود. تعداد آسینی‌ها در هر غده حدود ۳۰-۴۰ عدد می‌باشد. آسینی‌ها از یک لایه یاخته‌های پهن پایه تشکیل شده‌اند که به سمت مرکز آسینی استحاله پیدا می‌کنند؛ به طوری که به تدریج بزرگ می‌شوند و هسته خود را از دست می‌دهند و تجمع چربی در آن‌ها صورت می‌گیرد (تصویر ۲). در نهایت با دژنره شدن به صورت هولوکراین، ترشحات خود را داخل کانال اصلی می‌ریزند. اطراف غدد میبومین با بافت کلارژن، فیبروبلاست‌ها، شبکه‌های عصبی غیرمیلینه و رگ‌های خونی احاطه شده است.<sup>۱</sup>



تصویر ۱- نمای خلفی پلک‌ها که نشان‌دهنده غدد تارسال است.



تصویر ۲- نمای شماتیک غدد میبومین

### طبقه‌بندی بلغاریت

بلغاریت براساس عامل، به دو دسته عفونی و غیرعفونی و براساس محل ضایعه، به انواع قدامی و خلفی تقسیم می‌گردد.

اول شایعند و نوع سوم ناشایع است. در کشت لبه پلک حدود ۹۰ درصد افراد طبیعی می‌توان استافیلوکوک را جدا نمود ولی اهمیت این یافته در کمیت نتیجه کشت می‌باشد نه کیفیت آن. برای مثال، یک یا دو کولونی از استافیلوکوک طلائی و ۱۰ تا ۲۰ کولونی از استافیلوکوک اپیدرمیدیس می‌تواند در کشت پلک فرد مشکوک به بلفاریت باکتریایی، طبیعی محسوب شود. به همین جهت، انجام کشت به صورت کمی توصیه شده است<sup>۸</sup> و معمولاً تعداد ۱۰۰ کولونی یا بیش‌تر از استافیلوکوک اپیدرمیدیس در کشت لبه پلک با اهمیت تلقی می‌شود.

ارگانسیم‌های به دست آمده از پلک مبتلایان به بلفاریت در یک مطالعه، در جدول (۱) ارایه شده‌اند.<sup>۸</sup> افراد مبتلا به بلفاریت به طور واضح در مقایسه با افراد طبیعی، در موارد بیش‌تری دارای استافیلوکوک اپیدرمیدیس، پروپیونیه باکتریوم آکنه، و کورینه‌باکتریوم بیش‌تری در پلک، بوده‌اند<sup>۹</sup>. سایر علل عفونی که ممکن است باعث بلفاریت شوند عبارتند از موراکسلا که یک دیپلوباسیل گرم منفی است و سبب بلفاریت انگولر می‌شود؛ هم‌چنین مایکوباکتریوم توبرکولوزیس، مایکوباکتریوم لپره، کاندیدا، ویروس هرپس سیمپلکس و یا زوستر ممکن است باعث بیماری شوند.<sup>۶</sup>

جدول ۱- ارگانسیم‌های به دست آمده از پلک‌های مبتلا به بلفاریت

ارگانسیم	پلک‌های مبتلا به بلفاریت	حالت طبیعی
استافیلوکوک اپیدرمیدیس	۹۵٫۸ درصد	۸۷٫۵ درصد
پروپیونیه باکتریوم آکنه	۹۲٫۸ درصد	۷۳٫۷ درصد
گونه‌های کورینه باکتریوم	۷۷٫۴ درصد	۴۵ درصد
آسینه‌توباکتر	۱۱٫۴ درصد	۴٫۳ درصد
استافیلوکوک طلائی	۱۰٫۵ درصد	۱۵٫۶ درصد

عوامل عفونی بیش‌تر در داخل مجاری باقی می‌مانند و ریشه‌کن کردن آن‌ها مشکل است. سازوکار دوگانه در ایجاد بلفاریت، یعنی التهاب و عفونت، مبین این امر است که درمان توام ضد التهاب و ضد میکروبی موثرتر است.<sup>۴</sup> در بلفاریت‌های غیرعفونی، کشت میکروبی، پاتوژن خاصی را مشخص نمی‌نماید.<sup>۶</sup>

### فیزیولوژی غدد میومین

Fuchs<sup>۷</sup> در سال ۱۹۱۷ سه وظیفه را برای ترشحات غدد میومین شرح داد: جلوگیری از جریان بیش از حد اشک

بیش‌تر ناشی از استافیلوکوک است. در حالی که بلفاریت خلفی که خود شامل سبوره‌ای، انسدادی و یا ترکیب سبوره‌ای و انسدادی می‌باشد؛ ناشی از اختلال عملکرد غدد میومین است.<sup>۵</sup>

### فلور پلک در بلفاریت

در بررسی میکروپوشناختی به عمل آمده، تقریباً ۱۰۰ درصد پلک‌ها حاوی باکتری هستند در حالی که ۹۵-۳۵ درصد افراد ممکن است دارای گونه‌های پاتوژن روی پلک خود باشند.<sup>۵</sup> به جز کشت نمونه‌های گرفته‌شده از لبه پلک، بررسی‌های تشخیصی اندکی برای ارزیابی بلفاریت وجود دارند؛ از جمله اندازه‌گیری عملکرد اشک و بررسی اجزای ترشحات غدد میومین. اگرچه نقش باکتری‌ها در بلفاریت مطرح شده است؛ پاتوژن دقیق آن در ایجاد بلفاریت مشخص نیست. سازوکارهای احتمالی شامل رشد بیش از حد کولونی باکتریایی، رشد عوامل بیماری‌زا به جای عوامل غیربیماری‌زا و به هم خوردن تعادل بین عوامل بیماری‌زا و غیربیماری‌زا می‌باشند. سایر سازوکارها شامل ایجاد التهاب و مدیاتورهای التهابی توسط باکتری‌ها هستند. از این رو، استفاده از عوامل ضدالتهابی جهت کنترل این مدیاتورها و انجام شستشو و کمپرس به منظور کم کردن این مواد اضافی و آنتی‌بیوتیک‌های وسیع‌الطیف به منظور کاهش بار باکتری‌ها در درمان بلفاریت موثرند.<sup>۵</sup>

در بلفاریت قدامی، استافیلوکوک به ویژه استافیلوکوک اپیدرمیدیس و با درجات کم‌تر استافیلوکوک طلائی نقش دارند. استافیلوکوک از طریق تولید محصولات سمی گوناگون به داخل اشک و تحریک به تولید سیتوکین‌های التهابی که منجر به فعال شدن یاخته‌های التهابی می‌شوند؛ باعث ایجاد علائم می‌گردد. نقش باکتری‌ها در بلفاریت خلفی کم‌تر مشخص شده است. پروپیونیه باکتریوم آکنه (*Propionibacterium acnes*) و استافیلوکوک اپیدرمیدیس در بیماران مبتلا به MGD مشاهده شده‌اند. یک نظریه این است که این باکتری‌ها از طریق تولید لیپاز عمل می‌کنند که منجر به شکسته شدن میوم به اسیدهای چرب آزاد می‌شود.<sup>۷</sup> در هر دو مورد بلفاریت قدامی و خلفی، محصولات زاید تولیدشده توسط باکتری‌ها، نه خود باکتری‌ها، در ایجاد علائم نقش دارند.<sup>۸</sup>

بلفاریت عمدتاً به وسیله استافیلوکوک ایجاد می‌شود که بخشی از فلور طبیعی پوست است و فرد بلافاصله بعد از تولد با آن مواجه می‌شود. معمولاً سه نوع از استافیلوکوک در پوست یافت می‌شوند: استافیلوکوک طلائی، اپیدرمیدیس و ساپروفیتیکوس که دو نوع

(jetting) <sup>۱۱</sup>.

**۶) عوامل بر هم زنده لایه اشکی:** اگر سبوم وارد اشک شود باعث به هم خوردن لایه اشکی می‌شود. در شرایط عادی و درجه حرارت سطح چشم، چربی‌های میومین از ویسکوزیته بالاتری نسبت به سبوم برخوردارند و در نتیجه مانع نفوذ سبوم به لایه اشکی می‌شوند. از عوامل دیگری که باعث ناپایداری لایه اشکی می‌شوند؛ تجزیه لایه اشکی چشم به وسیله لیپاز باکتری‌ها و اسیدهای چرب آزاد می‌باشد. بالاخره از عوامل مهم ناپایداری لایه اشکی، وجود بنزالکونیوم (benzalkonium chloride) به عنوان ماده نگه‌دارنده در محلول‌های چشمی است <sup>۱۱</sup>.

**۷) نقطه ذوب و ویسکوزیته ترشحات میومین:** نقطه ذوب ترشحات میومین، ۳۰-۴۵ درجه سانتیگراد است. در موارد شالازیون این نقطه ذوب افزایش می‌یابد و ویسکوزیته ترشحات نیز حدود ۷ برابر زیادتر می‌شود. لازم به ذکر است که ترشحات غدد میومین در انتهای ماه پنجم جنینی آغاز می‌گردد <sup>۷</sup>.

**۸) ترکیب ترشحات غدد میومین:** ترکیب ترشحات غدد میومین شامل ۳۵ درصد استر موم (wax esters)، ۲۹/۵ درصد استر استرول (sterol esters)، ۱۶ درصد لیپیدهای قطبی، ۸/۴ درصد دی‌استر (diesters)، ۴ درصد تری‌گلیسیرید، ۲/۱ درصد اسید چرب آزاد و ۱/۸ درصد استرول‌های آزاد می‌باشد. ترشحات غدد سباسبه نسبت به غدد میومین دارای لیپیدهای قطبی بیش‌تری هستند <sup>۱</sup>.

لازم به ذکر است که با افزایش سن، اختلال غدد میومین هم افزایش می‌یابد. در حالت طبیعی ۴۵ درصد از غدد فعال هستند و در هر لحظه، ترشحات حدود ۱۰ غده را می‌توان خارج کرد که این حالت با افزایش سن کاهش می‌یابد. با افزایش سن، تنگی و انسداد در غدد میومین رخ می‌دهد و میزان ترشح غدد کاهش می‌یابد ولی تفاوت آن با حالات مرضی (غیر طبیعی) این است که افزایش ویسکوزیته ترشحات و یا چربی آن پیش نمی‌آید <sup>۷</sup>.

### پاتوژن و پاتولوژی بلفاریت و MGD

پاتوژن بلفاریت استافیلوکوکی فقط در اثر تجمع استافیلوکوک اپیدرمیدیس در پلک می‌باشد. استافیلوکوک سبب ایجاد آنزیم‌ها و سمومی (لیپاز، استرازهای کلاسترول و اسیدهای چرب مختلف) می‌شود که برای بافت‌های ضمایم چشم مضر هستند و سبب التهاب پلک و کراتیت می‌گردند. سم‌های ایجاد شده سبب صدمه اپی‌تلیوم اطراف مژه و به دنبال آن تشکیل فیبرین و قطعات دبری در اطراف مژه می‌شوند و کلارت را ایجاد می‌کنند. ممکن است

(over flow)، اتصال محکم لبه پلک‌ها به یکدیگر در موقع بستن شدن چشم (water tight seal) و جلوگیری از آسیب‌دیدگی پوست لبه پلک‌ها به وسیله اشک. به تازگی وظایف دیگری هم برای ترشحات این غدد اضافه شده‌اند که عبارتند از جلوگیری از تبخیر اشک، جلوگیری از تماس فیلم اشکی با ترشحات غدد سباسبه، کاهش کشش سطحی اشک و کمک به گسترش آن در سطح چشم و ایجاد یک سطح صاف جهت شکست نور <sup>۷</sup>.

### عوامل مؤثر در وضعیت لایه اشک

**۱) تبخیر نشدن اشک:** در حیوانات نشان داده شده است که حذف لایه چربی اشک، سرعت تبخیر آن را ۱۰ برابر افزایش می‌دهد و منجر به نازکی قرنیه می‌شود. البته اپی‌تلیوم قرنیه نیز نقش مهمی در جلوگیری از تبخیر اشک دارد <sup>۷</sup>. Ronald <sup>۳</sup> نشان داد که تبخیر اشک در افراد مبتلا به اختلال غدد میومین، ۱/۵ برابر افراد سالم است.

**۲) گسترش اشک در سطح چشم:** گسترش چربی در سطح اشک، کشش سطحی آن را پایین می‌آورد و در نتیجه آب به داخل لایه اشکی وارد می‌شود و در نهایت، ضخامت لایه آبکی اشک افزایش می‌یابد. این را اثر Marangoni می‌گویند که نقش مهمی در فیزیولوژی اشک دارد <sup>۷</sup>.

**۳) تولید چربی‌های میومین:** رشته‌های عصبی اطراف غدد میومین، احتمالاً کولینرژیک هستند ولی هنوز به طور قطع مشخص نشده است که ترشح غدد میومین تا چه اندازه تحت تاثیر اعصاب سمپاتیک و پاراسمپاتیک می‌باشد. میزان هورمون‌های موجود در خون نیز ممکن است بر فعالیت این غدد تاثیر بگذارد. برای مثال تستوسترون موجب افزایش ترشح این غدد می‌شود.

**۴) ضخامت لایه چربی:** نخستین بار Wolf در سال ۱۹۴۶ شرح داد که اشک دارای سه لایه است و لایه چربی، بخش خارجی آن را تشکیل می‌دهد. ضخامت لایه چربی حدود ۱۰۰ نانومتر، ضخامت لایه آبکی حدود ۷۰۰۰ نانومتر و ضخامت لایه موسینی حدود ۲۰ تا ۵۰ نانومتر است <sup>۸</sup>.

**۵) پلک زدن:** هنگام پلک زدن حدود ۵۰ تا ۷۰ گرم فشار به چشم‌ها وارد می‌شود و کره چشم حدود ۱/۵ میلی‌متر به طرف عقب رانده می‌شود. هنگام پلک زدن، ترشحات غدد میومین به سمت خارج رانده می‌شوند. هنگامی که چشم باز است؛ ماهیچه‌های ریولان منقبض و ماهیچه‌های اوربیکولاریس شل می‌شوند و ترشحاتی از غدد به خارج صورت نمی‌گیرد. در نتیجه، با هر پلک زدن، ترشحات روغنی به داخل لایه اشکی وارد می‌شوند

بیش تر از افراد سالم است در حالی که رابطه‌ای بین واکنش ایمنی یاخته‌ای به استافیلوکوک طلایی و تیترا آنتی‌بادی سرمی (IgG) یا اشکی (IgA) علیه ribitol- Teichoic acid پیدا نشده است.<sup>۱۱</sup>

**فلیکتن:** یک واکنش ایمنی یاخته‌ای است که یاخته‌های تک‌هسته‌ای در آن دخالت دارند؛ هرچند بعد از ایجاد زخم، نوتروفیل‌ها نیز به محل وارد می‌شوند.<sup>۳۶</sup> فلیکتن می‌تواند بر روی ملتحمه و یا قرنیه ایجاد شود. فلیکتن ملتحمه، اغلب در قسمت تمپورال در نزدیک لیمبوس ایجاد می‌شود و بر روی آن یک نقص اپی‌تلیومی وجود دارد که با فلورسین رنگ می‌گیرد. این ضایعه بدون ایجاد اسکار بهبود می‌یابد. فلیکتن قرنیه عمدتاً در قسمت اینفرنازال ایجاد می‌شود و با رشد یک بافت فیبرووسکولار از ملتحمه به روی قرنیه مشخص می‌گردد. بر خلاف شکل ملتحمه‌ای، فلیکتن قرنیه پس از بهبود، از خود یک اسکار به شکل پانوس به جا می‌گذارد.<sup>۱۲</sup>

اختلال غدد میبومین به سه صورت رخ می‌دهد: التهاب، انسداد و ترشحات غیرطبیعی. بیماری‌های غدد میبومین اصولاً با تغییرات پلک همراهند در حالی که ممکن است التهاب وجود داشته باشد یا نباشد. ضخیم شدن پلک همراه با وسکولاریزیشن، هایپرکراتینیزیشن و نامنظمی لبه آن‌ها وجود دارد و محل اتصال پوست و مخاط، به سمت جلو یا عقب جابه‌جا شده است. منافذ غدد ممکن است افزایش یا کاهش یافته باشند و یا به وسیله مایع روغنی پوشیده شده باشند که در زیر آن، لبه غدد زخمی (ulcerated) شده است.<sup>۱۳</sup>

بلفاریت علاوه بر ایجاد علائم متعدد چشمی، در صورت مزمن شدن و عدم درمان مناسب، منجر به تغییرات پلک شامل اسکار و فرورفتگی لبه پلک، از دست رفتن مژه‌ها و چرخش مژه‌ها به داخل می‌شود. این تغییرات ممکن است همیشگی شوند. در ضمن، بلفاریت مزمن می‌تواند منجر به تخریب ساختمان غدد میبومین و انسداد دهانه غدد به همراه اسکار شود.<sup>۹</sup>

علامت اولیه MGD، برجستگی منفذ غده میبومین (pouting) است. علامت فیبر نوری (fiber optic) هنگام تاباندن نور به صفحه تارس مشاهده می‌شود که در اثر اتساع و انسداد غدد گرفتار ایجاد می‌گردد. هم‌چنین در آسیب‌شناسی، گرانولوم‌های کوچکی اطراف آسینی‌ها مشاهده می‌شوند که در واقع، میکروشالازیون هستند. هم‌چنین یاخته‌های التهابی مزمن بین آسینی‌ها دیده می‌شوند و خلاصه این که سنگ بنای اصلی در پاتوژنز MGD، کراتینیزیشن غیرطبیعی مجاری غدد میبومین است.<sup>۷</sup>

سایر عواملی که در پاتوژنز بلفاریت نقش دارند ولی مورد قبول

میکروب سبب گرفتاری یاخته‌های عمیق‌تر سباسبه نیز بشود و سبب پیگمانتاسیون، تغییر جهت و از بین رفتن مژه‌ها گردد.<sup>۱۰</sup> پژوهشگران توانسته‌اند با تزریق زیر ملتحمه‌ای سم‌های استافیلوکوکی، همین تغییرات را در حیوانات ایجاد نمایند. عوامل مستعدکننده ایجاد بلفاریت استافیلوکوکی، به خوبی مشخص نشده‌اند ولی نقش بعضی عوامل مشخص شده است؛ برای مثال، مایت‌های دمودکس (Demodex mites) باعث انسداد غدد سباسبه می‌گردند و با افزایش کراتینیزیشن، سبب ایجاد حلقه مومی (waxy sleeve) در اطراف مژه‌ها می‌شوند و در نتیجه به طور غیر فعال (پاسیو) موجب گسترش استافیلوکوک می‌گردند. قارچی به نام مالاسزیا فورفور نیز با تجزیه ترشحات و چربی‌های غدد سباسبه زمینه را مستعد کولونیزیشن استافیلوکوک می‌نماید.<sup>۳</sup>

سازوکارهای احتمالی شامل رشد بیش از حد کولونی‌های باکتریایی، رشد عوامل بیماری‌زا به جای عوامل غیربیماری‌زا و به هم خوردن تعادل بین عوامل بیماری‌زا و غیربیماری‌زا می‌باشند. سایر سازوکارها شامل ایجاد التهاب و مدیاتورهای التهابی توسط باکتری‌ها هستند. استفاده از عوامل ضدالتهابی جهت کنترل این مدیاتورها و انجام شستشو و کمپرس به منظور کم کردن این مواد اضافی و نیز تجویز آنتی‌بیوتیک‌های وسیع‌الطیف به منظور کاهش بار باکتری‌ها در درمان بلفاریت موثرند.

#### ارتشاح قرنیه‌ای (زخم حاشیه‌ای): ناشی از بلفاریت

استافیلوکوکی است و حاصل یک واکنش بین آنتی‌ژن و آنتی‌بادی میزبان می‌باشد که به دنبال آن ممکن است یاخته‌های چندهسته‌ای میزبان نیز به محل بیابند. علت ایجاد ضایعات در ساعت ۲ تا ۴ و ۸ تا ۱۰ نیز ناشی از تجمع آنتی‌ژن در لایه اشکی می‌باشد.<sup>۶</sup> این زخم استریل است. زخم‌های حاشیه‌ای را در مدل‌های حیوانی نیز می‌توان ایجاد کرد؛ نخست خرگوش با استافیلوکوک طلایی ایمونیزه می‌شود و سپس آنتی‌ژن آن به داخل قرنیه تزریق می‌گردد. این واکنش با استافیلوکوک اپیدرمیدیس ایجاد نمی‌شود. مبتلایان به عفونت استافیلوکوک طلایی، واکنش تشدید یافته‌ای نسبت به واکنش استافیلوکوک نشان می‌دهند.<sup>۱۱</sup>

در یک بررسی، شیوع آن را ۴۰ درصد ذکر کرده‌اند ولی رابطه‌ای بین تقویت ایمنی یاخته‌ای (enhanced cell-mediated immunity) نسبت به استافیلوکوک طلایی و زخم حاشیه‌ای پیدا نشد. با این حال، گروهی که پاسخ ایمنی تشدید یافته دارند، به نظر می‌رسد که بیش تر نیازمند درمان با استروئید باشند. به طور خلاصه، پاسخ واکنش‌های ایمنی در مبتلایان به بلفاریت به مراتب

همه نیستند به شرح زیر می‌باشند:

(۱) وجود دمودکس (Demodex) که عده‌ای آن را عاملی در ایجاد بلفاریت می‌دانند ولی پژوهشگران نقشی برای آن در ایجاد بلفاریت مزمن پیدا نکرده‌اند.<sup>۱۲</sup>

(۲) تغییر ترکیب ترشحات غدد میبومین به طوری که برخی معتقدند افزایش اسیدهای چرب آزاد و موم چربی (fatty wax) رخ می‌دهد و اسیدهای چرب آزاد موجب ناپایداری لایه اشکی و اثرات سوء بر اپی‌تلیوم قرنیه می‌شوند.<sup>۱۱</sup> البته عده‌ای دیگر از پژوهشگران چنین یافته‌ای را تایید نکرده‌اند.<sup>۸-۱۰</sup> در یک بررسی نشان داده شده است که وجود و تجزیه استرهای کلسترول در ترشحات غدد میبومین می‌تواند باعث رشد گونه‌های استافیلوکوک به ویژه استافیلوکوک طلایی در مبتلایان به بلفاریت مزمن شود.<sup>۱۳</sup> برخی لیپیدهای غیرطبیعی تولیدشده در MGD، به طور مستقیم برای سطح چشم تحریک‌کننده هستند. بعضی از لیپیدهای تغییر یافته منجر به ناپایداری لایه اشک و افزایش تبخیر اشک و در نتیجه افزایش غلظت مواد محلول و اسمولاریته اشک می‌شوند. افزایش اسمولاریته نیز یکی از علل مهم التهاب و تحریک چشم می‌باشد. بسیاری از بیماران مبتلا به بلفاریت خلفی، از تحریک چشم در زمان بیدار شدن از خواب شکایت دارند که احتمالاً ناشی از چربی غیرطبیعی اشک می‌باشد که در طول شب، ترشح شده و تجمع یافته است. در ضمن، در طول شب میزان ترشح لایه آبکی اشک کاهش می‌یابد که خود منجر به کاهش شسته شدن این مواد زاید از سطح چشم می‌شود.<sup>۱۴</sup>

(۳) توام بودن بلفاریت و خشکی چشم، به طوری که عده‌ای معتقدند در جریان بلفاریت مزمن، ترشح لایه آبکی اشک کاهش می‌یابد و در نتیجه، کراتوکونژنکتیویت سیکا (KCS) همراه با بلفاریت ایجاد می‌شود. عده‌ای معتقدند که داکریوآدنیت تحت بالینی و در نتیجه، آتروفی غدد اشکی، منجر به کاهش اشک می‌شوند. بین علائم بلفاریت و خشکی چشم، اشتراک زیادی وجود دارد. بیماری‌هایی که هم‌زمان با MGD دیده می‌شوند شامل خشکی چشم، کونژنکتیویت آلرژیک و روزاسه می‌باشند. MGD شایع‌ترین علت خشکی چشم ناشی از افزایش تبخیر اشک است.<sup>۲</sup>

(۴) عده‌ای کمبود اشک را زمینه‌ساز ایجاد بلفاریت می‌دانند و استدلال می‌کنند که در مبتلایان به KCS، چون میزان موسین هم علاوه بر لایه آبکی کاهش می‌یابد؛ در نتیجه، نقش پاک‌کنندگی مکشی (vacuum cleaner) لایه موسینی از بین می‌رود و تجمع باکتری‌ها در سطح چشم موجب بلفاریت می‌شود. در نتیجه، در جریان بلفاریت ممکن است دو شکل چشم خشک وجود داشته

باشد: یکی "چشم خشک" خشک ("dry eye") که کاهش اشک ثانویه به بلفاریت می‌باشد و دیگری "چشم خشک" مرطوب (wet "dry eye") که خشکی چشم زمینه‌ساز بلفاریت است و اثر تحریکی خشکی چشم سبب اشکریزش می‌شود.<sup>۹</sup> به همین جهت، در درمان بلفاریت باید به بیماری‌های همراه با بلفاریت توجه داشت. بیماری‌هایی که هم‌زمان با MGD دیده می‌شوند شامل خشکی چشم، کونژنکتیویت آلرژیک و روزاسه می‌باشند.<sup>۱۳</sup>

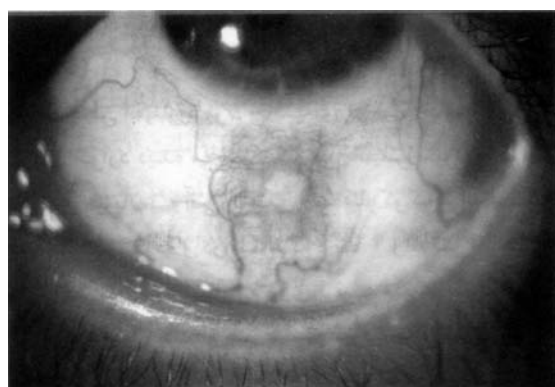
### علائم بالینی

مهم‌ترین علامت بالینی در همه انواع بلفاریت و MGD، سوزش و تحریک چشم است که صبح‌ها شدیدتر است و در طول روز بهتر می‌شود. با این که بلفاریت در افراد مسن شایع‌تر است؛ افراد جوان بیش‌تر از علائم شکایت می‌کنند. علائم بلفاریت عبارتند از خارش و سوزش پلک‌ها، ناراحتی چشم‌ها پس از کار با رایانه، احساس سنگینی در پلک‌ها، وجود ترشحات بر روی مژه‌ها، احساس خشکی، چسبیدن لبه پلک‌ها موقع بیدار شدن از خواب و قرمزی چشم. در ضمن، بیماران ممکن است از عدم تحمل لنز تماسی، سابقه گل‌مژه و یا نازکی مژه‌ها شکایت کنند.<sup>۱۱</sup>

در مطالعه‌ای که بر روی شیوع و درمان بلفاریت در سال ۲۰۰۹ در امریکا انجام شد؛ شایع‌ترین شکایت بیماران، خشکی و یا تحریک چشم (۵۳ درصد) و پس از آن ناراحتی چشم پس از ۳ ساعت کار با رایانه (۳۸ درصد) و چشم آبکی (۳۶ درصد) بود. بیمارانی که از چند علامت شکایت دارند غالباً علائم را به طور گروهی بیان می‌کنند. چسبندگی پلک‌ها موقع بیدار شدن از خواب، همیشه با سوزش پلک‌ها، احساس خشکی و تحریک چشم همراه است. در حالی که احساس ناراحتی پس از کار طولانی با رایانه، با احساس خشکی و تحریک، سنگینی و تورم پلک‌ها و چشم آبکی همراه است.<sup>۱</sup>

شکایت از علائم در زنان با مردان متفاوت است. مردان بیش‌تر از ترشحات لبه پلک و قرمزی چشم در زمان بیدار شدن از خواب شکایت می‌کنند. در حالی که زنان از احساس خشکی و تحریک چشم، سنگینی و ورم پلک‌ها، تحریک چشم پس از کار طولانی با رایانه، سابقه گل‌مژه و نازکی مژه‌ها شکایت دارند.<sup>۹</sup> با این که افراد جوان بیش‌تر از علائم بلفاریت شکایت می‌کنند؛ برخی علائم مانند نازکی مژه‌ها و گل‌مژه در افراد مسن شایع‌ترند. شایع‌ترین گروه مستعد به بلفاریت خلفی و MGD، مردان بالای ۶۵ ساله هستند.<sup>۸</sup> بلفاریت در هر دو جنس، همه نژادها و سنین مشاهده می‌شود؛ گرچه افراد با پوست روشن و بالای ۴۰ ساله و ساکنین اروپای

در معاینه بالینی، کولارت که اطراف مژه‌ها را احاطه کرده است؛ مهم‌ترین یافته می‌باشد. لبه‌های پلک، به وضوح خشک، ضخیم و پر خون شده‌اند (rosettes) و مژه‌ها به هم چسبیده‌اند. التهاب مزمن منجر به از دست رفتن مژه‌ها (madarosis)، سفید شدن آن‌ها (poliosis) و تغییر جهت آن‌ها (trichiasis) می‌شود. تغییرات ساختمانی که در حاشیه پلک‌ها رخ می‌دهند شامل تلانژکتازی و هایپرتروفی و نامنظمی لبه پلک‌ها (tylosis) هستند. عفونت حاد استافیلوکوکی می‌تواند سبب هوردولوم خارجی و یا گل‌مژه (style) و گاهی نیز هوردولوم داخلی شود (تصویر ۳). واکنش افزایش حساسیت نسبت به آنتی‌ژن‌های این باکتری می‌تواند منجر به فلیکتن ملتحمه که با یک ندول متورم به همراه نقص اپی‌تلیوم مرکزی در ملتحمه بولبار مشخص می‌شود، گردد.



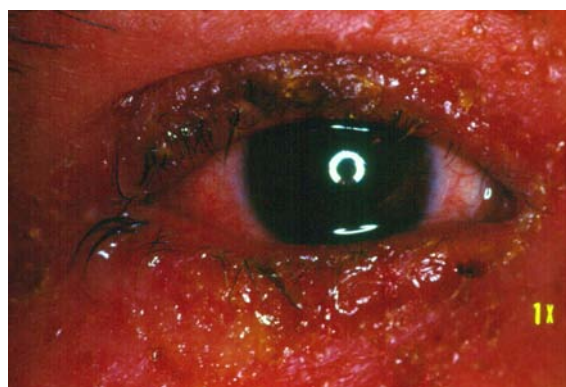
تصویر ۴- فلیکتن ملتحمه که از عوارض بلفاریت استافیلوکوک مزمن است و یک واکنش ایمونولوژیک از نوع ایمنی یاخته‌ای است.

شدت چرب و کف آلود و ملتحمه بولبر مختصری پر خون و قرمز است.<sup>۹</sup>

**د) بلفاریت سبورهای همراه با میبومینیت ثانویه:** این بیماران دچار حملات شدید دوره‌ای می‌شوند، دهانه غدد با ترشحات سفید مسدود شده است و یک‌چهارم این بیماران دچار KCS هستند. قابل توجه آن که پیدایش علایم فوق رابطه‌ای با شدت بلفاریت ندارد و هم‌چنین ممکن است میزان ناراحتی بیمار با یافته‌های پلکی ضایعه متناسب نباشد.<sup>۱۱</sup>

**ه) گراتوکونژنکتیویت میبومینی اولیه:** این ناراحتی برخلاف بلفاریت اولیه استافیلوکوکی، در مناطق سرد شایع‌تر است. حدود یک‌سوم این بیماران دچار درماتیت سبورهای و حدود دوسوم آن‌ها دچار آکنه روزاسه هستند. برجستگی دهانه غدد و ترشحات سفید شده مشاهده می‌شود. در جریان MGD گاهی فشار بر پلک‌ها

شمالی بیش‌تر مبتلا به این بیماری می‌شوند.<sup>۱۰</sup>  
علایم بالینی هر کدام از انواع بلفاریت دارای ویژگی‌هایی هستند که هر یک جداگانه مختصری شرح داده می‌شوند.  
**الف) بلفاریت استافیلوکوکی:** مهم‌ترین علامت آن سوزش و تحریک صبحگاهی چشم است و علت آن، تجمع سموم میکروبی در سطح قرنیه به هنگام خواب می‌باشد که طی روز با پلک زدن و جریان اشک به تدریج برطرف می‌شود. در بلفاریت قدامی، استافیلوکوک به ویژه استافیلوکوک اپیدرمیدیس و با درجات کم‌تر استافیلوکوک طلائی نقش دارند. استافیلوکوک از طریق تولید محصولات مختلف سمی به داخل اشک و تولید سیتوکین‌های التهابی که نتیجه آن فعال شدن یاخته‌های التهابی است؛ باعث ایجاد علایم می‌شود.



تصویر ۳- بلفاریت استافیلوکوکی: وجود دبری و کلارت و کلفتی لبه پلک دیده می‌شود.

**ب) بلفاریت سبورهای:** علایم آن شبیه بلفاریت استافیلوکوکی هستند و تنها سن ابتلا به آن بالاتر از نوع استافیلوکوکی است و علایم بیماری طولانی‌تر از آن هستند. هم‌چنین دوره‌های بهبود و بدتر شدن در آن کم‌تر دیده می‌شود و حدود یک‌سوم مبتلایان به آن، دچار KCS هستند. در حالی که نیمی از موارد بلفاریت استافیلوکوکی همراه با KCS می‌باشند.<sup>۱۲</sup> در همه موارد بلفاریت سبورهای، درماتیت سبور نیز وجود دارد.<sup>۴</sup>

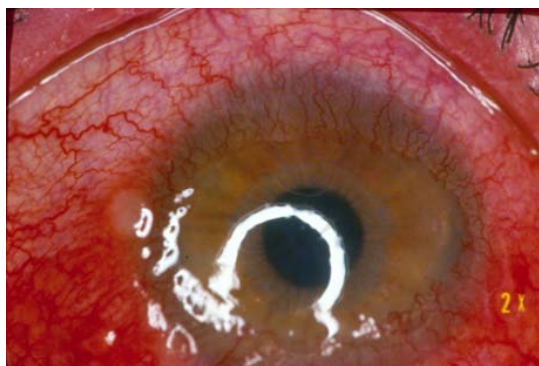
**ج) بلفاریت سبورهای همراه با سبور میبومین (meibomian seborrhea):** در این مورد، تغییرات قدامی لبه پلک ناچیز است و غدد میبومین متسع و حاوی ترشح فراوان کف‌آلود می‌باشند. این بیماران به شدت علامت‌دار هستند ولی یافته‌های بالینی با شدت علایم متناسب نیستند. لایه اشکی به



کویاناگی‌ها (VKH) نیز ایجاد می‌شود. هم‌چنین از دست رفتن مژه‌ها (madarosis) ممکن است در اثر جذام یا کاندیدا نیز بروز نماید.<sup>۹</sup>

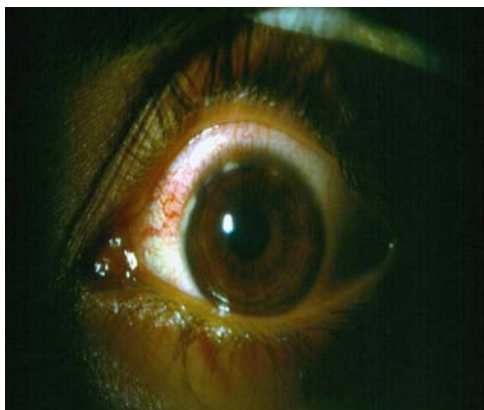### تغییرات قرنیهای در جریان بلفاریت

کراتیت که به علت اثرات سمی میکروب‌ها به طور ثانویه ایجاد می‌شود؛ عمدتاً در یک‌سوم پایین قرنیه دیده می‌شود و به صورت کدورت‌های زیر اپی‌تلیومی محیطی (subepithelial)، پانوس و ندول‌ها می‌باشد (تصویر ۶).



تصویر ۶- رشد بافت فیبروواسکولار سطحی (پانوس) که از عوارض بلفاریت مزمن است.

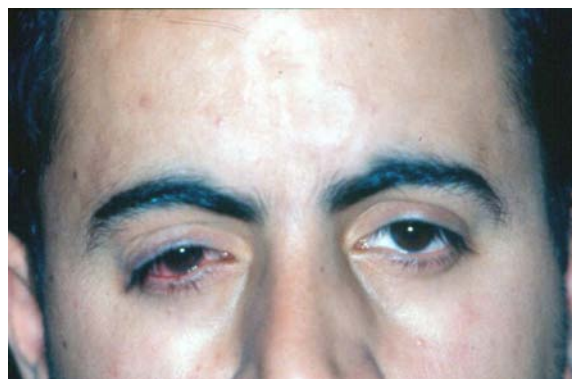هم‌چنین ارتشاح حاشیه‌ای (زخم حاشیه‌ای) در پاره‌ای موارد دیده می‌شود که حاصل واکنش آنتی‌بادی میزبان به آنتی‌ژن‌های استافیلوکوک می‌باشد و غیر عفونی است. این ارتشاح در ساعت ۲ تا ۴ و ۸ تا ۱۰ دیده می‌شود. در ابتدا اپی‌تلیوم روی قرنیه سالم است ولی سرانجام ممکن است از هم گسسته شود (تصویر ۷).<sup>۸</sup>



تصویر ۷- زخم حاشیه‌ای (marginal ulcer)

سبب خروج ترشحات از غدد نمی‌شود و گاهی ترشحات کدر خارج می‌شوند که این ترشح ممکن است کف‌آلود و یا شبیه خمیر دندان باشد، در حالی که ترشح طبیعی غدد میبومین، شفاف است.<sup>۱۳،۱۴</sup> بلفاریت‌های سبوره‌ای، یک سیر مقاوم و مزمن دارند و بیش‌تر در افراد مسن رخ می‌دهند. اکثر این بیماران دچار درماتیت سبوره‌ای نیز هستند و به همین جهت یک اختلال فعالیت غدد سباسه در کل بدن می‌باشد. شیوع کراتوکونژنکتیویت سیکا در بیماران با اختلال غدد میبومین ۴۰-۲۵ درصد ذکر شده است. هم‌چنین گزارش شده است که ۱۰۰ درصد مبتلایان به آکنه روزاسه دچار بلفاریت هستند و در ۲۰ درصد موارد، بلفاریت قبل از سایر تظاهرات آکنه ظاهر می‌شود. میزان شیوع کراتوکونژنکتیویت سیکا در مبتلایان به آکنه روزاسه ۳۷ درصد گزارش شده است و هم‌چنین ۱۰۰ درصد مبتلایان به بلفاریت سبوره‌ای با میبومینیت، به طور ثانویه درماتیت سبوره‌ای نیز دارند. در پایان ذکر این نکته نیز لازم است که علامت شاخص مبتلایان به MGD، عدم تحمل به لنز تماسی است.<sup>۱۲</sup> هم‌چنین ممکن است گاهی اپی‌اسکلریت مزمن نیز در آن‌ها دیده شود.<sup>۱۳</sup>

در تشخیص افتراقی بلفاریت مزمن باید سندرم ماسکه‌شده (masquerade syndrome)، کارسینومای غدد سباسه، متاستاز ایزوله پلک، کارسینومای بازال سل و هم‌چنین لوپوس دیسکوئید پلک را در نظر داشت (تصویر ۵).<sup>۱۳</sup>



تصویر ۵- میبومینیت مزمن یک‌طرفه: در این موارد باید به کارسینومای غده سباسه مشکوک شد (masquerade syndrome).

خلاصه این که تشخیص بیماری بالینی است و انجام کشت به صورت کمی، هنوز متداول نشده ولی میوگرافی به تازگی در تشخیص MGD به کار گرفته شده است. باید توجه داشت که پولیویزیس (poliosis) در اثر افتالمی سمپاتیک و یا سندرم وگت

اهمیت دارد. محلول چشمی ۱ درصد آزیترومایسین دارای هر دو خاصیت ضدالتهابی و ضدباکتریایی است. تمایل چشم‌پزشکان در استفاده از دارو برای درمان بلفاریت به ترتیب شامل محلول چشمی ۱ درصد آزیترومایسین و داکسی سایکلین خوراکی، سپس عوامل ضدالتهابی شامل سیکلوسپورین، loteprednol etabonate و ترکیبی از دگزامتازون و توبرامایسین می‌باشد. در رتبه‌های پایین‌تر، استفاده از پماد باسیتراسین و اریترومایسین و از همه کم‌تر، فلوروکینولون‌ها قرار دارند.<sup>۱۱</sup>

بیماران مبتلا به بلفاریت در ۶۹ درصد موارد، برخی از اشکال درمان را دریافت می‌کنند. اگرچه در حال حاضر و به طور سنتی، شستشو و کمپرس گرم پلک‌ها درمان اصلی بلفاریت است اما تمایل به استفاده از دارو درمانی به ویژه داروهای جدید چشمی نیز رو به افزایش است. رعایت بهداشت پلک‌ها، گرچه درمان اصلی بلفاریت است اما به تنهایی نقش محدودی در موفقیت درمان دارد.<sup>۱۱و۱۶</sup>

درمان بلندمدت با یک آنتی‌بیوتیک بدون انجام سایر اقدامات، سبب به هم خوردن تعادل بین عوامل بیماری‌زا و غیربیماری‌زا می‌گردد که خود منجر به ایجاد مشکلات جدید می‌شود. در واقع، درمان بلفاریت ترکیبی از آنتی‌بیوتیک‌های موضعی و سیستمیک، عوامل ضدالتهابی و رعایت بهداشت پلک می‌باشد.

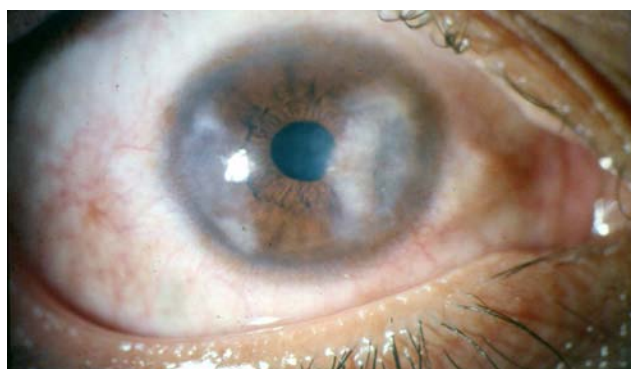### مراحل درمانی

در ابتدای درمان، شستشوی پلک‌ها معمولاً شب‌ها موقع خواب و صبح‌ها هنگام بیدار شدن باید صورت گیرد که به تدریج با بهبود بیماری، به روزی یک بار و به تدریج هفته‌ای ۲ تا ۳ بار و در بعضی موارد به هفته‌ای یک بار کاهش داده می‌شود. شستشوی پلک‌ها را می‌توان با شامپو بچه و یا محلول بیکربنات سدیم انجام داد. برای تهیه محلول بیکربنات کافی است یک فاشق چایخوری پودر بیکربنات سدیم در ۵۷۰ میلی‌لیتر آب جوشیده سردشده حل شود. شستشو با این محلول علاوه بر آن که به طور مکانیکی باعث کاهش میزان میکروب‌های پلک می‌شود؛ خود بیکربنات سدیم دارای اثر ضد میکروبی ضعیفی است که موجب تشدید اثر آنتی‌بیوتیک‌ها می‌گردد.<sup>۱۵</sup> هم‌چنین از صابون‌های حاوی مواد آنتی‌سپتیک (هگزاکلروفن، کلرهگزیدین) نیز می‌توان استفاده کرد. به تازگی، برخی استفاده از شامپوی ضد شوره را به جای شامپو بچه توصیه می‌کنند.<sup>۱۲</sup>

انجام اسکراب را باید به دقت به بیمار یاد داد. عده‌ای انجام آن را با اپلیکاتور و یا پدهای مخصوص چشمی توصیه می‌کنند ولی

گاهی نورگ‌زایی در ضایعه رخ می‌دهد.<sup>۳</sup> باید دانست که در این ضایعه به طور مشخص یک فضای شفاف (lucid interval) بین ارتشاح و لیمبوس وجود دارد. این یافته، آن را از ضایعات مشابه ناشی از زخم مورن و وگنر و پلی‌آرتريت نودوزا مجزا می‌کند. باید توجه داشت که در چنین مواردی، به ویژه در صورت کمبود اشک، خطر عفونت ثانویه نیز وجود دارد.<sup>۶</sup>

از ضایعات دیگر قرنيه فلیکتن است که آن هم یک واکنش ایمنی است و با درد و نورگریزی همراه است و در صورت عدم درمان، به دنبال آن رگ‌های خونی به سمت قرنيه پیش می‌روند. لازم به ذکر است که فلیکتن در اثر عفونت‌های سیستمیک مانند سل، کاندیدا، کلامیدیا، کوکسیديو مایکوز و نامتوده‌ها نیز ایجاد می‌شود (تصویر ۸).<sup>۱۰</sup>



تصویر ۸- کراتوکونژکتیویت فلیکتنول ناشی از بلفاریت استافیلوکوکی مزمن که در اثر واکنش ایمونولوژیک بروز می‌کند.

### درمان بلفاریت

نخستین گام در شروع درمان، توضیح کامل بیماری به فرد مبتلا و آگاه نمودن وی از سیر بیماری و عوارض احتمالی آن در صورت عدم درمان صحیح است؛ با تاکید بر این نکته که جهت بلفاریت مزمن، درمان قطعی وجود ندارد و درمان باید سال‌ها و گاهی تا آخر عمر ادامه داشته باشد (تصویر ۹ تا ۱۱).

**اهداف درمان در بلفاریت قدامی:** (۱) کاهش علائم بیمار، (۲) کاهش میزان باکتری موجود بر روی لبه پلک، (۳) کاهش التهاب و (۴) بهبود عملکرد غدد میومین.<sup>۴</sup>

**اهداف درمان در بلفاریت خلفی:** (۱) کاهش علائم بیمار، (۲) بهبود عملکرد غدد میومین و (۳) کاهش التهاب.<sup>۴</sup>

خاصیت ضدالتهابی دارویی که جهت درمان بلفاریت به کار می‌رود، از همه مهم‌تر است و سپس خاصیت ضدباکتریایی آن

این کار با انگشتان دست به تنهایی و یا با استفاده از پارچه نرم نیز، می‌تواند صورت گیرد.

### نحوه شستشو

شامپو را روی انگشتان نشانه دو دست قرار می‌دهیم و در حالی که پلک‌ها کاملاً بسته‌اند؛ ریشه مژه‌ها را شستشو می‌دهیم. انجام این کار در حمام آسان‌تر است. مهم آن است که در هنگام شستشو، محلول به داخل چشم وارد نشود تا تحریک چشم رخ ندهد. ماساژ و شستشوی پلک‌ها باید با قدرت کافی و به مدت حداقل ۱-۲ دقیقه انجام شود و تنها مالش ملایم پلک سودی ندارد.

بدیهی است شستشوی تنها در بلفاریت‌های استافیلوکوکی و یا انواع سبوره‌ای بدون گرفتاری غدد میومین موثر است و در صورت گرفتاری غدد میومین باید کمپرس گرم صورت گیرد، این کار باعث شل شدن دبری‌ها و ترشحات میومین می‌شود؛ زیرا نقطه ذوب ترشحات هنگام وجود MGD افزایش می‌یابد (در حالت طبیعی  $30-45^{\circ}\text{C}$ )<sup>۱۱</sup>.

### نحوه انجام کمپرس گرم

پارچه یا پنبه‌ای که با آب داغ گرم شده باشد (نه به حد سوزاندن پوست پلک) بر روی پلک قرار داده می‌شود. با سرد شدن آن، دوباره آن را گرم می‌کنیم و این کار را تکرار می‌کنیم. کمپرس گرم باید دست کم ۱۰-۵ دقیقه طول بکشد.<sup>۴</sup>

### ماساژ پلک‌ها به دنبال کمپرس گرم

این کار به منظور خارج نمودن ترشحات، ضروری است. جهت ماساژ باید از ریشه تارس به سمت لبه پلک باشد. بدیهی است در صورت انجام کمپرس گرم و ماساژ، به دنبال آن حتماً باید شستشوی پلک‌ها انجام شود. بنابراین، اصل اول در درمان بلفاریت، شستشوی مکانیکی مژه‌ها و کمپرس گرم می‌باشد.

### داروهای ضد باکتری

به صورت پماد و یا قطره تجویز می‌شوند. در مواردی که بلفاریت استافیلوکوکی و به ویژه هنگامی که فولیکولیت حاد وجود دارد؛ مصرف آنتی‌بیوتیک‌های موضعی بسیار موثر است. می‌توان از قطره‌های کلرامفنیکل ۰/۵ درصد، سیپروفلوکساسین ۰/۳ درصد و یا سولفاستامید ۱۰ درصد استفاده کرد.<sup>۱۵</sup> هم‌چنین می‌توان از پمادهای باسیتراکسین، اریترومایسین، کلرامفنیکل و یا نئومایسین استفاده کرد، هر چند عده‌ای پماد باسیتراکسین را داروی انتخابی

معرفی کرده‌اند.<sup>۱۲</sup> عده‌ای معتقدند که نئومایسین باعث تحریک پلک‌ها می‌گردد و بیماری را بدتر می‌کند و نباید مصرف شود ولی عده‌ای دیگر مصرف کوتاه‌مدت آن را توصیه کرده‌اند. مسلم است که باید از مصرف نئومایسین و سایر آمینوگلیکوزیدها و سولفانامیدها برای مدت طولانی پرهیز نمود.<sup>۱۲</sup>

دوره حاد درمان حداقل ۸-۲ هفته است و سپس بر اساس پاسخ به درمان، داروها به تدریج کم می‌شوند که ممکن است به میزان کم برای مدت طولانی ادامه یابند و یا به طور کلی بعد از چند هفته قطع شود. نکته بسیار مهم مصرف دارو با دوز بالا در مدت کم می‌باشد که گاهی قطره‌ها هر دو ساعت هم مصرف می‌شوند. نکته مهم در مورد مصرف پماد این است که این نوع دارو باید به لبه پلک و ریشه مژه‌ها مالیده شود. لازم به ذکر است که هنگام تجویز آنتی‌بیوتیک، بررسی حساسیت آنتی‌بیوتیکی ضروری ندارد و بررسی‌های انجام‌شده نشان داده‌اند که ارگانوسم‌های موجود روی پلک‌ها در مبتلایان به بلفاریت نسبت به باسیتراکسین و آمینوگلیکوزیدها حساس‌ترند تا اریترومایسین و سولفی سوکسازول (جدول ۲).<sup>۸</sup>

### جدول ۲- درصد حساسیت آنتی‌بیوتیکی فلور پلک در بلفاریت<sup>۸</sup>

آنتی‌بیوتیک	استافیلوکوک اپیدرمیدیس	سایر میکروارگانوسم‌ها
جنتامایسین	۸۱٫۴	۸۶٫۰
توبرامایسین	۷۴٫۲	۷۹٫۰
سفازولین	۹۹٫۰	۹۳٫۴
باسیتراکسین	۹۰٫۶	۸۸٫۱
کلرامفنیکل	۹۴٫۹	۹۳٫۴
اریترومایسین	۴۸٫۳	۵۹٫۰
سولفی سوکسازول	۴۵٫۸	۵۳٫۴

### مصرف استروئید موضعی

مصرف استروئید موضعی در همه موارد بلفاریت توصیه نمی‌شود و اغلب در مواردی که بلفاریت با میبومییت یا کراتیت حاشیه‌ای و یا فلیکتن همراه است توصیه می‌شود.<sup>۲</sup> استروئید موضعی را نیز می‌توان به صورت قطره یا پماد تجویز کرد که در ابتدا با دوز بالا شروع می‌شود و سپس به تدریج کم و قطع می‌گردد. می‌توان از قطره دگزامتازون ۰/۱ درصد و یا قطره پردنیزولون استات ۱ درصد استفاده کرد.<sup>۱۵</sup>

در یک مطالعه نشان داده شد که عود بیماری پس از قطع

دارو، در گروهی که مخلوط آنتی‌بیوتیک و استروئید موضعی مصرف می‌شد؛ در یک سوم موارد، در گروهی که با استروئید به تنهایی معالجه می‌شدند؛ در دوسوم موارد و در گروهی که دارونما می‌گرفتند؛ در نیمی از موارد روی داده بود.<sup>۴</sup> بنابراین در همه مواردی که بلفاریت با التهاب لبه‌های پلک همراه است یا اختلال غدد میبومین وجود دارد و یا گرفتاری‌های قرنیه به صورت کراتیت حاشیه‌ای و یا فلیکتن وجود دارد؛ مصرف استروئید همراه با آنتی‌بیوتیک ضروری است. به همین دلیل، قطره‌های مخلوط آنتی‌بیوتیک و استروئید نیز در بعضی کشورها وجود دارند.

نکته بسیار مهم این است که با شروع درمان بلفاریت ممکن است کراتیت موجود، به علت آزاد شدن توکسین‌های میکروبی از پلک، بدتر شود و بیمار درمان را رها کند؛ به همین منظور باید به بیمار توضیح داده شود که ممکن است در دو هفته اول درمان، علائم بدتر شوند. برای کاهش ناراحتی بیمار در این موارد می‌توان علاوه بر آنتی‌بیوتیک، از استروئید موضعی هم استفاده کرد.<sup>۴</sup>

در تجویز داروها بهتر است قطره‌ها را طی روز استفاده کرد و پماد هنگام شب استفاده شود. هم‌چنین شستشوی مژه‌ها بهتر است شب قبل از استفاده از پماد و صبح پس از بیدار شدن انجام شود تا علاوه بر شستشوی مژه‌ها، باقی‌مانده پماد در مژه‌ها نیز پاک شود. عدم توجه به این نکته می‌تواند به علت باقی‌ماندن مواد نگه‌دارنده پماد در لبه پلک موجب تحریک بیش‌تر چشم در طول روز گردد.

### آنتی‌بیوتیک سیستمیک

اکثر موارد بلفاریت با درمان‌های موضعی بهبود می‌یابند ولی در پاره‌ای از موارد مجبور به استفاده از آنتی‌بیوتیک‌های سیستمیک هم هستیم که عمدتاً از تتراسایکلین و یا اریترومیسین استفاده می‌شود. هرچند عده‌ای مصرف تتراسایکلین را در درمان بلفاریت مورد سوال قرار داده‌اند.<sup>۱۵</sup>

تتراسایکلین با اتصال به ریبوزوم ۳۰S باعث مهار سنتز پروتئین می‌شود. به طور معمول، باکتریواستاتیک است ولی با غلظت بالا می‌تواند باکتری‌سید نیز باشد. همه گونه‌های تتراسایکلین تقریباً دارای فعالیت مشابه هستند هرچند مینوسایکلین دارای فعالیت بیش‌تری علیه استافیلوکوک طلایی می‌باشد. تتراسایکلین در قسمت فوقانی دستگاه گوارش جذب می‌گردد و در حالت ناشتا بهتر جذب می‌شود. با معده پر و به ویژه همراه با مصرف شیر و فرآورده‌های آن و نیز املاح کلسیم، آهن و منیزیم، جذب آن به شدت کاهش می‌یابد.<sup>۱۷</sup> در چشم‌پزشکی،

تتراسایکلین به صورت موضعی و خوراکی مصرف می‌شود. کلر تتراسایکلین، مینوسایکلین و داکسی‌سایکلین عمدتاً از طریق کبد و صفرا دفع می‌شوند در حالی که سایر ترکیبات آن از راه ادرار دفع می‌شوند. البته باید توجه داشت که در نارسایی کلیه، تجویز همه ترکیبات تتراسایکلین باید با احتیاط صورت گیرد و تنها داکسی‌سایکلین و شاید هم مینوسایکلین را در این موارد می‌توان تجویز کرد.<sup>۱۶</sup> لازم به ذکر است که تجویز خوراکی تتراسایکلین و اکسی‌سایکلین غلظت کافی از دارو را در اشک و بزاق ایجاد نمی‌کند ولی داکسی‌سایکلین و مینوسایکلین به علت خاصیت لیپوفیلیک، این غلظت را ایجاد می‌کنند.<sup>۱۷</sup> به همین دلیل، مصرف داکسی‌سایکلین و مینوسایکلین در چشم‌پزشکی بیش‌تر از سایر ترکیبات تتراسایکلین متداول شده است. علاوه بر این، مینوسایکلین بر گونه‌های استافیلوکوک طلایی که نسبت به سایر ترکیبات تتراسایکلین مقاومند، موثر می‌باشد.<sup>۱۶</sup>

یک نکته جالب این است که نقش مهارت تتراسایکلین بر رشد باکتری‌ها، باعث بهبود بلفاریت نمی‌شود زیرا حدود ۷۵ درصد از موارد استافیلوکوک‌های پلک به تتراسایکلین مقاومند. بنابراین سازوکار سودمندی تتراسایکلین در درمان بلفاریت، کاهش تولید لیپاز استافیلوکوک‌های اپیدرمیدیس می‌باشد در حالی که بر رشد آن‌ها تاثیری ندارد. هم‌چنین به‌رغم کاهش رشد استافیلوکوک‌های طلایی، سازوکار اصلی اثر آن در این مورد نیز مهارت تولید لیپاز می‌باشد.<sup>۱۷</sup>

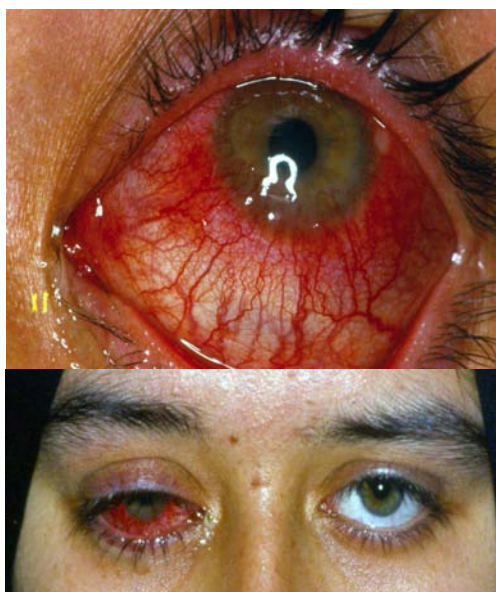### مقدار تتراسایکلین خوراکی

کلر تتراسایکلین به صورت کپسول‌های ۲۵۰ میلی‌گرمی وجود دارد که به مقدار ۵۰۰-۲۵۰ میلی‌گرم هر ۶ ساعت تجویز می‌شود. برحسب شدت بیماری و تجربه پزشک، نحوه تجویز دارو متفاوت است ولی برابر آنچه مورد قبول همه است؛ دارو با مقدار بالا شروع و به تدریج کم می‌شود و دست‌کم ۶-۴ ماه ادامه می‌یابد. در صورت عود با قطع دارو ممکن است مصرف یک روز در میان آن سال‌ها ادامه یابد.<sup>۱۷</sup>

داکسی‌سایکلین به صورت کپسول‌های ۱۰۰ و ۵۰ میلی‌گرمی وجود دارد که با ۲۰۰ میلی‌گرم روزانه شروع می‌شود و سپس ۱۰۰ میلی‌گرم روزانه (و گاهی ۱۰۰ میلی‌گرم دوبار در روز) ادامه می‌یابد. مینوسایکلین نیز به صورت کپسول‌های ۱۰۰ و ۵۰ میلی‌گرمی و شربت ۵ mg/ml وجود دارد که نحوه تجویز آن همانند داکسی‌سایکلین است.<sup>۱۶</sup>

قبل از تجویز این داروها باید از وضعیت کلیه و کبد بیمار

داکسی‌سایکلین، جذب آن را کم می‌کند؛ توصیه می‌شود که این دارو به همراه غذا مصرف نشود. هم‌چنین به منظور پیش‌گیری از ازوفازیت ناشی از آن، باید با آب زیاد میل شود و تا دو ساعت بیمار دراز نکشد. حساسیت به نور از عوارض این دارو است؛ بنابراین فرد در خلال استفاده از داکسی‌سایکلین نباید در معرض نور آفتاب قرار گیرد.



تصویر ۹- MGD همراه با پرخونی عروق ملتحمه و اپی‌اسکلریت و رشد بافت فیبروواسکولار سطحی (پانوس) تقریباً ۳۶۰ درجه اطراف قرنیه پیش از شروع درمان.

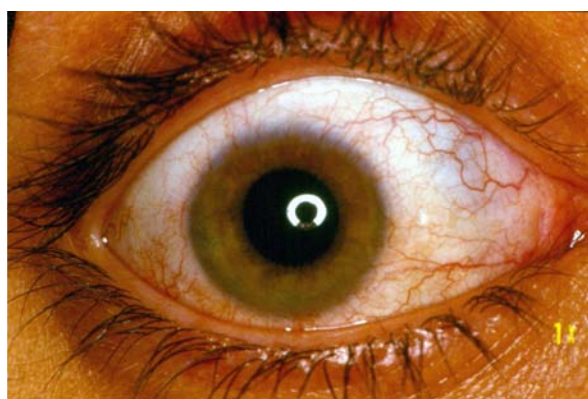اطلاع داشت. هم‌چنین دارو در کودکان، قبل از رویش دندان‌های همیشگی و در بارداری ممنوع است. در نبود موارد منع مصرف فوق، ممکن است در خلال مصرف دارو، عوارضی به شرح زیر نیز ایجاد شوند: اختلال در دستگاه گوارش (گاستریت، اسهال)، افزایش احتمال عفونت اضافی (superinfection) با قارچ‌ها در دهان، واژن و دستگاه گوارش و زخم مری در اثر داکسی‌سایکلین و مسمومیت کبدی، تومور مغزی کاذب و بالاخره سمیت وستیبولار با مینوسایکلین.<sup>۱۷</sup>

در صورت وجود موارد فوق و هم‌چنین در کودکان و یا زنان باردار می‌توان از اریترومیسین استفاده کرد. البته اریترومیسین در موارد وجود روزاسه، به خوبی تتراسایکلین موثر نیست. تتراسایکلین و اریترومیسین از طریق ترشحات غدد سباسه، پوست و میبومین پلک به سطح پوست و پلک می‌رسند.<sup>۱۷</sup>

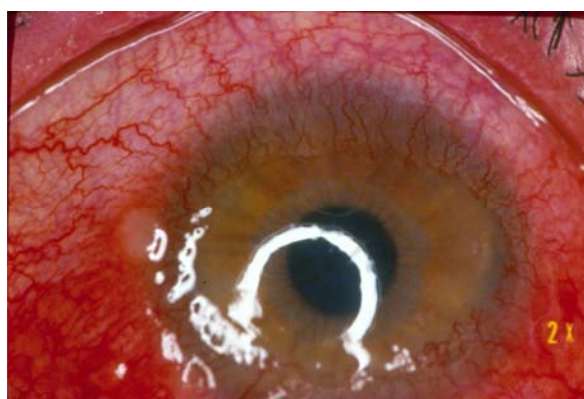
در پایان یادآوری می‌شود که مقدار تتراسایکلین برای درمان بلغاریت کم‌تر از مقدار ضد میکروبی سیستمیک آن است و همان‌گونه که بیان شد با مهار فعالیت لیپاز میکروبی، غلظت اسیدهای چرب ترشحات میبومین را کاهش می‌دهد.<sup>۱۶</sup>

تتراسایکلین هم‌چنین فعالیت کلاژناز را مهار می‌کند و واسکولاریزیشن قرینه و التهاب را کاهش می‌دهد (به علت خاصیت Antichemotactic). مصرف موضعی تتراسایکلین در درمان بلغاریت، کم‌تر مرسوم است و در موارد ضروری معمولاً همراه با استروئید موضعی مصرف می‌شود.<sup>۱۷</sup>

از آن‌جا که مصرف هم‌زمان و مواد غذایی به ویژه شیر با



تصویر ۱۱- چشم بیمار تصویر (۹) سه ماه پس از شروع درمان خوراکی تتراسایکلین: چشم به طور قابل ملاحظه‌ای آرام است و حتا بافت فیبروواسکولار سطحی قرنیه (پانوس) پس‌رفت کرده است.



تصویر ۱۰- چشم بیمار تصویر (۹) دو هفته پس از شروع درمان با تتراسایکلین خوراکی: به وضوح از میزان التهاب چشمی و پرخونی عروقی کاسته شده است.

### سایر درمان‌های کمکی

#### الف- اشک مصنوعی

همان‌گونه که ذکر شد در یک‌سوم تا دوسوم موارد بلفاریت، به طور اولیه یا ثانویه، به درجات مختلف کمبود اشک وجود دارد و به همین دلیل، مصرف قطره یا پماد اشک مصنوعی در درمان بلفاریت، اغلب کمک‌کننده است ولی باید توجه داشت که داروی مصرفی بدون مواد نگهدارنده باشد تا خود موجب صدمه بیش‌تر قرنیه نشود.<sup>۱</sup>

#### ب- استفاده از لنزهای تماسی

در پاره‌ای از موارد که التهاب لبه پلک شدید است و در اثر استفاده از قطره‌های موضعی با دفعات فراوان، ضایعات سطحی قرنیه بهبود نمی‌یابد؛ می‌توان از لنزهای تماسی نرم استفاده کرد. در این موارد، به علت آزدگی سطح قرنیه و نیز مختل بودن وضعیت لایه اشکی، امکان عفونت‌های ثانوی در اثر استفاده از لنز افزایش می‌یابد. به همین دلیل، مراقبت خاصی از این‌گونه بیماران لازم است.<sup>۲</sup>

#### ج- درمان‌های متفرقه

به تازگی مکمل غذایی امگا-۳ جهت درمان بلفاریت ناشی از MGD معرفی شده است. این ماده در روغن ماهی و روغن دانه کتان وجود دارد. مقدار تجویز آن، دو کپسول هزار میلی‌گرمی ۳ بار در روز به مدت ۶ تا ۱۲ ماه است. در یک مطالعه، در گروهی که امگا-۳ دریافت نمودند در مقایسه با گروهی که دارونما گرفتند؛ میزان ترشح اشک و ترشح غدد میبومین بهبود یافته بود.<sup>۱۸</sup> سازوکار اثر احتمالی چربی امگا-۳، کاهش ترشح واسطه‌های التهابی مانند IL-1 (interleukine)، PGE<sub>2</sub> (پروستاگلندین E<sub>2</sub>) و TNF (tumor necrosis factor) و افزایش ترشح واسطه‌های ضدالتهابی مانند PGI<sub>2</sub> (پروستاگلندین I<sub>2</sub>) و ترمبوکسان A<sub>2</sub> می‌باشد. در ضمن، شاید این مکمل غذایی از طریق بهبود در سنتز اجزای اشک باعث بهبود لایه اشکی و کاهش علائم خشکی چشم شود. باید توجه داشت که جهت رسیدن به پاسخ درمانی مناسب، به درمان طولانی‌مدت با این مکمل نیاز است و در مرحله حاد بلفاریت خلفی، جایی ندارد.<sup>۱۸</sup>

هم‌چنین به تازگی از پروبینگ غدد میبومین جهت رفع انسداد در نوع انسدادی بلفاریت استفاده شده است.<sup>۱۹</sup> برای انتخاب این درمان ابتدا باید از انسدادی بودن MGD اطمینان حاصل کرد. در حالت طبیعی، با فشار بر روی صفحه تارس، بیش از ۳۰ درصد

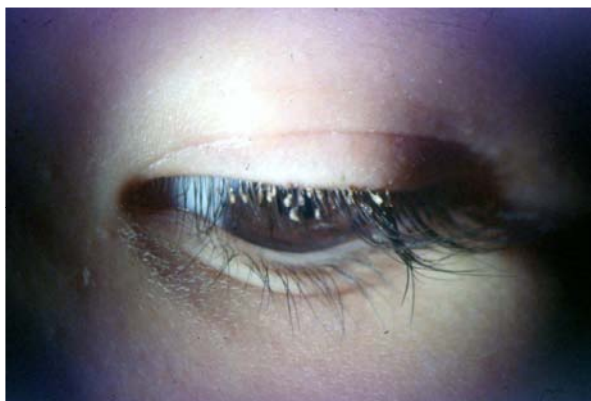غدد میبومین ترشحات خود را تخلیه می‌کنند.<sup>۱۹</sup> در صورتی که میزان غدد مترشحه کم‌تر از این میزان باشد MGD از نوع انسدادی است. در ضمن، باید اطمینان حاصل کرد که غدد میبومین آتروفیه نباشند که از طریق ترنس‌ایلومینیشن پلک‌ها، امکان‌پذیر است. از آن‌جا که این درمان یک روش تهاجمی و دردناک است، امکان پروبینگ ۵ تا ۱۰ غدد میبومین در هر جلسه وجود دارد. بنابراین لازم است که غددی که در آن‌ها انسداد وجود دارد و باعث درد به ویژه هنگام فشار شده‌اند؛ توسط معاینه مشخص گردند و سپس اقدام به پروبینگ شود.

در جریان پروبینگ غدد، سه نوع انسداد مشخص می‌شوند: انسداد دهانه غدد، انسداد مختصر خود مجرا و انسداد شدید مجرا به علت رشد بافت فیبروواسکولار. پس از انجام پروبینگ، علائم بیمار به سرعت کاهش می‌یابد و بهبود علائم به مدت یک سال باقی می‌ماند.

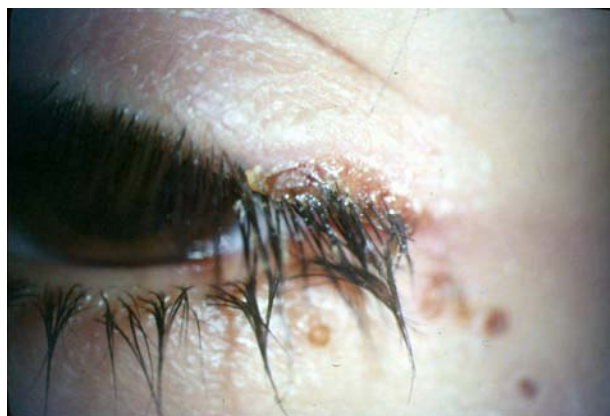در پایان ذکر چند نکته ضروری است: (۱) با شروع درمان، طی چند روز اول به علت آزاد شدن سموم میکروبی ممکن است حالت التهابی قرنیه و ملتحمه بدتر شود که همراه نمودن استروئید با برنامه درمانی، باعث کاهش ناراحتی می‌شود. یادآوری این مساله به بیمار بسیار مهم است زیرا می‌تواند سبب قطع درمان از طرف بیمار شود. (۲) در بلفاریت‌هایی که با درمان بهبود نمی‌یابند، به ویژه در موارد یک‌طرفه که گرفتاری ملتحمه و قرنیه وجود دارد و یا مواردی که شالازیون عودکننده وجود دارد و به درمان جواب نمی‌دهد و یا بلفاریت اولسراتیو مزمن وجود دارد؛ حتماً باید نمونه‌برداری بافتی از پلک انجام شود تا کارسینومای غدد سباسه رد شود. نمونه‌برداری باید از تمام ضخامت پلک انجام شود و حتماً باید شامل تارس هم باشد.

(۳) باقی ماندن علائم و شکایات بیمار به‌رغم درمان صحیح می‌تواند دو علت داشته باشد: یکی عدم توجه به کمبود اشک و وجود زمنیه کراتوکونژنکتیویت سیکا در بیمار و دیگری عوارض داروهای مصرفی.

همان‌گونه که در شروع مبحث توضیح داده شد؛ هدف از این مقاله، شرح بلفاریت‌های استافیلوکوکی و سبوره‌ای و MGD بود ولی یادآوری این نکته خالی از فایده نیست که بلفاریت در اثر ویروس به ویژه هرپس سیمپلکس (تصویر ۱۲) و زوستر، کاندیدا و انگل‌ها نیز می‌تواند ایجاد شود که خود بحث جداگانه‌ای را می‌طلبد. در این مقاله اشاره مختصری به آن‌ها نیز می‌شود.



تصویر ۱۳- بلفاریت ناشی از شپشک عانه (Phthirus Pubis)



تصویر ۱۲- بلفاروکراتوکونژنکتیویت هرپسی همراه با وزیکول‌های لبه پلک و اطراف آن.

این بلفاریت به درمان‌های معمول پاسخ نمی‌دهد. در معاینه با اسلیت‌لمپ، شکل بالغ شپشک عانه با یا بدون تخم‌های شفاف که محکم به قاعده مژه‌ها چسبیده‌اند؛ مشاهده می‌شوند. گرفتاری پلک‌ها در اثر شپشک عانه به نام Phthirus pubis و یا تخم آن رخ می‌دهد. راه درمان آن، رعایت بهداشت کلیه وسایل فردی و خانوادگی شخص مبتلا می‌باشد.<sup>۲۰</sup>

ساده‌ترین روش درمانی، برداشتن مکانیکی شپش و تخم آن به وسیله فورسپس می‌باشد اما در برخی موارد مانند خردسالان که امکان برداشتن مکانیکی شپش وجود ندارد؛ استفاده از پترولاتوم (petrolatum) دو بار در روز برای ۸ روز، اغلب در ریشه‌کن کردن شپش موثر است اما بر روی تخم آن اثری ندارد.<sup>۲۰</sup>

سایر اشکال درمانی شامل استفاده از آنتی‌کولین‌استرازها مانند فیزوستیگمین، کرایوتراپی و لیزر آرگون هستند. هم‌چنین اکسید جیوه زرد چهار بار در روز به مدت دو هفته توصیه می‌شود. همه این درمان‌ها موثرند اما هر کدام یک محدودیت‌هایی دارند؛ به طور مثال، پماد فیزوستیگمین (۰/۲۵ درصد) دیگر در دسترس نیست.<sup>۲۰</sup>

مالاتیون (malathion) یک حشره‌کش ارگانوفسفر با خاصیت آنتی‌کولین‌استرازی است که جهت درمان شپش به کار رفته است. دو ترکیب از آن به صورت الکل (۰/۵ درصد) و شامپوی آبکی (۱ درصد) موجودند. شکل محلول در الکل موثرتر است اما برای چشم خطرناک است. شکل شامپوی آن اثر کم‌تری دارد ولی برای چشم ایجاد عارضه نمی‌کند.<sup>۲۰</sup> شامپوی مالاتیون (۱ درصد) به کمک پنبه بر روی پلک‌ها مالیده می‌شود و پس از ۵ دقیقه شسته می‌شود. این عمل دو روز بعد نیز تکرار می‌گردد. این دارو هم بر روی تخم و هم بر روی شپش بالغ موثر است و یک بار یا دو بار

در تب‌خال اولیه که اکثراً در کودکان دیده می‌شود؛ درگیری پلک در اکثر موارد به صورت بلفاروکونژنکتیویت است. درگیری قرنیه در اشکال اولیه عمدتاً به صورت درگیری اپی‌تلیوم و همراه با ایجاد دندریت است. در عفونت اولیه، درگیری استرومای قرنیه و یووویت ناشایع است. در شکل عودکننده تب‌خال نیز ممکن است بلفاریت ناشی از هرپس مشاهده شود که غالب موارد تنها پلک را درگیر می‌کند ولی گاهی با درگیری ملتحمه و حتا قرنیه نیز می‌تواند همراه باشد. در معاینه، ضایعات وزیکولی متعدد و گروهی بر روی یک بستر قرمز مشاهده می‌شوند که با گذشت زمان، وزیکول‌ها پاره می‌شوند و دلمه تشکیل می‌شود.<sup>۱۴</sup>

در بلفاریت هرپسی استفاده از پماد چشمی آسیکلوویر ۳ درصد، ۵ بار در روز توصیه می‌شود و از آن‌جا که ممکن است درگیری ملتحمه و در پی آن قرنیه ایجاد شود؛ بیمار باید تا بهبود کامل تحت معاینه دوره‌ای قرار گیرد.<sup>۱۴</sup>

شپشک عانه (phthirus pubis) یک حشره خون‌خوار است که غالباً در ناحیه کشاله ران پیدا می‌شود. با این حال، این انگل در ناحیه زیربغل، موهای سینه، مژه‌ها و ابروها نیز مشاهده می‌گردد. عفونت پلکی معمولاً همراه عفونت ناحیه تناسلی است اما موارد درگیری ایزوله پلک‌ها نیز گزارش شده است.<sup>۲۰</sup> این انگل چند روز پس از بلوغ جنسی، تخم‌گذاری می‌کند. این تخم‌ها که سفیدرنگ هستند و نیت (nit) نامیده می‌شوند؛ به طور محکم به ساقه مژه می‌چسبند. لارو آن پس از خروج از تخم، از دو تا سه مرحله می‌گذرد تا تبدیل به انگل بالغ شود.<sup>۲۰</sup> علائم بالینی بلفاریت ناشی از شپشک عانه شامل بلفاروکونژنکتیویت، کونژنکتیویت فولیکولر و اپی‌تلیوپاتی نقطه‌ای قرنیه می‌باشد (تصویر ۱۳).

بلفارو کوئزکتیویت و بلفارو کراتیت می‌باشد.<sup>۲۱</sup> این عفونت منجر به واکنش فولیکولر ملتحمه می‌شود. تظاهرات قرنیه معمولاً در عفونت با دمودکس برویس ایجاد می‌شوند که شامل وسکولاریزیشن سطحی قرنیه، ارتشاح حاشیه‌ای قرنیه، ضایعه شبیه فلیکتول، کدورت سطحی و اسکار قرنیه می‌باشد.<sup>۲۱</sup>

تشخیص بلفاریت ناشی از دمودکس براساس عدم پاسخ به درمان‌های معمول بلفاریت، مشاهده شوره‌های سیلندری شکل در اطراف ریشه مژه‌ها و مشاهده تخم، لارو و انگل بالغ در زیر میکروسکوپ در مژه‌های کنده شده می‌باشد.<sup>۲۱</sup>

درمان شامل اسکراب روزانه لبه‌های پلک با روغن درخت چای ۵۰ درصد (TTO: tea tree oil) و استفاده از پماد ۵ درصد TTO هر ۱۲ ساعت به مدت ۲ تا ۳ هفته می‌باشد. TTO باعث کشته شدن دمودکس می‌شود؛ در ضمن دارای خاصیت ضدباکتریایی، ضد قارچی و ضد التهابی نیز می‌باشد. استفاده از این درمان منجر به کاهش مشخص در تعداد دمودکس‌های مشاهده شده در لبه‌های پلک و بهبود در علائم و التهاب لبه پلک، ملتحمه و قرنیه می‌شود.<sup>۲۱</sup>

#### بلفاریت و جراحی‌های چشمی

تخمین زده می‌شود که یک سوم بیمارانی که نیاز به جراحی آب‌مروراید دارند، مبتلا به بلفاریت هستند. درمان بلفاریت قبل و پس از جراحی‌های عیوب انکساری و آب‌مروراید ضروری است؛ زیرا منجر به کاهش عوارض پس از عمل به ویژه عفونت و افزایش موفقیت جراحی شامل ترمیم اپی‌تلیوم و بهبود حدت بینایی پس از عمل می‌شود. قبل از انجام اعمال رفراکتیو، توجه به وضعیت پلک و اشک بیمار از اهمیت به‌سزایی برخوردار است. در صورت وجود بلفاریت، باید قبل از انجام جراحی، درمان مناسب انجام شود و پیشنهاد می‌شود در این موارد، عمل جراحی روی هر کدام از چشم‌ها به صورت جداگانه و با فاصله زمانی چند هفته صورت گیرد.<sup>۵</sup>

با توجه به این که عمل آب‌مروراید، اغلب در افراد مسن انجام می‌شود و بلفاریت نیز در ایشان شیوع بیش‌تری دارد؛ باید توجه خاصی به آن بشود. در مبتلابان به بلفاریت، با انجام عمل جراحی، به علت دست‌کاری ملتحمه و قرنیه، شستشوی سطح چشم با بتادین و نیز استفاده از قطره‌های چشمی پس از عمل که عمدتاً حاوی مواد نگه‌دارنده هستند؛ وضعیت بلفاریت پس از عمل تشدید می‌یابد و اختلالات سطح چشم همچون SPK (superficial punctate keratitis)، کراتیت فیلامنتری و نقص

استفاده از آن کفایت می‌کند. به علاوه، در صورت ورود به داخل چشم، به جز یک تحریک مختصر عارضه دیگری ندارد.<sup>۲۰</sup> ولی تجربه نویسنده این است که تنها رعایت بهداشت کامل بدن و محیط زندگی و از بین بردن انگل‌ها و تخم آن‌ها با هر پمادی (وازلین) برای این کار کافی است. پماد باید به اندازه کافی در لبه پلک‌ها باشد تا مانع رسیدن اکسیژن به انگل شده و باعث خفگی آن شود.

مایت دموکس، شایع‌ترین انگل میکروسکوپی است که در خارج بدن انسان زندگی می‌کند. میزان آلودگی به این انگل با افزایش سن افزایش می‌یابد به طوری که در ۸۴ درصد افراد در سن ۶۰ سالگی و ۱۰۰ درصد افراد بالاتر از ۷۰ سالگی مشاهده می‌شود.<sup>۲۱</sup>

به غیر از بیماری روزاسه، نقش مایت دمودکس در بیماری‌های جلدی مانند درماتیت اطراف دهان نیز مطرح شده است. در صورتی که آلودگی صورت با دمودکس رخ دهد احتمال انتشار آن به پلک‌ها و از این رو ایجاد بلفاریت ناشی از دمودکس وجود دارد. با این حال، اهمیت بالینی عفونت با دمودکس مورد شک است؛ زیرا این انگل در افراد بدون علامت نیز پیدا می‌شود. به همین دلیل، بلفاریت ناشی از دمودکس اغلب تشخیص داده نمی‌شود.<sup>۲۱</sup>

دو گونه دمودکس در انسان شناخته شده‌اند که شامل دمودکس فولیکولوروم (folliculorum) و برویس (brevis) هستند. در پلک‌ها، دمودکس فولیکولوروم در فولیکول مژه‌ها و دمودکس برویس در عمق غدد سباسه و غدد میبومین یافت می‌شود. بنابراین بلفاریت ناشی از دمودکس به دو گروه بلفاریت قدامی ناشی از دمودکس فولیکولوروم و بلفاریت خلفی ناشی از دمودکس برویس تقسیم می‌گردد.<sup>۲۱</sup>

نحوه انتقال این عفونت از طریق تماس مستقیم است. عوامل خطر ساز برای ابتلا به بلفاریت ناشی از دمودکس، ابتلا به روزاسه، جنس پوست، در معرض نور خورشید بودن، مصرف الکل و مصرف سیگار می‌باشند. در ضمن، مصرف موضعی و یا سیستمیک استروئید نیز فرد را مستعد به این عفونت می‌کند.<sup>۲۱</sup>

این انگل‌ها از طریق آسیب مستقیم به بافت‌های مجاور، آلودگی هم‌زمان با باکتری‌ها به ویژه استرپتوکوک و استافیلوکوک و ایجاد واکنش افزایش حساسیت، موجب علائم بالینی در افراد می‌شوند. علائم بالینی شامل خارش، سوزش، شوره و قرمزی لبه پلک و تاری دید هستند. یافته‌ها شامل شوره‌های شبیه سیلندر در اطراف ریشه مژه‌ها، اختلالات مژه‌ها مانند تریکیازیس و ریزش مژه‌ها، التهاب لبه پلک، اختلال عملکرد غدد میبومین،



اشک در جریان بیماری بسیار مهم است و در صورت ادامه درمان و بدتر شدن بیماری باید به آثار سوء داروها توجه داشت. بالاخره در مواردی که شدت ضایعه در دو چشم یکسان نیست و یا با شالازیون‌های عودکننده همراه است؛ حتماً باید به فکر کارسینوم غدد سباسه بود.

نکته دیگر در مورد استفاده از لوازم آرایشی توسط خانم‌هاست که پس از شروع درمان بلفاریت نباید از لوازم آرایشی که قبلاً استفاده می‌کردند استفاده کنند زیرا موجب آلودگی مجدد پلک‌ها می‌شوند. هم‌چنین باید از استعمال کرم‌ها و مواد چرب‌کننده در لبه پلک‌ها که می‌تواند سبب انسداد بیش‌تر منافذ غدد میبومیون شوند پرهیز نمود.

پایدار اپی‌تلیوم را سبب می‌شود. درمان بلفاریت قبل از عمل و در پاره‌ای موارد به ویژه اختلالات پلک و قرنيه ناشی از تراخم قدیمی، تجویز تتراسیکلین سیستمیک قبل از عمل را می‌طلبد که پس از عمل هم بر اساس شرایط بیمار باید مدتی ادامه یابد. استفاده حداقل از داروها و ترجیحاً داروهای بدون مواد نگه‌دارنده، در بهبود علایم موثر است.<sup>۴</sup>

بلفاریت شایع‌ترین علت قرمزی چشم و مراجعه بیمار به مطب‌ها می‌باشد. شدت علایم ممکن است با یافته‌های بیمار متناسب نباشد. درمان قطعی و همیشگی برای آن وجود ندارد و برای موفقیت درمان، تفهیم بیماری به بیمار و جلب همکاری وی بسیار تعیین‌کننده است. با شروع درمان، گاهی شکایت بیمار بیش‌تر می‌شود که نباید منجر به قطع درمان شود. توجه به کمبود

#### منابع

1. Driver PJ, Lemp MA. Meibomian gland dysfunction. *Surv Ophthalmol* 1996;40:343-367.
2. Foulks GN, Bron AJ. Meibomian gland dysfunction: a clinical scheme for description, diagnosis, and grading. *Ocul Surf* 2003;1107-1126.
3. Wilhelmus KR. Inflammatory disorders of the eyelid margin and eyelashes. *Ophthalmol Clin North Am* 1992;5:187-194.
4. Bernaedes TF, Bonfioli AA. Blepharitis. *Semin Ophthalmol* 2010;25:79-83.
5. Jackson WB. Blepharitis: current strategies for diagnosis and management. *Can J Ophthalmol* 2008;43:170-179.
6. Smolin G, Thoft RA. The Cornea. Boston: Little Brown; 1994: 155-159.
7. McCulley JP, Shine WE. Meibomian gland function and the tear lipid layer. *Ocul Surf* 2003;1:97-106.
8. Groden LR, Murphy B, Rodnite J, Genvert GI. Lid flora in blepharitis. *Cornea* 1991;10:50-53.
9. Tasman W, Jaeger EA. Duane's Clinical Ophthalmology. Philadelphia: Lippincott; 1995;4:20.
10. Ficker L, Ramakrishnan M, Seal D, Wright P. Role of cell-mediated immunity to staphylococci in blepharitis. *Am J Ophthalmology* 1991;111:473-479.
11. Bowman RW, Miller KN, McCulley J. Diagnosis and treatment of chronic blepharitis. *Focal Points*. Sanfrancisco: American Academy of Ophthalmology; 1989;7:1-11.
12. Shine WE, Silvary R, McCulley JP. Relation of cholesterol-stimulated Staphylococcus aureus growth to chronic blepharitis. *Invest Ophthalmol Vis Sci* 1993;37:2291-2296.
13. The definition and classification of dry eye disease: report of the Definition and Classification Subcommittee of the International Dry Eye WorkShop (2007). *Ocul Surf* 2007;5:75-92.
14. Lemp MA, Nichols KK. Blepharitis in the United States 2009: A survey-based perspective on prevalence and treatment. *Ocul Surf* 2009 (suppl);7:S1-S14.
15. Seal DV, Ficker LA, Wright P. Staphylococcal blepharitis. In: Pepose JS, Hollan GN. Ocular infection and immunity. St. Louis: Mosby; 1996:ed 3:331-365.
16. Dougherty JM, McCulley JP, Silvary RE, Meyer DR. The role of tetracycline in chronic blepharitis. *Invest Ophthalmol Vis Sci* 1991;32:2970-2975.
17. Salamon SM. Tetracyclines in ophthalmology. *Surv Ophthalmol* 1985;29:265-273.
18. Macsai MS. The role of omega-3 dietary supplementation in blepharitis and meibomian gland dysfunction (an aos thesis). *Trans Am Ophthalmol Soc* 2008;106:336-356.
19. Steven L. Maskin intraductal meibomian gland probing relieves symptoms of obstructive meibomian gland dysfunction. *Cornea* 2010;29:1145-1152.
20. Rundle PA, Hughes DS. Phthirus pubis infestation of the eyelids. *Br J Ophthalmol* 1993;77:815-816.
21. Liu J, Sheha H, Tsenga SCG. Pathogenic role of *Demodex* mites in blepharitis. *Curr Opin Allergy Clin Immunol* 2010;10:505-510.