

An Extremely Rare Orbital Tumor

Salour SH, MD; Rezaee Kanavi M, MD; Karimi S, MD

Ophthalmic Research Center, Shahid Beheshti University of Medical Sciences, Tehran, Iran

*Corresponding author: hosalour@hotmail.com

Purpose: To present a case of orbital granular cell tumor, a rare orbital tumor.

Case Report: A 55-year-old woman presented with binocular diplopia and right ocular displacement. The problem had initiated 3 years ago. A firm nontender mass at the region of the right lower lid was visible. Orbital CT-scan disclosed a well-defined mass in the inferior right orbit with involvement of the inferior muscles. Subtotal excision of the mass, and histopathological and immunohistochemical studies revealed granular cell tumor. Postoperatively, there was improvement in patient's signs and symptoms. Because of residual tumor, she was referred for radiotherapy.

Conclusion: Immunohistochemical and histopathological studies are beneficial in diagnosis of rare orbital tumors.

Keywords: Orbita Tumor, Granular Cell Tumor

• Bina J Ophthalmol 2010; 16 (2): 169-172.

Received: 31 January 2010

Accepted: 18 April 2010

معرفی یک بیمار با تشخیص تومور سلول گرانولر

دکتر سلطان حسین سالور^۱، دکتر مژگان رضایی کنوی^۲ و دکتر سعید کریمی^۳

هدف: معرفی یک بیمار با تشخیص تومور سلول گرانولر حدقه که تومور بسیار نادری است.

معرفی بیمار: خانم ۵۵ ساله‌ای با شکایت از دوبینی دوچشمی و انحراف چشم راست از ۳ سال قبل مراجعه کرد. در معاینه ظاهری، یک توده سفت و بدون درد در ناحیه پلک تحتانی چشم راست وجود داشت که طی ۳ سال گذشته به تدریج بزرگ‌تر شده بود. CT-اسکن حدقه، یک توده با حاشیه مشخص در قسمت تحتانی حدقه راست با درگیری ماهیچه راست تحتانی را نشان داد. نمونه‌برداری ساب‌توتال از توده و مطالعات هیستوپاتولوژی و ایمونوهیستوشیمی، تومور سلول گرانولر را نشان داد. پس از جراحی، علائم بیمار بهبود یافتند ولی به علت باقی ماندن قسمتی از تومور، بیمار برای پرتودرمانی ارجاع داده شد.

• مجله چشم‌پزشکی بینا ۱۳۸۹؛ دوره ۱۶، شماره ۲: ۱۶۹-۱۷۲.

• پاسخ‌گو: دکتر سلطان حسین سالور (e-mail: hosalour@hotmail.com)

۱- دانشیار - چشم‌پزشک - دانشگاه علوم پزشکی شهید بهشتی

۲- استادیار - چشم‌پزشک - دانشگاه علوم پزشکی شهید بهشتی

۳- دستیار - چشم‌پزشک - دانشگاه علوم پزشکی شهید بهشتی

دریافت مقاله: ۱۱ بهمن ۱۳۸۹

تایید مقاله: ۲۹ فروردین ۱۳۸۹

این مقاله، یک بیمار مبتلا به GCT حدقه و جنبه‌های کلینیکیوپاتولوژیک این بیماری گزارش می‌شود.

معرفی بیمار

خانم ۵۵ ساله‌ای با شکایت از دوبینی عمودی دوچشمی و

مقدمه

تومور سلول گرانولر (GCT) که قبلاً به آن میوبلاستومای سلولی گرانولر هم می‌گفتند؛ یک تومور خوش‌خیم بسیار نادر بافت نرم است که می‌تواند حدقه و پوست اطراف چشم و کیسه اشکی، عصب بینایی، جسم مژگانی، ملتحمه و کارونکل را درگیر کند.^۱ در

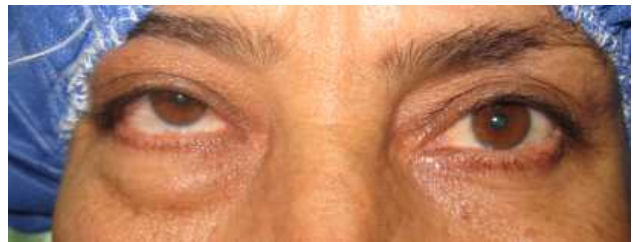استخوان‌ها و سینوس‌های اطراف حدقه درگیر نشده بودند (تصویر ۲). با هدف نمونه‌برداری اکسزیونی، تحت بی‌هوشی عمومی، با برش زیر مژه‌ها (subciliary)، قسمت قدامی تومور تا حد امکان خارج شد ولی به علت چسبندگی تومور به ماهیچه‌ها و عمقی بودن قسمت‌هایی از تومور، خارج کردن کامل توده امکان‌پذیر نبود. نمونه گرفته‌شده در محلول فرمالین ۱۰ درصد برای بررسی‌های هیستوپاتولوژی فرستاده شد. در بررسی کلی، دو توده کرم تا قهوه‌ای رنگ به ابعاد $12 \times 16 \times 20$ میلی‌متر که به دو قسمت شده بودند وجود داشت. پس از مراحل آماده‌سازی بافت و غوطه‌ور کردن آن در پارافین، برش‌های بافتی نازک، با هماتوکسیلین و اتوزین (H&E) و پریدیدک اسید شیف (PAS) رنگ‌آمیزی شدند. در بررسی میکروسکوپی، یک توده نسبتاً انکپسوله (partially encapsulated) شامل لبول‌ها و رشته‌هایی از یاخته‌های دوکی شکل چندوجهی (polyhedral) با هسته‌های کمرنگ (bland) و گرانول‌های داخل سیتوپلاسمی حساس به PAS دیده می‌شد (تصویر ۳-الف و ب). میتوز وجود نداشت و یاخته‌های توموری، هم در قسمت هسته و هم در قسمت سیتوپلاسم، به S۱۰۰ به شدت واکنش‌پذیر (immune reactive) بودند ولی به HMB45، رنگ‌آمیزی ایمنی پان‌سیتوکراتین (Pancytokeratin immunostaining) واکنش نشان ندادند (تصویر ۳-ج و د). نمای هیستوپاتولوژیک این تومور با GCT مطابقت داشت.

پس از عمل، BCVA چشم راست ۲۰/۴۰ بود و بهبود قابل توجهی در انحراف چشم و دوبینی بیمار ایجاد شد (تصویر ۴) ولی به علت این که مقداری از تومور در حدقه باقی مانده بود؛ بیمار برای انجام پرتودرمانی فرستاده شد.

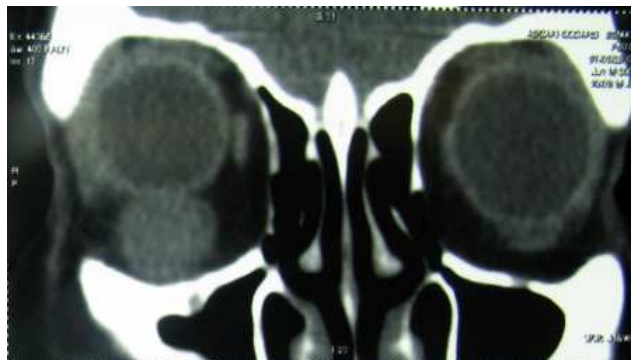
بحث

GCT یک تومور نادر خوش‌خیم بافت نرم با نمای هیستوپاتولوژیک ویژه به صورت سیتوپلاسم گرانولر است که در هر جایی از بدن حتا در مغز می‌تواند وجود داشته باشد.^۱ وجود آنتی‌ژن کوریوآمبریونیک (chorioembryonic)، واکنش‌پذیری یاخته‌های تومور به پروتیین S۱۰۰ و پروتیین پایه میلین و وجود غشای پایه در اطراف یاخته‌های توموری در میکروسکوپ الکترونی، نشان می‌دهند که منشا این تومور احتمالاً از یاخته‌های شوآن تغییر یافته است.^{۱،۳}

انحراف بدون درد چشم راست به سمت بالا، از ۳ سال قبل، به بیمارستان لبافی‌نژاد مراجعه کرد. بیمار هیچ سابقه‌ای از بیماری تیروئید، ترشح و عفونت نداشت. دو سال قبل، یک نمونه‌برداری از توده حدقه چشم راست انجام شده بود ولی تشخیص خاصی بیان نشده بود. بهترین دید اصلاح‌شده (BCVA) چشم راست و چپ به ترتیب ۲۰/۴۰ و ۲۰/۲۰ بود و نقص نسبی آوران مردمک (+۱) برای چشم راست مثبت بود. در معاینه ظاهری بیمار، یک توده سخت قابل لمس و بدون درد در پلک تحتانی چشم راست وجود داشت (تصویر ۱) و حرکت چشم راست به پایین و خارج محدود شده بود. این توده ضربان‌دار نبود و برویی هم سمع نمی‌شد.



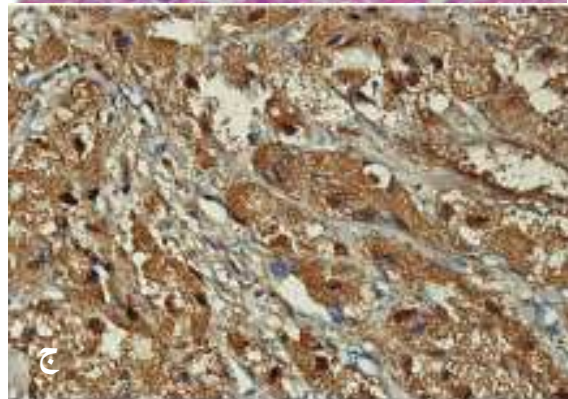
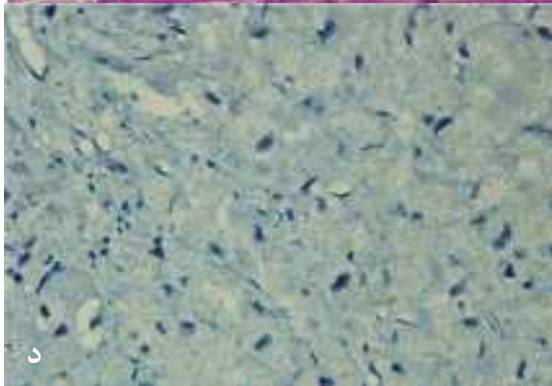
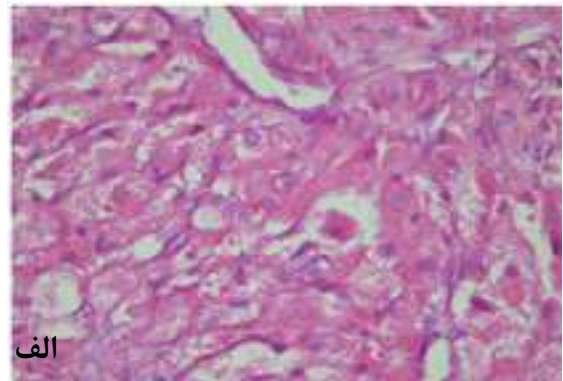
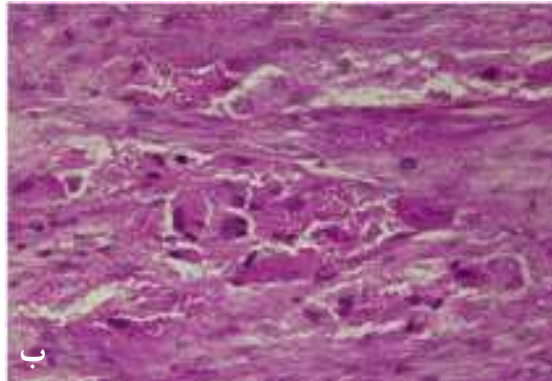
تصویر ۱- توده در پلک پایین چشم راست همراه با جابه‌جایی چشم به سمت بالا، قبل از عمل جراحی.



تصویر ۲- یک توده با حاشیه مشخص در پایین حدقه راست با درگیری ماهیچه‌های راست و مایل تحتانی در CT-اسکن.

در معاینه با اسلیت‌لمپ، نکته‌ای وجود نداشت ولی در فوندوسکوپی، حاشیه سمت نزال دیسک بینایی چشم راست تورم داشت. در CT-اسکن به عمل آمده، یک توده با حاشیه‌های مشخص در قسمت تحتانی حدقه راست با درگیری ماهیچه راست و مایل تحتانی و جابه‌جایی گلوب به سمت بالا دیده می‌شد ولی

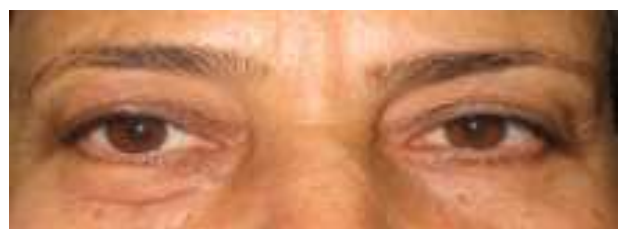دکتر سلطان حسین سالور- تومور سلول گرانولر در حدقه



تصویر ۳- (الف) یک تومور که از رشته‌هایی از یاخته‌های چندقطبی با هسته‌های کم‌رنگ (bland) و گرانول‌های داخل سیتوپلاسمی قابل توجه تشکیل شده است (رنگ‌آمیزی H&E، بزرگ‌نمایی $\times 400$). (ب) گرانول‌های داخل سیتوپلاسمی حساس به پریدیک اسید شیف (PAS) (بزرگ‌نمایی $\times 400$). (ج) واکنش‌پذیری شدید یاخته‌های تومور به رنگ‌آمیزی S100 (بزرگ‌نمایی $\times 400$). (د) عدم واکنش به HMB 45 immunostaining (بزرگ‌نمایی $\times 400$)

با سابقه ۳ ساله از دوبینی و انحراف چشم به علت GCT حدقه بود که نمای هیستوپاتولوژی و ایمونوهیستوشیمی آن کاملاً تیبیک می‌باشد.

برای درمان GCT حدقه، خارج کردن تومور به روش جراحی توصیه می‌شود ولی در مواردی که تومور در تماس نزدیک با ماهیچه‌های خارج چشمی است؛ خارج کردن کامل توده دشوار است و ممکن است آسیب دایم به ماهیچه وارد شود. در بیمار ما، توده به طور کامل قابل خارج کردن نبود زیرا ماهیچه‌های راست و مایل تحتانی درگیر بودند. از آن‌جا که بیمار تمایل به پرتودرمانی نداشت؛ برای ادامه درمان دیر مراجعه کرد. در زمان نگارش مقاله، تحت پرتودرمانی قرار داشت. بنابراین هنوز نمی‌توانیم در مورد میزان تاثیر پرتودرمانی در درمان GCT اظهار نظر کنیم؛ اگرچه برخی از مولفان معتقدند که این تومور به پرتودرمانی مقاوم است.^۴



تصویر ۴- کاهش انحراف چشم بیمار پس از عمل جراحی

حدود ۳ درصد از تومورهای سلول گرانولر در حدقه گزارش شده‌اند.^۴ در یک مجموعه از ۳۱ بیمار با درگیری حدقه و اطراف چشم، سن متوسط بیماران ۴۰ سال (۳ تا ۷۴ سال) بود و هیچ تفاوتی بین دو جنس مشاهده نشد و مدت زمان علایم و نشانه‌های بیماری از هفته‌ها تا سال‌ها متغیر بود.^۵ بیمار ما یک خانم ۵۵ ساله

منابع

1. Kobic FA, Bilyk JR, Font RL. Orbit: rare primary tumors and tumors of uncertain origin. In: Spencer WH. Ophthalmic Pathology, and atlas and textbook. 4th ed. 1994: Vol. 4, Chapt. 12, on CD Rom.
2. Garrity JA, Henderson JW, Cameron JD. Primitive neuroectodermal tumors. In: Henderson's Orbital Tumors. 4th ed. Philadelphia: Lippincott Williams & Wilkins; 2004: 175-183.
3. Mukai M. Immunohistochemical localization of S-100 protein and peripheral nerve myelin proteins in granular cell tumors. *Am J Pathol* 1983;112:139-146.
4. Moseley I. Granular cell tumor of the orbit: radiological findings. *Neuroradiology* 1991;33:399-402.
5. Jaegger MJ, Green WR, Miller NR. Granular cell tumor of the orbit and ocular adnexa. *Surv Ophthalmol* 1987;31:417-423.
6. Karcioğlu ZA, Hemphil GL, Wool BM. Granular cell tumor of the orbit: case report and review of the literature. *Ophthalmic Surg* 1983;14:125-131.