

## First Typical Case of HLA-A29 Positive Birdshot Choroidopathy in Iran

Heidari Garfami K, MD<sup>1\*</sup>; Soheilian M, MD<sup>2</sup>

<sup>1</sup> Amin Langroodi Hospital, Langrood, Iran; <sup>2</sup>Ophthalmic Research Center, Shahid Beheshti University of Medical Sciences, Tehran, Iran  
\*Corresponding author: kiumarsheidari@yahoo.com

**Purpose:** To report a typical case of HLA-A29 positive birdshot choroidopathy as the first report in Iran.

**Case Report:** A 43-year-old male subject without any systemic disease presented complaining of decreased visual acuity in both eyes for 5 years. Visual acuity was 20/30 in his right eye and CF at 2 meters in the left eye. Intraocular pressure was within normal limits bilaterally. Corneas and lenses were clear and no inflammation or cellular reaction was noted in the anterior chamber on slitlamp examination. The vitreous body, however showed cellular reactions. Color fundus photograph, fluorescein angiography and indocyanin green were in favor of choroidopathy. In FA multiple hyperfluorescent lesions and in ICG multiple hypofluorescent lesions were seen. He had been under treatment with oral prednisolone, cyclosporine and azathioprine during the past 5 years. Despite initial response, the disease progressed and visual loss were progressive. Regarding the course of uveitis and the fundus pattern as well as positive HLA-A29, he was diagnosed with typical birdshot choroidopathy.

**Conclusion:** To our knowledge, this is the first report of a typical HLA-A29 positive birdshot choroidopathy in Iran. The strong association of this disease with HLA-A29 confirms the diagnosis.

**Key words:** Birdshot Choroidopathy, HLA-A29

• Bina J Ophthalmol 2010; 16 (2): 173-176.

Received: 19 January 2010

Accepted: 5 April 2010

### اولین مورد قطعی کورویدوپاتی بیردشات با HLA-A29 مثبت در ایران

دکتر کیومرث حیدری گرفمی<sup>۱</sup> و دکتر مسعود سهیلیان<sup>۲</sup>

**هدف:** معرفی یک مورد کورویدوپاتی بیردشات (Birdshot) تیپیک با HLA-A29 مثبت به عنوان اولین گزارش در ایران.  
**معرفی بیمار:** مرد ۴۳ ساله‌ای با سابقه کاهش دید هر دو چشم از ۵ سال قبل مراجعه نمود. بیمار هیچ‌گونه سابقه‌ای از بیماری سیستمیک نداشت. در آخرین معاینه، دید چشم راست ۲۰/۳۰ و دید چشم چپ در حد شمارش انگشتان از ۲ متری بود. فشار هر دو چشم در حد نرمال بود. در معاینه با اسلیت‌لمپ، قرنیه و عدسی هر دو چشم شفاف بودند و التهاب و یاخته در اتاق قدامی دیده نشد. در معاینه زجاجیه، یاخته دیده شد. نمای ته چشم راست و چپ بیمار و فلورسین آنژیوگرافی و ایندوسیانین سبز (ICG) بیمار نشان‌دهنده کورویدوپاتی بود. در نمای فلورسین آنژیوگرافی ضایعات متعدد هایپرفلورسانت و در ICF نقاط متعدد هایپوفلورسانت دیده شدند. بیمار طی این ۵ سال با تشخیص التهاب داخل چشمی تحت درمان با پردنیزولون خوراکی، سیکلوسپورین و آزاتیوپرین بوده است که پاسخ به درمان موقت بوده و سیر بیماری و کاهش دید پیش‌رونده بوده است. با توجه به سیر بیماری و نمای شبکیه و HLA-A29 مثبت، تشخیص کورویدوپاتی بیردشات برای بیمار گذاشته شد.  
**نتیجه‌گیری:** حسب اطلاع ما، این اولین گزارش از کورویدوپاتی بیردشات در ایران می‌باشد که همراه علائم منحصربه‌فرد بیماری بروز کرده است. همراهی بیماری با HLA-A29 تشخیص را به طور قطع تایید می‌کند.

• مجله چشم‌پزشکی بینا ۱۳۸۹؛ دوره ۱۶، شماره ۲: ۱۷۶-۱۷۳.

دریافت مقاله: ۲۹ دی ۱۳۸۹  
تایید مقاله: ۱۶ فروردین ۱۳۸۹

۱- فلوشیپ ویتره و رتین- لنگرود- بیمارستان امین لنگرودی  
۲- استاد- چشم‌پزشک- دانشگاه علوم پزشکی شهید بهشتی  
تهران- پاسداران- بوستان نهم- خیابان پایدارفرد (خیابان امیر ابراهیمی)- پلاک ۲۳- مرکز تحقیقات چشم

### مقدمه

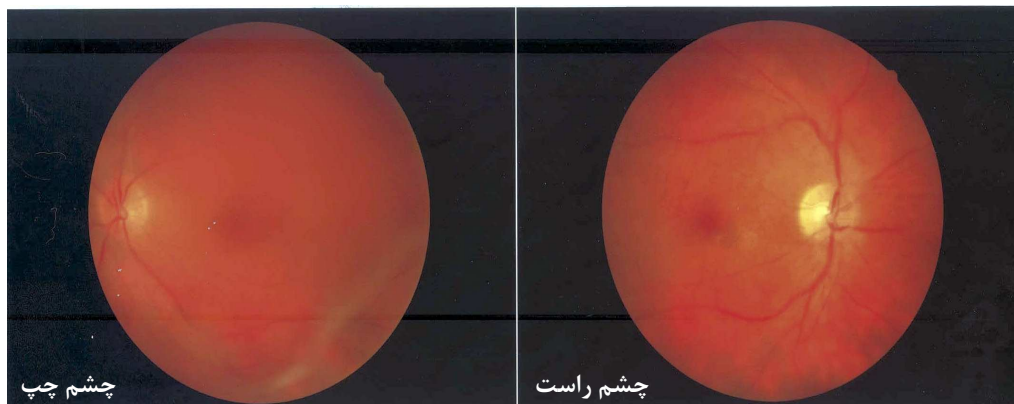
کورویدوپاتی ببردشات (Birdshot) یک بیماری التهابی مزمن دوطرفه سگمان خلفی است که با کاهش دید و فلوتر بروز می‌کند. ممکن است دید شب و دید رنگی مختل شوند. مشخصات بالینی منحصربه‌فرد آن، شامل ضایعات کرمی گرد و کوچک و متعدد در سطح اپی‌تلیوم پیگمانته شبکیه به ویژه در قطب خلفی هستند. این لکه‌ها سرانجام آتروفیه می‌شوند. وسکولیت، ویتريت و باریک شدن شریانچه‌ها با این بیماری همراهند. ادم سیستوئید ماکولا، غشاهای واسکولر زیر شبکیه، غشاهای پره‌رتینال و آتروفی عصب بینایی نیز ممکن است ایجاد شوند. زنان بیش‌تر از مردان دچار می‌شوند. میانگین سن ابتلا، ۵۳ سال است. این بیماری رابطه قوی با آنتی‌ژن HLA-A۲۹ دارد<sup>۱-۳</sup>. در بسیاری از بیماران در موارد پیش‌رفته، التهاب و تراوش منتشر عروق شبکیه در آنژیوگرافی دیده می‌شود<sup>۴،۵</sup>. در ایندوسیانین سبز لکه‌های هایپوفلورسنت مشیمیه نشانگر ضایعات این بیماری هستند که تعداد آن بیش‌تر از نمای بالینی آن است<sup>۶</sup>. در الکترورتینوگرام، موج a نرمال است و موج b کاهش دامنه و افزایش زمان تاخیری دارد که بیانگر اختلال در لایه‌های داخلی شبکیه است<sup>۷-۹</sup>.

### معرفی بیمار

مرد ۴۳ ساله‌ای با سابقه کاهش دید هر دو چشم از ۵ سال قبل مراجعه نمود. بیمار هیچ سابقه‌ای از بیماری سیستمیک نداشت. در آخرین معاینه، دید چشم راست ۲۰/۳۰ و دید چشم چپ در

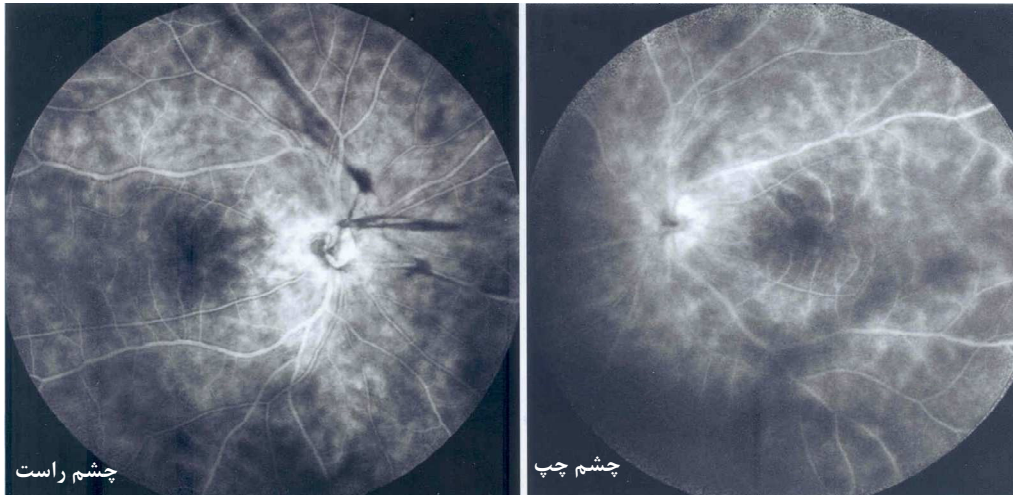
حد شمارش انگشتان از ۲ متری بود. فشار هر دو چشم در حد طبیعی بود. در معاینه با اسلیت‌لمپ، قرنیه هر دو چشم شفاف بوده و التهاب و یاخته در اتاق قدامی دیده نشد. عدسی هر دو چشم نیز شفاف بود. در معاینه زجاجیه، یاخته و التهاب دیده شد. در نمای ته چشم راست و چپ بیمار ضایعات کرمی گرد و کوچک متعدد در سطح اپی‌تلیوم پیگمانته شبکیه به ویژه در قطب خلفی دیده شدند. وسکولیت و باریک شدن شریانچه‌ها از یافته‌های دیگر ته چشم بودند (تصویر ۱). ادم سیستوئید ماکولا، در چشم چپ وجود داشت. در فلورسین آنژیوگرافی، ضایعات متعدد هایپرفلورسانت در اثر رنگ گرفتن ضایعات اصلی ته چشم دیده شدند که به تدریج بر شدت آن‌ها افزوده می‌شد. علایم وسکولیت به صورت رنگ گرفتن و تراوش جدار عروق وجود داشت و تراوش از سر عصب بینایی هم مشهود بود (تصویر ۲). در ICG (indocyanin green) بیمار نقاط متعدد هایپوفلورسنت دیده شدند که در سراسر تصویربرداری یکنواخت باقی ماندند (تصویر ۳). تست‌های سل سیفلیس و سارکوییدوز انجام شده بود که همه منفی بودند.

بیمار طی این ۵ سال با تشخیص التهاب داخل چشمی تحت درمان با پردنیزولون خوراکی، سیکلوسپورین و آزاتیوپرین قرار داشت که پاسخ به درمان موقت بوده و سیر بیماری و کاهش دید پیش‌رونده بوده است. در ارجاع مجدد بیمار و در فاز مزمن با شک به کورویدوپاتی ببردشات تست HLA-A۲۹ انجام شد که مثبت بود. با توجه به سیر بیماری و نمای شبکیه و HLA-A۲۹ مثبت بیمار، تشخیص کورویدوپاتی ببردشات برای بیمار گذاشته شد.



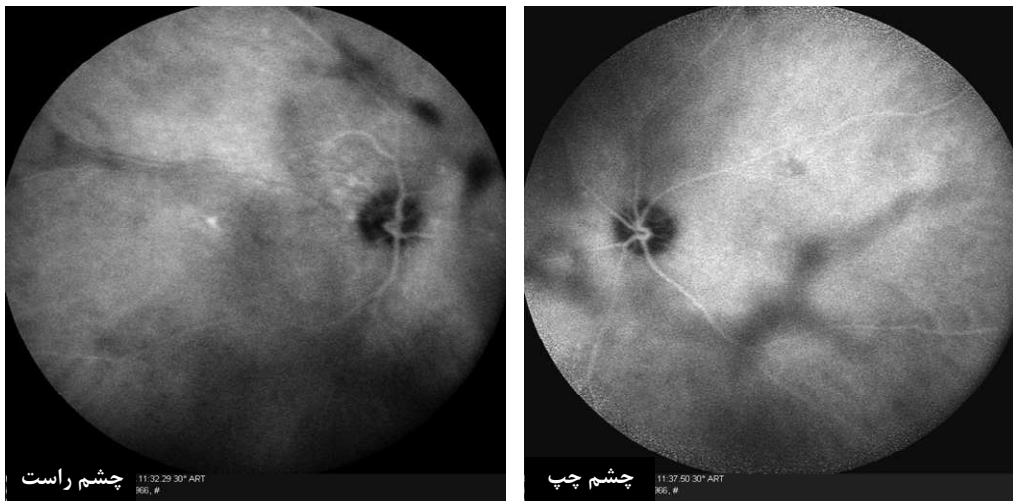
تصویر ۱- نمای ته چشم راست و چپ بیمار: ضایعات کرمی گرد و کوچک متعدد در سطح اپی‌تلیوم پیگمانته شبکیه به ویژه در قطب خلفی دیده می‌شوند.

FA: (۲ دقیقه)



تصویر ۲- در فلورسین آنژیوگرافی (FA) ضایعات متعدد هایپرفلورسنت که در اثر رنگ گرفتن ضایعات اصلی ته چشم ایجاد شده‌اند دیده می‌شوند که به تدریج بر شدت آن افزوده می‌شود. علائم وسکولیت به صورت رنگ گرفتن و تراوش جدار عروق وجود دارند. تراوش از سر عصب بینایی نیز مشهود است.

ICG: (۱۱ دقیقه)



تصویر ۳- تصویربرداری با ایندوسیانین سبز (ICG)، نقاط متعدد هایپوفلورسنت دیده می‌شوند که در سراسر تصویربرداری یکنواخت باقی می‌مانند.

تشخیص کمک می‌کند. آزمایش HLA-A۲۹ برای این بیماران دارای حساسیت، ۹۶ درصد و اختصاصیت ۹۳ درصد است. فلورسین آنژیوگرافی و ICG برای تایید تشخیص بیماری انجام می‌گردند. در بررسی عوارض بیماری و پی‌گیری بیمار نیز از آنژیوگرافی بهره گرفته می‌شود.<sup>۱-۳</sup>  
در تشخیص افتراقی این بیماری، سل، سیفلیس و سارکوییدوز

### بحث

در مورد بروز بیماری نادر کوریوپاتی ببردشات، تاکنون مورد تایید شده‌ای در ایران گزارش نشده است. بیمار معرفی شده اولین موردی است که دارای همه ویژگی‌های کوریوپاتی ببردشات بوده و در ضمن از نظر نوع HLA هم بررسی شده است. تشخیص بیماری براساس علائم بالینی است و بررسی HLA به

دوره بیماری بردشات با عود و بهبود همراه است؛ بنابراین ارزیابی اثر درمان مشکل می‌شود. درمان موثر خاصی برای این بیماری وجود ندارد. به درمان سیستمی نیاز ندارد مگر این که دید به کم‌تر از ۲۰/۴۰ افت کند که معمولاً در اثر ورم سیستوئید ماکولاست. استروئید به صورت تزریق اطراف چشم و سیستمی، راه اول درمان است. در مراحل بعد از سیکلوسپورین و آزاتیوپرین استفاده می‌شود.<sup>۵</sup>

حسب اطلاع ما، این اولین گزارش یک مورد کوروئیدوپاتی بردشات تیپیک با HLA-A۲۹ مثبت در ایران می‌باشد که همراه علائم منحصربه‌فرد بیماری بروز کرده است. همراهی بیماری با HLA-A۲۹ مثبت، تشخیص را به طور قطع تایید می‌کند.

مطرح هستند<sup>۱-۳</sup> که بررسی‌های مربوط منفی بودند. سندرم MEWDS (multiple evanescent white dot syndrome) نیز ممکن است با بردشات اشتباه شود. بیماری‌هایی که در گروه این سندرم هستند؛ معمولاً در سنین پایین‌تر دیده می‌شوند و درجه التهاب زجاجیه، نوع و گسترش ضایعات و سیر آن‌ها با بردشات متفاوت است. این‌ها معمولاً یک‌طرفه هستند. التهاب زجاجیه یا وجود ندارد یا خفیف است، ضایعات ته چشم کوچک‌تر و سفیدتر از بردشات هستند و در مدت ۶ ماه به طور خودبه‌خود بهبود می‌یابند.<sup>۴</sup> در سندرم کوروئیدیت چندکانونی و پان‌یووه‌ایت، التهاب بیش‌تر است و اندازه ضایعات نیز کوچک‌تر و با حاشیه مشخص‌تر می‌باشد. هم‌چنین افزایش پیگمان در دور ضایعات و سر عصب بینایی شایع است.<sup>۴</sup>

#### منابع

1. Gasch AT, Smith JA, Whitcup SM. Birdshot retinochoroidopathy. *Br J Ophthalmol* 1999;83:241-249.
2. Ryan SJ, Maumenee AE. Birdshot retinochoroidopathy. *Am J Ophthalmol* 1980;89:31-45.
3. Nussenblatt RB, Mittal KK, Ryan S, Green WR, Maumenee AE. Birdshot retinochoroidopathy associated with HLA-A29 antigen and immune responsiveness to retinal S-antigen. *Am J Ophthalmol* 1982;94:147-58.
4. LeHoang P, Ryan S. Birdshot retinochoroidopathy. In: Wilhelmus KR, ed. *Ocular infection and immunity*. St Louis: Mosby, 1996:570-578.
5. Soubrane G, Bokobza R, Coscas G. Late developing lesions in birdshot retinochoroidopathy. *Am J Ophthalmol* 1990;109:204-210.
6. De Geronimo F, Glacet-Bernard A, Coscas G, Soubrane G. Birdshot retinochoroidopathy: measurement of the posterior fundus spots and macular edema using a retinal thickness analyzer, before and after treatment. *Eur J Ophthalmol* 2000;10:338-340.
7. Priem HA, De Rouck A, De Laey JJ, Bird AC. Electrophysiologic studies in birdshot chorioretinopathy. *Am J Ophthalmol* 1988;106:430-436.
8. Hirose T, Katsumi O, Pruett RC, Sakaue H, Mehta M. Retinal function in birdshot retinochoroidopathy. *Acta Ophthalmol (Copenh)* 1991;69:327-337.
9. Kaplan HJ, Aaberg TM. Birdshot retinochoroidopathy. *Am J Ophthalmol* 1980;90:773-782.