

## Pyogenic Granuloma of the Lacrimal Sac

Bagheri A, MD\*; Rafati N, MD; Abrishami M, MD; Saloor H, MD; Aletaha M, MD

Ophthalmic Research Center, Shahid Beheshti University of Medical Sciences, Tehran, Iran

\*Corresponding author: abbasbagheri@yahoo.com

**Purpose:** To report a case of free floating pyogenic granuloma within the lacrimal sac.

**Case Report:** A 13 month old infant with unresolving dacryocystitis and history of two times failed probing and once failed turbinate fracture was scheduled for dacryocystorhinostomy (DCR). A free floating red mass was removed from the sac. Histopathologic examination confirmed a diagnosis of pyogenic granuloma. Eight months after the operation the patient was asymptomatic.

**Conclusion:** When probing of the lacrimal duct fails to improve its obstruction, in addition to nasal lesions, lacrimal sac masses including pyogenic granuloma must be considered.

**Key words:** Probing, Lacrimal Sac, Pyogenic Granuloma, Dacryocystitis

• Bina J Ophthalmol 2011; 16 (4): 368-371.

Received: 5 July 2010

Accepted: 6 December 2010

### گرانولمای پیوژن در کیسه اشکی

دکتر عباس باقری<sup>۱</sup>، دکتر نسرین رفعتی<sup>۲</sup>، دکتر محمد ابریشمی<sup>۱</sup>، دکتر حسین سالور<sup>۱</sup> و دکتر مریم آل‌طه<sup>۲</sup>

**هدف:** گزارش یک مورد گرانولمای پیوژنیک به صورت توده‌ای شناور (floating mass) در کیسه اشکی.

**معرفی بیمار:** کودکی ۱۳ ماهه با علائم داکریوسیستیت مزمن و سابقه دو بار میل‌زدن مجرای اشکی و یک بار میل‌زدن همراه با شکستن توربینت تحتانی بینی مراجعه نمود. پس از ارزیابی رادیولوژیک، عمل جراحی داکریوسیستورینوستومی (DCR) خارجی انجام گردید و از درون کیسه اشکی، توده‌ای قرمز رنگ خارج شد. بررسی بافت‌شناسی، گرانولمای پیوژن کیسه اشکی را مسجل کرد. هشت ماه پس از انجام DCR، در زمان نگارش مقاله، بیمار هم‌چنان بدون علامت بود.

**نتیجه‌گیری:** در موارد شکست عمل میل‌زدن مجرای اشکی، علاوه بر ضایعات بینی، به توده‌های فضاگیر درون کیسه اشکی هم باید فکر کرد و به ویژه گرانولمای پیوژن نباید از نظر دور بماند.

• مجله چشم‌پزشکی بینا ۱۳۹۰؛ دوره ۱۶، شماره ۴: ۳۶۸-۳۷۱.

• پاسخ‌گو: دکتر عباس باقری (e-mail: abbasbagheri@yahoo.com)

دریافت مقاله: ۱۴ تیر ۱۳۸۹

تایید مقاله: ۱۵ آذر ۱۳۸۹

۱- استاد- چشم‌پزشک- دانشگاه علوم پزشکی شهید بهشتی

۲- چشم‌پزشک- فلوشیپ استرابیسم و اکولوپلاستیک- دانشگاه علوم پزشکی شهید بهشتی

۳- استاد‌یار- چشم‌پزشک- دانشگاه علوم پزشکی شهید بهشتی

تهران- پاسداران- بوستان نهم- خیابان پایدارفرد (خیابان امیر ابراهیمی)- پلاک ۲۳- مرکز تحقیقات چشم

پهن است<sup>۱</sup>. اولین بار در سال ۱۸۹۷ توسط Poncet<sup>۲</sup> به نام بوتریومیکوز (botryomycose) نام‌گذاری شد. در آسیب‌شناسی این تومور عروقی، مویرگ‌های تکثیر یافته در یک بستر استرومایی شل دیده می‌شوند<sup>۱</sup>.

گرانولمای پیوژن از نظر آسیب‌شناسی، یک فرآیند التهابی

### مقدمه

گرانولمای پیوژن، حاصل متوقف شدن فرآیند تشکیل اسکار در محل زخم‌های پوستی و مخاطی است که به طور شایع در محل تروما و جراحی ایجاد می‌گردد. این توده به صورت یک ضایعه پایه‌دار (pedunculated) یا به صورت ندول قرمز رنگ با پایه

دکتر عباس باقری - گرانولومای پیوژن در کیسه اشکی

شکست مواجه شد و از چند روز بعد، ترشح چرکی دوباره شروع شد.

یک ماه بعد، جهت ارزیابی بیش‌تر، برای بیمار CT-اسکن از حدقه و فضاهای پاراناژال انجام شد. در مقاطع کرونال و محوری (axial)، یک توده نسج نرم در محل کیسه اشکی دیده شد (تصویر ۲). برای بیمار عمل جراحی داکریوسیستورینوستومی (DCR) خارجی پیشنهاد شد که والدین بیمار با مصرف آنتی‌بیوتیک سیستمیک و کاهش علائم کودک، از انجام جراحی خودداری کردند.

در نهایت با بروز داکریوسیست حاد پس از قطع آنتی‌بیوتیک، کودک در سن ۱۳ ماهگی تحت عمل DCR به روش کلاسیک قرار گرفت. پس از مرحله ایجاد فلپ از ساک، متوجه حضور یک توده کپسول‌دار پولیپ‌مانند به رنگ قرمز تیره شدیم که بدون پایه در درون کیسه شناور بود که از کیسه خارج شد (تصویر ۳). اندازه توده ۵×۶×۱۰ میلی‌متر بود. کیسه اشکی به شدت بزرگ شده بود و مخاط آن دارای کریپت‌های فراوان بود. پس از برداشتن کامل ضایعه، عمل جراحی با گذاشتن لوله سیلیکون به پایان رسید. بررسی بافت‌شناسی توده، گرانولومای پیوژن را با وجود لوبول‌های مویرگی و استرومای ادماتوز مسجل کرد (تصویر ۴).

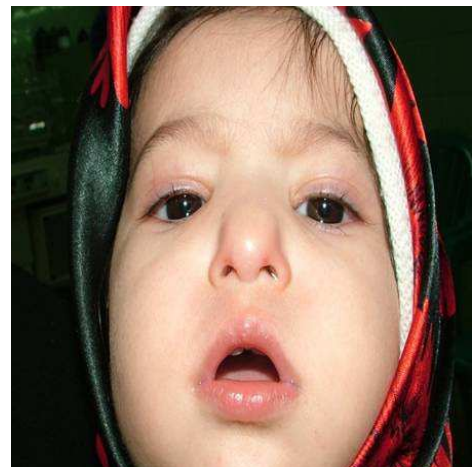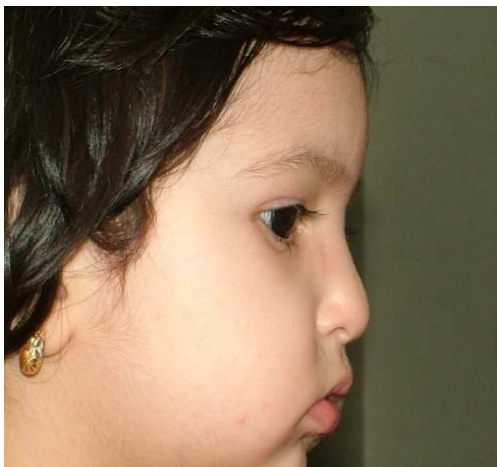کودک پس از قطع آنتی‌بیوتیک تحت نظر قرار گرفت و در زمان نگارش مقاله، پس از گذشت ۸ ماه، بدون نیاز به مصرف دارو، هم‌چنان بدون علامت بود. محل اسکار نیز به سختی قابل تشخیص بود (تصویر ۱).

است و برخلاف نامش، یک توده نفوپلاستیک واقعی به شمار نمی‌آید. این ضایعه در واقع، نه پیوژن است و نه گرانولوماتوز، بلکه حاصل توقف فرآیند تشکیل اسکار در مرحله پرعروق می‌باشد. این عارضه در هر دو جنس دیده می‌شود و شیوع آن با بالا رفتن سن کاهش می‌یابد.<sup>۱</sup>

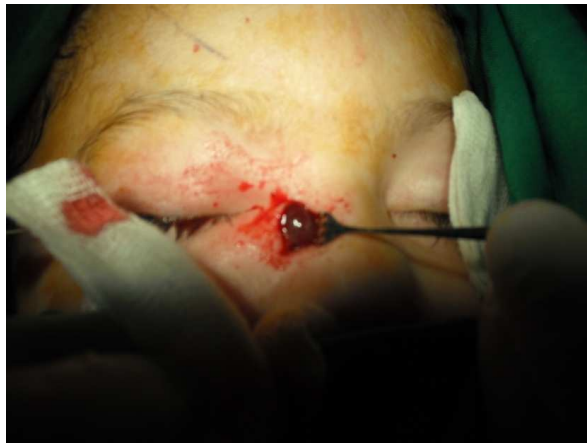براساس جستجوی به عمل آمده، گزارش محدودی از این بیماری در کیسه اشکی وجود دارد.<sup>۳-۵</sup> اگرچه مواردی از درگیری لبه پلک گزارش شده‌اند، هنوز در کشور ما فردی با تشخیص گرانولومای پیوژن در کیسه اشکی معرفی نشده است.<sup>۶</sup> در این مقاله، یک مورد از گرانولومای پیوژن در کیسه اشکی معرفی می‌گردد.

#### معرفی بیمار

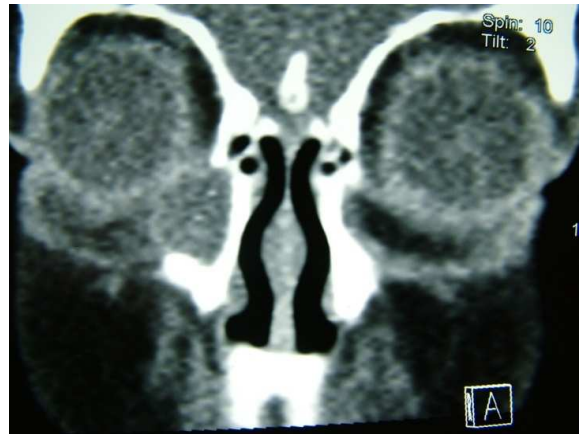دختر بچه ۱۰ ماهه‌ای به دلیل علائم داکریوسیستیت مزمن چشم راست (اشک‌ریزش و ترشحات چرکی) که از ۲ ماه گذشته شروع شده بود به مرکز چشم‌پزشکی لبافی‌نژاد ارجاع شد. کودک سابقه ۲ بار میل‌زدن مجرای اشکی را داشت که ناموفق بودند و هم‌چنان تحت درمان با آنتی‌بیوتیک سیستمیک و موضعی قرار داشت. در معاینه، پلک تحتانی چشم راست قرمز بود، اشک‌ریزش و ترشح چرکی نیز در کانتوس داخلی مشهود بود (تصویر ۱). برای درمان انسداد مجرای اشکی و با توجه به سابقه دو بار شکست در میل‌زدن مجرا، تصمیم بر انجام میل‌زدن با شکستن توربینت تحتانی (probing & infraction of turbinate) گرفته شد که با



تصویر ۱- چهره کودک قبل (سمت راست) و بعد (سمت چپ) از عمل جراحی. تصویر قبل از عمل، تورم شدید محل کیسه اشکی و تصویر بعد از عمل، بهبود کامل آن بدون جوشگاه چشم‌گیر را نشان می‌دهد.



تصویر ۳- خروج توده از کیسه اشکی

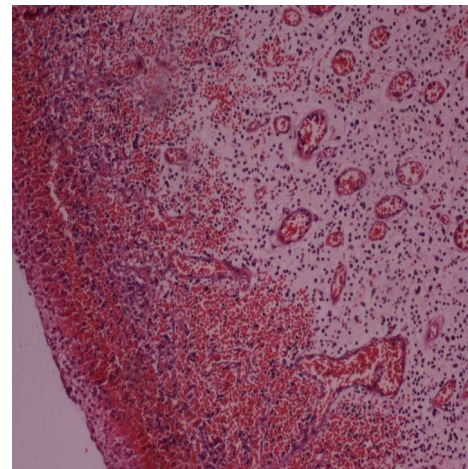


تصویر ۲- توده داخل کیسه اشکی سمت راست در CT-اسکن حدقه

شکنندگی بافت عروقی این توده است.<sup>۸</sup> گرانولومای پیوژن در کیسه اشکی، به صورت اولیه و یا ثانویه به التهاب، تروما و اجسام خارجی هم‌چون لوله سیلیکون پس از عمل DCR مشاهده می‌شود.<sup>۱</sup> با توجه به نبود علائم در کودک قبل از ۸ ماهگی از یک طرف و وجود سابقه چند بار میل‌زدن، بروز گرانولومای پیوژن را می‌توان به صورت اولیه و یا ثانویه به ترومای جراحی و التهاب‌های ناشی از آن نسبت داد.

اولین گام درمانی در اصلاح انسداد مجرای اشکی کودکان، میل‌زدن است. بر اساس منابع موجود، پس از شکست میل‌زدن می‌توان برای بار دوم نیز از این روش، با احتمال موفقیت قابل قبولی استفاده کرد.<sup>۹</sup> در صورت شکست، در مرحله بعدی، از این روش به همراه شکستن توربینیت تحتانی استفاده می‌شود.<sup>۱۰،۱۱</sup> در صورت عدم موفقیت، بررسی بیش‌تر دستگاه اشکی به همراه گذاشتن لوله سیلیکونی و یا عمل جراحی DCR توصیه شده است.<sup>۱۲-۱۴</sup> در مورد بیمار ما نیز سیر درمانی به همین صورت سپری شد.

گرانولومای پیوژن به طور معمول از ملتحمه و ثانویه به یک التهاب مزمن سودوگرانولوماتوز گزارش شده است. در یک بررسی بر روی ۱۰۰ مورد گرانولومای پیوژن چشم و ضمائم آن، موردی از این عارضه در کیسه اشکی مشاهده نشده بود.<sup>۱۵</sup> در گزارش دیگری شیوع این عارضه در بین نمونه‌های بافتی ارسال شده از کیسه اشکی ۰/۳ درصد گزارش شده است.<sup>۱۶-۱۸</sup> Yazici<sup>۱</sup> در سال ۲۰۰۹، سه بیمار بزرگسال با گرانولومای پیوژن را با علائم داکریوسیستیت حاد، توده کیسه اشکی و اشک‌ریزش خونی گزارش نمود.<sup>۳</sup> Haritoglou<sup>۳</sup> و Heathcote<sup>۴</sup> هرکدام در مقالاتی جداگانه یک مورد گرانولومای پیوژن در کیسه اشکی را گزارش



تصویر ۴- نمای آسیب‌شناسی توده: لوبول‌های عروقی و استرومای ادماتوز، معرف گرانولومای پیوژن می‌باشند (رنگ‌آمیزی هماتوکسیلین-ائوزین، بزرگ‌نمایی ۴۰).

### بحث

داکریوسیستیت یک عفونت کیسه اشکی است که درون فضاهای مخاطی این سیستم اتفاق می‌افتد. دستگاه اشکی به عفونت و التهاب حساس است. غشای مخاطی در این سیستم از دو قسمت ملتحمه‌ای و نازال تشکیل شده است که به طور معمول، فلور نرمال در آن کلونیزه شده‌اند. تجمع اشک در یک دستگاه اشکی مسدود منجر به بروز داکریوسیستیت می‌شود.<sup>۷</sup> گرانولومای پیوژن می‌تواند از بافت‌های مخاطی و ضمائم چشمی (ocular adnexa) سرچشمه بگیرد.<sup>۱</sup> این عارضه می‌تواند منجر به انسداد مجرای اشکی شود و علائم داکریوسیستیت حاد و مزمن را ایجاد کند و یا بدون ایجاد انسداد در مسیر اشکی، منجر به بروز علائمی هم‌چون اشک‌ریزش خونی (bloody epiphora) شود که به دلیل

### نتیجه گیری

در صورت شکست چند باره میل زدن و با توجه به گزارش های موجود، باید به وجود توده ای در دستگاه اشکی شک کرد. انجام بررسی های پاراکلینیک قبل از جراحی در این موارد توصیه می شود.

کردند. قبل از آن Asiyo<sup>۵</sup> در سال ۱۹۹۲، ۸ مورد گرانولومای پیوژن کیسه اشکی را گزارش با علایم داکریوسیستیت که به درمان های قبلی با آنتی بیوتیک و میل زدن جواب نداده بودند (به دلایل پیوسل، داکریوسیستوسل یا تشکیل فیستول از سطح پوست) گزارش نموده بود.

### منابع

1. Yazici B, Ayse Tör A, Aker S. Pyogenic granuloma of the lacrimal sac. *Int Ophthalmol* 2009;29:57-60.
2. Poncet A, Dor L. Botryomycose humaine. *Rev Chir* 1897;18:996-1000.
3. Haritoglu C, Hoops JP. Pyogenes granulom des tranesackes bei chronischer dakryozystitis. [pyogenic granuloma of the lacrimal sac]. *Klin Monatsbl Aug enheikd* 2002;219:373-375.
4. Heathcote JG, Allen LH, Willis NR. Plasma cell granuloma of the lacrimal sac. *Can J Ophthalmol* 1987;22:387-390.
5. Asiyo MN, Stefani FH. Pyogenic granulomas of the lacrimal sac. *Eye* 1992;6:97-101.
6. Saryazdi S, Meshkat MR. Pyogenic granuloma of eyelid a rare presentation. *Bina J Ophthalmol* 1997;2:288-291.(Farsi)
7. Deok Choi J, Hyeok Lee J, Jung Paik H. A silastic sheet found during endoscopic transnasal dacryocystorhinostomy for acute dacryocystitis. *Kor J Ophthalmol* 2006;20:65-69.
8. Mills SE, Cooper PH, Fechner RE. Lobular capillary hemangioma: the underlying lesion of pyogenic granuloma- a study of 73 cases from the oral and nasal mucous membranes. *Am J Surg Pathol* 1980;4:470-479.
9. Nerad JA. Diagnosis and management of the patient with tearing. In: *Techniques in ophthalmic plastic surgery*. 1st ed. Philadelphia: WB Saunders; 2010: 261-297.
10. Helveston EM, Ellis FD. The nasolacrimal system. In: *Pediatric ophthalmology practice*. St. Louis: CV Mosby; 1980: 104-107.
11. Putterman AM. Basic oculoplastic surgery. In: Peyman GA, Sanders DR, Goldberg MF (eds). *Principles and practice of Ophthalmology*. 3rd ed. Philadelphia: WB Saunders; 1980: 2277-2279.
12. Welsh MG, Katowitz JA. Timing of silastic tubing removal after intubation for congenital nasal lacrimal duct obstruction. *Ophthalmic Plast Reconstr Surg* 1985;5:43-48.
13. Migliori ME, Putterman AM. Silicone intubation for the treatment of congenital lacrimal duct obstruction: successful results removing the tubes after six weeks. *Ophthalmology* 1988;95:792-795.
14. Kraft ST, Crawford JS. Silicone tube intubation in disorders of the lacrimal system in children. *Am J Ophthalmol* 1982;94:298-299.
15. Ferry AP. Pyogenic granuloma of the eye and ocular adnexa: a study of 100 cases. *Trans Am Ophthalmol Soc* 1989;87:327-347.
16. Anderson NG, Wojno TH, Grossniklaus HE. Clinicopathologic findings from lacrimal sac biopsy specimens obtained during dacryocystorhinostomy. *Ophthal Plast Reconstr Surg* 2003;19:173-176.
17. Lee-Wing MW, Ashenurst ME. Clinicopathologic analysis of 166 patients with primary acquired nasolacrimal duct obstruction. *Ophthalmology* 2001;108:2038-2040.
18. Tucker N, Chow D, Stockl F, Codere F, Burnier M. clinically suspected primary acquired nasolacrimal duct obstruction: clinicopathologic review of 150 patients. *Ophthalmology* 1997;104:1882-1886.