

Intraoperative Mitomycin-C versus Bevacizumab on Success Rate of Phacotrabeculectomy

Panahibazaz MR, MD*; Zamani M, MD; Sharifipoor F, MD; Khoshnod S, MD; Latifi M, MD

Jondi Shapoor University of Medical Sciences, Ahwaz, Iran
*Corresponding author: panahibazaz_m@yahoo.com

Purpose: To compare the success rate of mitomycin-C Versus bevacizumab for prevention of bleb failure following phacotrabeculectomy.

Method: In this study 74 eyes of 69 patients with uncontrolled IOP, progressive visual field loss and cataract were randomized in two groups. In the first group, after conjunctival peritomy at the sclera flap site, sponge pats soaked in mitomycin C with concentration of 0.25mg/ml were applied for 3 minutes. In the second group, bevacizumab with concentration of 1.25mg/0.5ml was injected adjacent to the bleb at the end of surgery.

Result: Seventy four eyes of 69 patients including 41 men and 28 women with mean age of 66.92±9.8 years and 64.57±8.8 years in either study group respectively were included. Data collected from 6 to 12 months after surgery were analyzed. Mean intraocular pressure in the bevacizumab group was significantly higher than the MMC group (15.91±4.9 mmHg vs 12.76±3.1 mmHg, P= 0.001) at 6 months and (15.76±3.26 mmHg vs 13±2.4 mmHg, P= 0.003) at the end of 12 months. Bleb characteristics including extension, elevation and vascularity showed no significant difference between two groups. (P values 0.94, 0.93, 0.41 after 6 months, and 0.56, 0.58, 0.89 after 1 year of follow up respectively).

One eye in the second group underwent trabeculectomy because of uncontrolled IOP despite using 3 antiglaucoma medication. One eye in each group underwent bleb revision due to failing bleb. No side effects related to the medications were noted in any of the two groups.

Conclusion: Mitomycin C is more effective than bevacizumab for IOP control after phacotrabeculectomy; however, there is no difference between the two agents in terms of bleb characteristics and side effects.

Key words: Bevacizumab , Mitomycin-C, Phacotrabeculectomy

• Bina J Ophthalmol 2011; 17 (1): 8-15.

Received: 1 May 2010

Accepted: 14 April 2011

استفاده حین عمل از میتومايسين C و بوايسيزوماب در ميزان موفقيت عمل فيکوترايبکولکتومی

دکتر محمودرضا پناهی بزاز^۱، دکتر میترا زمانی^۱، دکتر فریده شریفی پور^۱، دکتر سونیه خوشنود^۲، سید محمود لطیفی^۲

هدف: مقایسه میزان موفقیت میتومايسين C و بوايسيزوماب برای جلوگیری از شکست بلب در فيکوترايبکولکتومی.

روش تحقیق: در این مطالعه ۷۴ چشم از ۶۹ بیمار با فشار داخل چشمی کنترل نشده و کاهش وسعت میدان بینایی (VF loss) و آب مروارید به صورت تصادفی در دو گروه درمانی قرار گرفتند. در گروه اول میتومايسين C با غلظت ۰.۲۵ mg/ml برای ۳ دقیقه توسط اسفنج پس از پریتومی در محل فلپ صلبیه قرار داده شد و در گروه دوم بوايسيزوماب با غلظت ۱.۲۵mg / ۰.۵ml در پایان عمل نزدیک محل بلب به صورت زیر ملتحمه‌ای تزریق گردید.

یافته‌ها: در ۷۴ چشم از ۶۹ بیمار شامل ۴۱ مرد و ۲۸ زن، میانگین سنی بیماران در گروه میتومايسين ۶۶/۲±۹/۸ و در گروه بوايسيزوماب ۶۴/۵±۸/۸ سال بود. یافته‌ها ۶ و ۱۲ ماه پس از عمل جراحی در هر یک از چشم‌ها مورد بررسی قرار گرفتند. در بررسی پس از ۶ ماه، متوسط فشار داخل چشم در گروه بوايسيزوماب ۱۵/۹۱±۴/۹۸ mmHg به طور معنی‌داری بالاتر از گروه میتومايسين C، ۱۲/۷۶±۳/۱ mmHg بود (P=۰/۰۰۱). در پایان ماده دوازدهم نیز این مقادیر شامل ۱۵/۷۶±۳/۲ در گروه

دکتر محمودرضا پناهی بزاز - استفاده از میتومایسین C و بواسیزوماب در فیکوتراپکولکتومی

بواسیزوماب و $2/48 \pm 13$ mmHg در گروه میتومایسین C بود، بین این مقادیر اختلاف معنی داری وجود داشت ($P=0/003$). مشخصات بلب از نظر وسعت (extension)، ارتفاع (elevation) و عروق پس از ۶ و ۱۲ ماه پی گیری بین دو گروه اختلاف معنی دار نداشت ($P=0/94, 0/93, 0/41$) در ۶ ماه پی گیری و $P=0/56, 0/58, 0/89$ در پایان یک سال). یک چشم در گروه بواسیزوماب به علت عدم کنترل فشار داخل چشمی با حداکثر ۳ دارو نیاز به تراپکولکتومی مجدد پیدا کرد. هم چنین یک چشم در گروه میتومایسین C و یک چشم از گروه بواسیزوماب به علت عدم تشکیل بلب نیاز به بازسازی بلب پیدا کردند. در هیچ کدام از گروه ها، عوارض جانبی ناشی از داروها مشاهده نشد.

نتیجه گیری: میتومایسین C در کنترل فشار داخل چشمی بعد از عمل جراحی فیکوتراپکولکتومی، موثرتر از بواسیزوماب می باشد ولی از نظر مشخصات بلب و عوارض جانبی اختلافی بین دو گروه وجود ندارد.

• مجله چشم پزشکی بینا ۱۳۹۰؛ دوره ۱۷، شماره ۱: ۸-۱۵.

• پاسخ گو: دکتر محمودرضا پناهی بزاز (e-mail: panahibazaz_m@yahoo.com)

۱- استادیار - چشم پزشکی - دانشگاه علوم پزشکی جندی شاپور اهواز

۲- دستیار چشم پزشکی - دانشگاه علوم پزشکی جندی شاپور اهواز

۳- کارشناس ارشد آمار زیستی - دانشکده بهداشت - دانشگاه علوم پزشکی جندی شاپور اهواز

اهواز - بلوار آزادگان - بیمارستان امام خمینی (ره)

دریافت مقاله: ۱۱ اردیبهشت ۱۳۸۹

تایید مقاله: ۲۵ فروردین ۱۳۹۰

مقدمه

گلوکوم به گروهی از بیماری های چشم اطلاق می شود که یافته شاخص آن ها نوروپاتی عصب اپتیک به همراه کاهش میدان بینایی می باشد. افزایش فشار داخل چشمی (IOP)، یکی از عوامل اصلی ایجادکننده این بیماری است. افزایش فشار چشم با گذشت زمان باعث تخریب نورون ها و بافت عروقی می گردد^۱. از طرفی آب مروارید از علل اصلی کوری و اختلال دید در جهان است و جراحی تنها روش درمان کدورت قابل توجه عدسی می باشد^۲. روش های مختلفی برای ایجاد راه خروجی مایع زلالیه، جهت کاهش فشار داخل چشم وجود دارد از جمله تراپکولکتومی، که توسط Cairns در انتهای دهه ی ۱۹۶۰ میلادی ارائه شده است^۳.

شایع ترین علت شکست عمل جراحی فیلترینگ، پاسخ ترمیمی زخم است^{۴-۶}. بعد از فاز حاد التهاب، رگ زایی و مهاجرت سلول های اندوتلیال عروق خونی در فاز پرولیفراتیو اتفاق می افتد (روز ۵ تا ۱۴) که از عوامل موثر شکست بلب هستند^۷. مطالعات بافت شناسی نشان می دهند که حداکثر تکثیر فیبروبلاست های زیر ملتحمه در بین روزهای ۳-۵ بعد از عمل اتفاق می افتد^{۸,۹}. فاکتورهای زیادی شامل فاکتور رشد تبدیل کننده، فاکتور رشد مشتق از پلاکت، فاکتور رشد فیبروبلاست و فاکتور رشد کراتینوسیتها باعث تحریک تکثیر فیبروبلاست های کیسول تنون و در نتیجه ایجاد اسکار زیر ملتحمه می شود^{۱۰}.

عواملی که باعث کاهش فعالیت فیبروبلاست ها می شوند مانند ۵-فلوئورواوراسیل (5-FU) و میتومایسین C (MMC) در محدود

سازی روند ایجاد اسکار موثر بوده اند^{۱۱,۱۲}. ولی چون استفاده از این عوامل با افزایش عوارض جانبی شامل هایپوتونی مزمن با ماکولوپاتی، نشت از محل بلب، عفونت بلب و اندوفتالمیت همراه بوده است^{۱۳}، تلاش برای جایگزینی آن ها با داروهایی با عوارض کم تر همواره مدنظر بوده است. بواسیزوماب یک بلوک کننده فاکتور رشد اندوتلیال عروقی و یک عامل موثر در ترمیم زخم است^۷ و شاید بتوان اثر معادل و با عوارض کم تر نسبت به میتومایسین C در عمل جراحی فیکوتراپکولکتومی برای آن در نظر گرفت. در این مطالعه برای اثبات یا رد این فرضیه، میزان تاثیر و عوارض جانبی میتومایسین C و بواسیزوماب با هم مقایسه و بیماران برای مدت حداقل یک سال پی گیری شدند و میانگین افزایش فشار داخل چشمی و مشخصات بلب بر طبق Indiana Grading Scale مقایسه گردید^{۱۴,۱۵}.

روش پژوهش

این مطالعه به روش کارآزمایی بالینی بر روی ۷۴ چشم از ۶۹ بیمار با تشخیص گلوکوم زاویه باز و بسته انجام شد که با وجود دریافت حداقل ۳ داروی ضد گلوکوم، فشار داخل چشم آن ها کنترل نشده بود و تغییرات پیش رونده گلوکوماتوز عصب اپتیک و یا کاهش پیش رونده میدان بینایی (VF loss) وجود داشت. در این بیماران آب مروارید در حد اسکروز هسته ای (+۳) (NS 3+) و یا کورتیکال (+۳) (cortical 3+) و یا کدورت زیر کیسول خلفی (+۲) (PSC 2+) به بالا بود که باعث افت دید آن ها شده بود و یا

۳۰، ۹۰ و ۱۸۰ و بعد هر سه ماه یک بار در دوره ی مطالعه تحت معاینه چشم‌پزشکی قرار گرفتند. در هر معاینه دید فشار داخل چشمی با استفاده از تونومتر و مشخصات بلب شامل وسعت (extension)، ارتفاع (elevation) و عروق ارزیابی شد و بر اساس Indiana Grading Scale^{۱۴} و^{۱۵} طبقه‌بندی گردید. تعداد و عوارض داروهای پایین آورنده فشار چشم مصرفی، نیاز به برداشتن بخیه بعد از عمل و یا عمل ثانویه دیگر ثبت گردید. در دوره پی‌گیری از چشم‌ها فتوگرافی انجام شد. یافته‌ها برای هر یک از چشم‌ها در پایان ۶ و ۱۲ ماه توسط نرم‌افزار آماری SPSS ویرایش ۱۵ تحلیل آماری شدند. آزمون‌های t مستقل جهت مقایسه میانگین‌ها، کای‌مربع جهت مقایسه نسبت‌ها و من‌ویتنی برای ارزیابی مشخصات بلب مورد استفاده قرار گرفتند. سطح معنی‌داری آزمون‌ها برابر ۰/۰۵ درصد تعیین گردید. تحلیل آماری در زیر گروه‌ها بر اساس نوع گلوکوم و تاثیر آن بر میزان موفقیت، با استفاده از آزمون کای‌مربع انجام گردید. تعداد چشم‌های مبتلا به گلوکوم زاویه بسته و باز در گروه یک به ترتیب ۱۹ و ۱۸ و در گروه دو به ترتیب ۱۸ و ۱۹ عدد بودند.

فشار داخل چشمی کم‌تر یا مساوی ۱۶ میلی‌متر جیوه و یا کاهش ۳۰ درصد در فشار اولیه بدون استفاده از دارو و حداقل ۳ ماه پس از جراحی بعنوان موفقیت درمان و همین فشار داخل چشمی با استفاده از داروهای ضد گلوکوم موضعی حداقل ۳ ماه بعد از عمل جراحی به عنوان موفقیت نسبی در نظر گرفته شد^{۱۲}. فشار داخل چشمی بالاتر از ۱۶ میلی‌متر جیوه و یا عدم کاهش ۳۰ درصد در فشار داخل چشمی اولیه با یا بدون استفاده از داروهای ضدگلوکوم و نیاز به ترابکولکتومی مجدد به عنوان شکست در درمان تعریف گردید^{۱۳}.

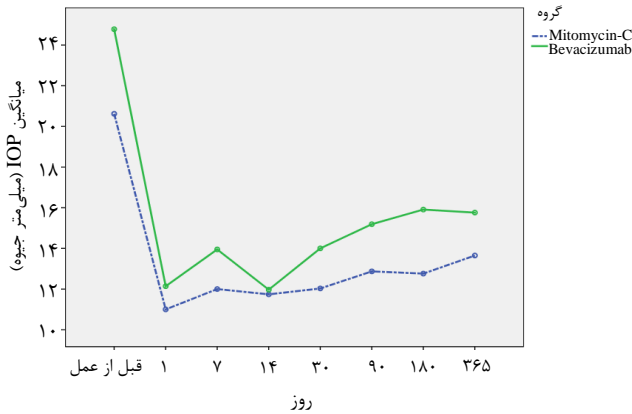
یافته‌ها

میانگین سنی در گروه یک (میتومايسين C) ۹۱/۸۱ ± ۶۶/۹۲ (۴۳ تا ۸۱ سال) و در گروه دو (بواسيزوماب) ۸۱/۸۱ ± ۶۴/۵۷ (۴۵ تا ۷۹ سال) بود.

میانگین فشار داخل چشمی قبل از عمل در گروه یک (میتومايسين C) ۲۰/۷۴ ± ۵/۵۳ میلی‌متر جیوه و در گروه دو (بواسيزوماب) ۲۳/۱۱ ± ۵/۴۱ میلی‌متر جیوه (P=۰/۰۶) و میانگین تعداد داروهای مصرفی قبل از عمل در دو گروه ۱ و ۲ به ترتیب ۲/۳۷ ± ۰/۸۸ (از ۱ تا ۵ دارو) و ۲/۸۹ ± ۰/۸۴ (از ۱ تا ۵ دارو) بود (P=۰/۰۰۵). میانگین نسبت کاپ به دیسک در سر عصب بینایی

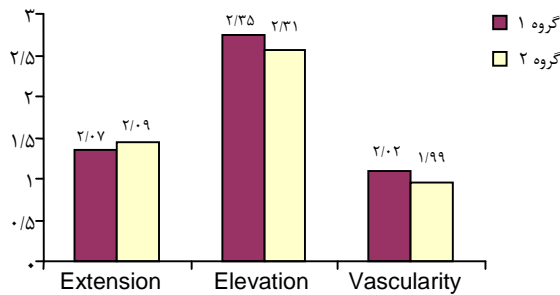
پیش‌بینی می‌شد که به فاصله کوتاهی بعد از عمل ترابکولکتومی نیاز به جراحی آب‌مروارید داشته باشند. بیماران با گلوکوم مادرزادی و گلوکوم جوانان، سابقه جراحی قبلی در همان چشم به جز YAG laser PI، زنان باردار و شیرده، چشم‌های مبتلا به یوویت و دارای عوارض دیابت و بیماران با حساسیت شناخته شده قبلی به بواسیزوماب از مطالعه کنار گذاشته شدند. فرم رضایت جهت شرکت در مطالعه و انجام عمل جراحی توسط همه بیماران امضا شد. این بیماران به صورت تصادفی به دو گروه تقسیم شدند. در گروه اول از میتومايسين (mitomycin C Kyowa;Kyowa C Hakko Kogyo co,LTd) پس از پربتومی در محل فلپ پیوند صلبیه و در گروه دوم از بواسيزوماب (Avastin;F.Hoffmann-La Roche LTd Basel, Switeland) به صورت تزریق زیر ملتحمه در پایان عمل استفاده شد. عمل جراحی One site تحت شرایط بی‌حسی موضعی به روش رتروبولبار یا بی‌هوشی عمومی و توسط یک جراح انجام شد. بر روی ملتحمه و تنون در ربع فوقانی به اندازه ۴-۵ میلی‌متر برش داده شد. پس از ایجاد هموستاز در بیماران گروه میتومايسين C، اسفنج آغشته به میتومايسين C با غلظت mg/ml ۰/۲۵ برای ۳ دقیقه در زیر ملتحمه و تنون قرار داده شد. پس از خارج کردن اسفنج و شست و شو با ۳۰ cc محلول Balanced Salt Solution (BSS)، فلپ صلبیه به اندازه ۳×۴ mm با ضخامت یک‌دوم صلبیه برداشته شد. با ایجاد برش در قرنیه شفاف (clear cornea)، کیسولور کسپیس قدامی، هیدرودایسکشن و هیدرودلینیشن انجام شده و هسته عدسی معلق و مواد قشری با روش اسپیراسیون خارج شدند. پس از قراردادن لنز داخل چشمی آکرلیک هیدروفیلیک در کیسه کپسولی، بلوک ترابیکولوم به اندازه ۱×۲ mm خارج گردید و پس از انجام ایریدکتومی محیطی، فلپ صلبیه با سه بخیه نایلون ۰-۱۰ و ملتحمه با نخ نایلون ۰-۱۰، بخیه شدند. در گروه ۲ تمام مراحل جراحی به روش بیماران گروه ۱ بدون استفاده از میتومايسين C انجام شده و در خاتمه عمل، با استفاده از سرنگ انسولین و سوزن شماره ۳۰، بواسيزوماب با غلظت ۱/۲۵mg / ۰/۰۵ml در کنار بلب تزریق گردید. به عنوان پیش‌گیری از اندوفتالمیت در هر دو گروه، ۵۰ میلی‌گرم سفازولین و ۲ میلی‌گرم دگزامتازون زیر ملتحمه در ۱۸۰ درجه دور از محل بلب تزریق شد. پس از معاینه در روز اول بعد از عمل، قطره سیپروفلوکساسین هر ۶ ساعت و بتامتازون ۰/۰۱ هر ۲ ساعت شروع گردید. آنتی‌بیوتیک موضعی پس از ۵ روز قطع شد. استروئید موضعی به تدریج به دو بار در روز کاهش یافته و پس از ۲ ماه قطع گردید. پس از عمل بیماران در روزهای ۱، ۳، ۷، ۱۴،

رسید. در همین مدت شکست در درمان در گروه ۱، ۱۳/۲ درصد و در گروه ۲، ۳۴/۸ درصد ثبت گردید.



نمودار ۱- مقایسه میانگین IOP بین گروه ۱ (میتومايسين C) و گروه ۲ (بواسيزوماب) در دوره ی مطالعه

مشخصات بلب از نظر وسعت ارتفاع و عروق بر طبق Indiana grading Scale بین دو گروه مقایسه شد (P value شش ماه بعد عمل به ترتیب ۰/۹۴، ۰/۹۳، ۰/۴۱ و در پایان مطالعه به ترتیب ۰/۸۹، ۰/۸۵ و ۰/۵۶) (نمودار ۲ الف و ب).



نمودار ۲ ب- مقایسه مشخصات بلب شامل وسعت، اندازه و عروق بین گروه ۱ (میتومايسين C) و گروه ۲ (بواسيزوماب) پس از ۱۲ ماه

در گروه بواسيزوماب به ترتیب ۵۰ درصد (۹ چشم از ۱۸ مورد) و ۵۰ درصد می‌باشد (P=۰/۰۱).

همین بررسی نشان داد که در چشم‌های با گلوکوم زاویه باز در گروه میتومايسين از ۱۸ چشم ۱۵ مورد (۸۳/۳ درصد) دارای درمان موفقیت کامل و نسبی و ۳ مورد دچار شکست درمان شده

در گروه یک ۰/۸۳±۰/۱۸ و در گروه دو ۰/۷۵±۰/۲۱ (P=۰/۰۷) ثبت گردید. ۶ ماه بعد از عمل میانگین فشار داخل چشم در گروه یک ۱۲/۷۶±۳/۰۷ میلی‌متر جیوه و در گروه دو ۱۵/۹۱±۳/۰۷ میلی‌متر جیوه (P=۰/۰۰۱) و پس از ۱۲ ماه به ترتیب ۱۳/۶۵±۲/۴۸ و ۱۵/۷۶±۳/۲۶ میلی‌متر جیوه (P=۰/۰۰۳) ثبت گردید (نمودار ۱). میانگین تعداد داروهای مصرفی شش ماه بعد از عمل در دو گروه به ترتیب ۰/۲۴±۰/۴۳ و ۰/۷۸±۱/۰۸ (P=۰/۰۱) و ۱۲ ماه بعد ۰/۵۱±۰/۶۹ و ۰/۹۲±۰/۹۸ (P=۰/۰۴) بود.

میانگین بهترین دید اصلاح‌شده (BCVA) بر حسب واحد لوگمار قبل از عمل در گروه ۱، ۱/۳۶±۰/۶۱ و در گروه ۲، ۱/۳۹±۰/۵۸ (P=۰/۷۸) و در انتهای دوره پی‌گیری در دو گروه به ترتیب ۰/۸۷±۰/۶۳ و ۰/۹۱±۰/۴۳ ثبت گردید (P=۰/۷۹).

میزان موفقیت کامل پس از ۶ ماه در گروه ۱، ۶۴/۸۶ درصد و در گروه ۲، ۶۴/۸۶ درصد، میزان موفقیت نسبی در گروه ۱، ۲۴/۳۲ درصد و در گروه ۲، ۱۸/۹۱ درصد و شکست عمل در گروه ۱، ۱۰/۸۱ درصد و در گروه ۲، ۱۶/۲۱ درصد بود. در پایان مطالعه با حداقل پی‌گیری یک سال برای هر یک از چشم‌ها میزان موفقیت کامل در گروه اول ۵۶/۸ درصد و در گروه دو ۴۳/۲ درصد و موفقیت نسبی در گروه ۱، ۳۰ درصد و در گروه ۲ به ۲۲ درصد

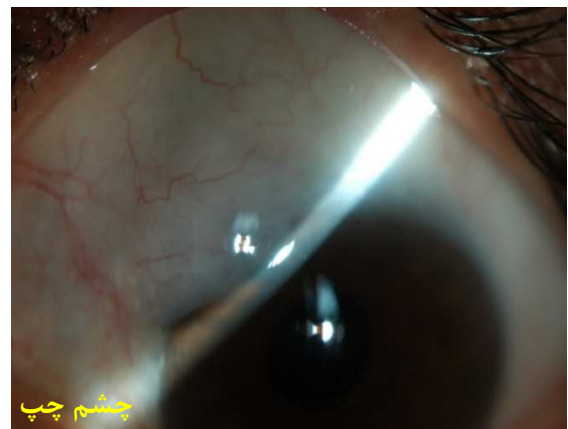
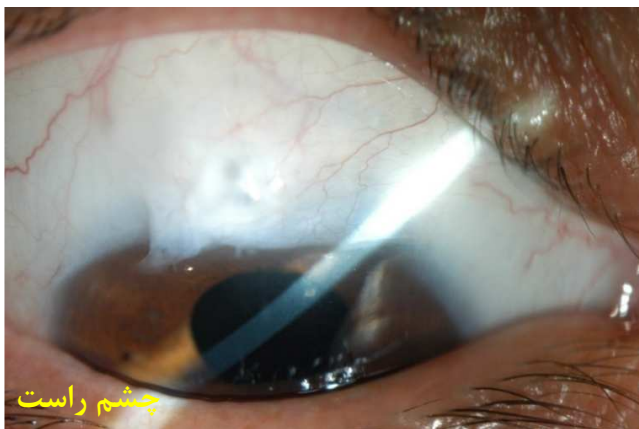
نمودار ۲ الف) مقایسه مشخصات بلب شامل وسعت، ارتفاع و عروق بین گروه ۱ (میتومايسين C) و گروه ۲ (بواسيزوماب) پس از ۶ ماه

تحلیل فشار داخل چشمی در زیر گروه‌ها در پایان مطالعه با حداقل یک سال پی‌گیری برای هر یک از چشم‌ها بر اساس نوع گلوکوم نشان داد که در گروه میتومايسين میزان موفقیت کامل و نسبی در چشم‌های با گلوکوم زاویه بسته ۸۹/۵ درصد (۱۷ چشم از ۱۹ مورد) و شکست درمان ۱۰/۵ درصد (۲ مورد) و این مقادیر

طی عمل فیکوآمولسیفیکاسیون دچار خروج مایع زجاجیه شدند که جهت آن‌ها ویتراکتومی قدامی انجام شد و (۳ چشم در گروه اول، ۲ چشم در گروه دوم) در ۲ نفر از بیماران با فیکوتراپکولکتومی در هر دو چشم به طور تصادفی یکی از چشم‌ها در گروه ۱ و دیگری در گروه ۲ قرار داشتند. بیمار اول خانم ۵۴ ساله‌ای بود که چشم راست وی در گروه ۱ و چشم چپ در گروه ۲ قرار گرفت. فشار داخل چشم قبل از عمل با ۳ دارو، در چشم راست ۱۸ میلی‌متر جیوه و در چشم چپ ۱۹ میلی‌متر جیوه بود که بعد از عمل فشار داخل هر دو چشم بیمار بدون دارو به ۱۳ میلی‌متر جیوه در روز ۱۸۰ رسید (تصویر ۱). بیمار دوم خانم ۵۳ ساله‌ای بود که چشم راست وی در گروه ۲ و چشم چپ وی در گروه ۱ قرار گرفت که فشار داخل هر دو چشم قبل از عمل با ۵ دارو ۴۸ میلی‌متر جیوه بود که در روز ۱۸۰ بعد از عمل فشار داخل چشم در چشم راست به ۱۴ میلی‌متر جیوه با ۲ دارو و در چشم چپ به ۱۲ میلی‌متر جیوه بدون دارو رسید.

و در گروه بواسیزوماب از ۱۹ چشم با گلوکوم زاویه باز تعداد درمان موفق و نسبی و نیز عدم موفقیت در کنترل فشار داخل چشمی به ترتیب ۱۵ چشم و ۴ چشم (۷۸/۹ درصد به ۲۱/۱ درصد) بوده است ($P= ۰,۷۳$).

در هیچ یک از گروه‌ها، عارضه‌ای مرتبط با داروهای مصرفی (میتومایسین و بواسیزوماب) گزارش نشد و هیچ یک از بیماران دچار اندوفتالمیت بعد از عمل نشدند. یک بیمار در گروه ۲ (بواسیزوماب) به علت عدم کنترل فشار داخل چشمی با حداکثر دارو در روز ۹۰ بعد از عمل اولیه، تحت عمل جراحی تراپکولکتومی مجدد قرار گرفت. یک چشم در گروه ۲ و یک چشم در گروه ۱ به علت عدم تشکیل بلب مناسب پس از بازکردن بخیه‌ها تحت عمل بازسازی بلب به ترتیب در روزهای ۲۶ و ۲۱ بعد از عمل قرار گرفتند. در ۵ بیمار (۳ نفر از گروه ۱ و ۲ نفر از گروه ۲) هایپوتونی و کم عمق شدن اتاق قدامی دیده شد که در ۲ نفر آن‌ها (یک نفر از هر گروه) به همراه کوروییدال افیوژن وجود داشت که به تدریج و بدون اقدام جراحی خودبه‌خودی بهبود یافت. ۵ نفر از بیماران در



تصویر ۱- چشم راست در گروه ۱ (میتومایسین C) و چشم چپ در گروه ۲ (بواسیزوماب)

اپی‌اسکلرا و لایه فیبرو واسکولر عمقی کپسول تنون و تشکیل فیبروز ایجاد می‌گردد^{۱۴-۱۸}.

اسکار در بلب، به علت تکثیر فیبروبلاست‌ها و افزایش فاکتور رشد تبدیل‌کننده B و تولید کلاژن توسط آن‌ها می‌باشد.^۴ بنابراین مهار رگ‌زایی، به عنوان یک روند نامطلوب بعد از عمل جراحی فیلترینگ هدف بسیاری از مطالعات بوده است. در نورگ‌زایی چشمی، VEGF، فاکتور رشد فیبروبلاست اولیه، فاکتور رشد انسولین و فاکتور رشد اپی‌تلیال، به عنوان مهم‌ترین عوامل

بحث

رگ‌زایی، روندی است که نقش موثری در ترمیم زخم دارد، زیرا دستیابی بسیاری از عوامل موثر در ترمیم زخم به محل، از طریق تشکیل عروق جدید می‌باشد. در عمل تراپکولکتومی نیز پاسخ ترمیم زخم که نقش مهمی در کنترل فشار داخل چشمی دارد هدف بسیاری از مطالعات قرار داشته است. شکست بلب به علت افزایش عروق ملتحمه و به دنبال آن مهاجرت فیبروبلاست‌ها در پاسخ به سیتوکاین‌های آزاد شده، در روند ترمیم زخم در

از شکست بلب بعد از اجرای تراپکولکتومی باشد^{۱۷،۱۸}. هر چند دو مطالعه ی اخیر در جراحی تراپکولکتومی می‌باشد ولی از نظر میزان موفقیت عمل قابل مقایسه با نتایج مطالعه ما در ۶ ماهه اول بعد از عمل می‌باشد.

در مطالعه ما، ۷۴ چشم با گلوکوم و آب‌مرورید در دو گروه با هم مورد مقایسه قرار گرفتند. میانگین فشار داخل چشمی در گروه ۱ (میتومايسين C) پس از ۶ ماه کم‌تر از گروه ۲ (بواسيزوماب) و تعداد داروهای ضد گلوکوم مورد نیاز برای کنترل فشار چشم، ۶ ماه بعد از عمل به صورت معنی داری در گروه بواسيزوماب بیش‌تر از گروه میتومايسين C بود ولی میزان موفقیت کامل عمل که به صورت $IOP \leq 16 \text{ mmHg}$ یا کاهش بیش‌تر از ۳۰ درصد فشار داخل چشمی بدون دارو تعریف می‌شد، در هر دو گروه یکسان و برابر ۶۴/۸۶ درصد بود.

با افزایش مدت پی‌گیری به حداقل یک سال برای هر یک از چشم‌ها، میزان موفقیت در گروه ۱ به ۵۶/۸ درصد و در گروه ۲ با تغییر مشخصی به ۴۳/۲ درصد کاهش یافت، که عمدتاً مربوط به تغییرات افزایش فشار داخل چشمی در بیماران با گلوکوم زاویه بسته و به ویژه در گروه بواسيزوماب می‌باشد. در همین گروه میزان شکست در درمان از ۱۶/۲ درصد به ۳۴/۸ درصد افزایش یافت. در هیچ کدام از چشم‌ها اقدام جراحی نیاز نشد، ولی متوسط تعداد داروی ضد گلوکوم از 0.74 ± 0.43 و 1.08 ± 0.78 در گروه ۱ و ۲ در ۶ ماه پس از عمل به ترتیب به 0.51 ± 0.69 و 0.92 ± 0.98 در دو گروه و با حداقل یک سال پی‌گیری برای هر یک از چشم‌ها تغییر یافت. مقایسه آماری در مشخصات بلب شامل وسعت، ارتفاع و رگ‌زایی در پایان یک سال و پی‌گیری برای هر یک از چشم‌ها در دو گروه، تفاوت معنی داری نشان نمی‌دهد. چنانچه قبلاً بیان شد کاهش در وسعت و ارتفاع در گروه ۲ و کاهش عروق در گروه ۱ مشاهده شد. کاهش میزان موفقیت و تغییر در مشخصات بلب با افزایش مدت پی‌گیری در مطالعات سایر مولفین نیز مورد تأکید بوده است. مقایسه میتومايسين C و بواسيزوماب به عنوان داروی کمکی برای جلوگیری یا تأخیر در ایجاد اسکار در محل بلب نشان داد که پایداری اثر بواسيزوماب با افزایش مدت پی‌گیری در مقایسه با میتومايسين C کم‌تر و احتمال از دست رفتن فیلتراسیون افزایش می‌یابد.

این امر نشان می‌دهد که اثر دارویی بواسيزوماب در مهار روند اسکار نیازمند مطالعه طولانی تر در ملتحمه انسانی است و میزان دارویی مورد استفاده ممکن است نیازمند افزایش و یا تکرار باشد. در این مطالعه از دوز 1.25 میلی‌گرم استفاده شد. وجود این دوز از

ایجادکننده روند رگ‌زایی می‌باشند^۸ که در میان آن‌ها، VEGF در فاز پرولیفراتیو ترمیم زخم نقش موثری ایفا می‌نماید^{۱۷،۱۸}.

مهار پیغام‌های نئوواسکولاریزاسیون به وسیله عوامل anti-VEGF، باعث کاهش تکثیر فیبروبلاست‌ها با تحت تأثیر قراردادن سیتوکاین‌ها مانند FGF و کاهش اثر توام VEGF-A و FGF-2^{۱۹-۲۱} می‌شود. بنابراین باعث مهار مرحله ۲ از ترمیم زخم یعنی ازدیاد فیبروبلاست‌ها و رگ‌زایی می‌شود. اثر مهاری مهارکننده‌های رگ‌زایی روی مهار تکثیر و مهاجرت فیبروبلاست‌های کپسول تنون ثابت شده است^{۲۲-۲۳}. در مطالعات گذشته تزریق داخل ویتره بواسيزوماب در گلوکوم نئوواسکولار^{۲۴-۲۵} و برای بازسازی شکست بلب^{۱۸} موثر بوده است. بلب‌های واسکولاریزه پیش‌آگهی ضعیف‌تری نسبت به بلب‌های آواسکولر دارند^{۱۸} که این موضوع می‌تواند بیان‌کننده نقش موثر مهارکننده‌های آنژیوژنز در بهبود پی‌آگهی بلب باشد. آنتی‌فیبرینولیتیک‌های موجود مثل میتومايسين C که در حال حاضر به میزان گسترده استفاده می‌شود، بر اساس مطالعات قبلی دارای میزان موفقیت بین ۸۰-۷۰ درصد می‌باشد^{۲۸}. بلب‌های سیستیک اوسکولار، منطقه‌ای بدون سلول مرکزی هستند که به وسیله حلقه‌ای از سلول‌هایی که رشد آن‌ها متوقف شده احاطه گردیده‌اند. این سلول‌ها می‌توانند باعث تحریک فیبروز شده و بلب را مستعد ایجاد اسکار نمایند^{۱۲}. بر طبق مطالعات قبلی بواسيزوماب، باعث افزایش رگ‌زایی بلب، سه ماه پس از تزریق شده و می‌تواند از ایجاد بلب سیستیک اوسکولار جلوگیری نماید که از مزایای بواسيزوماب در مقایسه با آنتی‌فیبرینولیتیک‌های موجود می‌باشد^{۱۰}. در مطالعه Grewal و همکاران^{۱۰} در ۱۲ چشم، تزریق زیر ملتحمه‌ای بواسيزوماب در نزدیک محل بلب در پایان عمل تراپکولکتومی، باعث موفقیت در کنترل فشار چشم در ۹۲ درصد موارد گردید. میانگین کاهش فشار در این مطالعه ۵۲ درصد بوده است.

در مطالعه دیگری از همین مولف و همکاران^{۲۹}، در ۵ بیمار با تراپکولکتومی دو طرفه، در یک چشم از بواسيزوماب زیر ملتحمه‌ای در پایان عمل و در چشم دیگر از میتومايسين C حین عمل استفاده شد. در هفته ۱ و ۴ بعد از عمل در چشم‌هایی که برای آن‌ها بواسيزوماب زیر ملتحمه‌ای تزریق شده بود عروق و وسعت بلب از نظر آماری کم‌تر از چشم‌هایی بود که جهت آن‌ها از میتومايسين C استفاده شده بود و میانگین فشار چشم در گروه بواسيزوماب، ۱۴ میلی‌متر جیوه و در گروه میتومايسين C، ۱۲ میلی‌متر جیوه بود. در هر دو مقاله مولفین نتیجه‌گیری کرده‌اند که بواسيزوماب می‌تواند جایگزینی برای میتومايسين C در جلوگیری

اشکال طولانی اثر دارو در صورت تولید، امکان مقایسه‌های بیش‌تری بین بوساسیزوماب و میتومایسین C و جراحی فیکوترابکولکتومی وجود خواهد داشت.

دارو در زجاجیه بدون اثرات جانبی بوده و باعث بلوک کامل VEGF در زجاجیه می‌شود^{۳۱،۳۰} ولی به نظر می‌رسد استفاده از این میزان دارو در فیکوترابکولکتومی، نیاز به بررسی بیشتری دارد. با تغییر میزان بوساسیزوماب، دوزهای متعدد به جای دوز واحد و استفاده از

منابع

1. Foster PJ, Buhrmann R, Quigley HA, Johnson GJ. The definition and classification of glaucoma in prevalence surveys. *Br J Ophthalmol* 2002;86:238-242.
2. Vass C, Menapace R. Surgical strategies in patients with combined cataract and glaucoma. *Curr Opin Ophthalmol* 2004;15:61-66.
3. Carins JE. Trabeculectomy. preliminary report of a new method. *Am J Ophthalmol* 1968;66:673-679.
4. Hitchings RA, Grierson I. Clinico pathological correlation in eyes with failed fistulizing surgery. *Trans Ophthalmol Soc U K* 1983;103:84-88.
5. Khaw PT, Occlleston NL, Schultz G, Grierson I, Sherwood MB, Larkin G. Activation and suppression of fibroblast function. *Eye (Lond)* 1994;8:188-195.
6. Honjo M, Tanihara H, Kameda T, Kawaji T, Yoshimura N, Araie M. Potential role of Rho-associated protein kinase inhibitor Y-27632 in glaucoma filtration surgery. *Invest Ophthalmol Vis Sci* 2007;48:5549-5557.
7. Jacobi J, Tam BY, Sundram U, Von Degenfeldn G, M Blau H, J Kuo C et al. Discordant effects of a soluble VEGF receptor on wound healing and angiogenesis. *Gene Ther* 2004;11:302-309.
8. Watanabe J, Sawaguchi S, Fukuchi T, Abe H, Zhou L. Effects of mitomycin C on the expression of proliferating cell nuclear antigen after filtering surgery in rabbits. *Graefes Arch Clin Exp Ophthalmol* 1997;235:234-240.
9. Kano MR, Morishita Y, Iwata C, Iwasaka S, Watabe T, Ouchi Y, et al. VEGF-A and FGF-2 synergistically promote neoangiogenesis through enhancement of endogenous PDGF-B-PDGFRbeta signaling. *J Cell Sci* 2005;118:3759-3768.
10. Grewal DS, Jain R, Kumar H, Grewal SP. Evaluation of subconjunctival Bevacizumab as an adjunct to trabeculectomy a pilot study. *Ophthalmology* 2008;115:2141-2145 e2.
11. Fontana H, Nouri-Mahdavi K, Lumba J, Ralli M, Caprioli J. Trabeculectomy with mitomycin C: outcomes and risk factors for failure in phakic open-angle glaucoma. *Ophthalmology* 2006;113:930-936.
12. Singh RP, Goldberg I, Mohsin M. The efficacy and safety of intraoperative and/or postoperative 5-fluorouracil in trabeculectomy and phacotrabeculectomy. *Clin Experiment Ophthalmol* 2001;29:296-302.
13. Azuara-Blanco A, Katz LJ. Dysfunctional filtering blebs. *Surv Ophthalmol* 1998;43:93-126.
14. Cantor LB, Mantravadi A, WuDunn D, Swamynathan K, Cortes A. Morphologic classification of filtering blebs after glaucoma filtration surgery: the Indiana Bleb Appearance Grading Scale. *J Glaucoma* 2003;12:266-271.
15. Wells AP, Ashraff NN, Hall RC, Purdie G. Comparison of two clinical Bleb grading systems. *Ophthalmology* 2006;113:77-83.
16. Lama PJ, Fechtner RD. Antifibrotics and wound healing in glaucoma surgery. *Surv Ophthalmol* 2003;48:314-346.
17. Khaw P, Grehn F, Overton B, Wilson R, Vogel R, Smith Z. A phase III study of subconjunctival human anti-transforming growth factor beta(2) monoclonal antibody (CAT-152) to prevent scarring after first-time trabeculectomy. *Ophthalmology* 2007;114:1822-1830.
18. Mead AL, Wong TT, Cordeiro MF, Anderson IK, Khaw PT. Evaluation of anti-TGF-beta2 antibody as a new postoperative anti-scarring agent in glaucoma surgery. *Invest Ophthalmol Vis Sci* 2003;44:3394-3401.
19. Bakri SJ, Snyder MR, Reid JM, Pulido JS, Singh RJ. Pharmacokinetics of intravitreal Bevacizumab (Avastin). *Ophthalmology* 2007;114:855-859.
20. Jonas JB, Spandau UH, Schlichtenbrede F. Intravitreal Bevacizumab for filtering surgery. *Ophthalmic Res* 2007;39:121-122.
21. Seghezzi G, Patel S, Ren CJ, Gualandris A, Pintucci G, Robbins ES, et al. Fibroblast growth factor-2 (FGF-2) induces vascular endothelial growth factor (VEGF) expression in the endothelial cells of forming capillaries: an autocrine mechanism contributing to angiogenesis. *J Cell Biol* 1998;141:1659-1673.
22. Asahara T, Bauters C, Zheng LP, Takeshita S, Bunting S, Ferrara N, et al. Synergistic effect of vascular endothelial growth factor and basic fibroblast growth factor on angiogenesis in vivo. *Circulation* 1995;92:365-371.
23. Memarzadeh F, Varma R, Lin LT, Parikh J G, Dustin L, Alcaraz A et al. Postoperative use of Bevacizumab as an antifibrotic agent in glaucoma filtration surgery in the rabbit. *Invest Ophthalmol Vis Sci* 2009;50:3233-3237.
24. Kahook MY, Schuman JS, Noecker RJ. Intravitreal Bevacizumab in a patient with neovascular glaucoma. *Ophthalmic Surg Lasers Imaging* 2006;37:144-146.
25. Yazdani S, Hendi K, Pakravan M. Intravitreal Bevacizumab (Avastin) injection for neovascular glaucoma. *J Glaucoma* 2007;16:437-439.
26. Cheung JC, Wright MM, Murali S, Pederson JE. Intermediate-term outcome of variable dose mitomycin C filtering surgery. *Ophthalmology* 1997;104:143-149.

27. Cillino S, Di Pace F, Casuccio A, Cillino G, Lodato G. Deep sclerectomy versus trabeculectomy with low-dosage mitomycin C: four-year follow-up. *Ophthalmologica* 2008;222:81-87.
28. Perkins TW, Gangnon R, Ladd W, Kaufman PL, Heatley GA. Trabeculectomy with mitomycin C: intermediate-term results. *J Glaucoma* 1998;7:230-236.
29. Grewel J, Rajeav D, Brar G. Bleb characteristic with sub-conj Bevacizumab and mitomycin C augmented Trabeculectomy. XXIV Congress of ESCRT Stockholm 2007.9 Septamber.Poster.
30. Chalam KV, Gupta SK, Grover S, Brar VS, Agarwal S. Intracameral Avastin dramatically resolves iris neovascularization and reverses neovascular glaucoma. *Eur J Ophthalmol* 2008;18:255-262.
31. Grisanti S, Biester S, Peters S, Tatar O, Ziemssen F, Bartz-Schmidt KU; Tuebingen Bevacizumab Study Group. Intracameral Bevacizumab for iris rubeosis. *Am J Ophthalmol* 2006;142:158-160.