

Success Rates of Scleral Buckling with and without Retinopexy

Ramezani AR, MD*; Ashtar-Nakhaie P, MD; Entezari M, MD; Molazadeh A, MD; Yaseri M, PhD

Ophthalmic Research Center, Shahid Beheshti University of Medical Sciences, Tehran, Iran

*Corresponding author: arramezani@gmail.com

Purpose: To compare the anatomical results of scleral buckling surgery with and without retinopexy in the management of phakic rhegmatogenous retinal detachment (RD).

Methods: In this retrospective, nonrandomized, interventional, comparative case series, data of 71 phakic eyes of 71 patients with rhegmatogenous RD that had undergone scleral buckling were evaluated. The procedure in 41 consecutive eyes was accompanied by retinopexy using intraoperative transscleral cryotherapy (6 cases) or postoperative laser photocoagulation (35 cases). The next 30 eyes did not receive retinopexy. The primary outcome measure was retinal redetachment rate. The secondary outcomes measures were final visual acuity and the occurrence of cystoid macular edema and macular pucker.

Results: The two groups were matched regarding age, sex, history of trauma or high myopia, and duration of RD before the surgery as well as the characteristics of the breaks and RD except for RD exerted which was more in the non-retinopexy group. Retinal redetachment occurred in 4 patients (13.3%) in the non-retinopexy group and in 6 patients (14.6%) in the retinopexy group. The difference was not statistically significant ($P>0.999$). Neither was the difference between the groups significant in terms of final visual acuity and the occurrence of cystoid macular edema and macular pucker.

Conclusion: Retinopexy does not seem to offer additional benefit to scleral buckling surgery for phakic rhegmatogenous RD in terms of anatomical and functional success. However, these findings have to be confirmed in a randomized clinical trial.

Key words: Retinal Detachment, Scleral Buckling, Cryotherapy

• Bina J Ophthalmol 2011; 17 (1): 45-53.

Received: 26 April 2010

Accepted: 28 February 2011

موفقیت آناتومیک عمل اسکرال باکلینگ با و بدون رتینوپکسی

دکتر علیرضا رضانی^۱، دکتر پریسا اشترنخعی^۲، دکتر مرتضی انتظاری^۱، دکتر آرمان مولزاده^۲ و دکتر مهدی یاسری^۲

هدف: مقایسه نتایج آناتومیک جراحی اسکرال باکل با و بدون رتینوپکسی در درمان بیماران مبتلا به جداشدگی رگماتوزن شبکیه.

روش پژوهش: این مطالعه به صورت گزارش موارد مداخله‌ای و مقایسه‌ای گذشته‌نگر بر روی ۷۱ بیمار فاکیک مبتلا به جداشدگی شبکیه انجام شده است. رتینوپکسی در ۴۱ بیمار (۳۵ بیمار به صورت لیزر فوتوکواگولاسیون و ۶ بیمار کرایوتراپی) به عمل آمده و برای ۳۰ بیمار انجام نشده بود. این دو گروه از نظر میزان موفقیت آناتومیک و بینایی و همچنین از نظر پیدایش ادم سیستوئید و چروکیدگی ماکولا با هم مقایسه شدند.

یافته‌ها: متوسط مدت پی‌گیری در گروه با رتینوپکسی ۱۱±۸/۶ ماه، (میان ۷/۵ ماه) در گروه بدون رتینوپکسی ۱۰/۲±۱۳/۱ ماه (میان ۸/۴ ماه) بود. جداشدگی مجدد در گروه بدون رتینوپکسی برای ۴ بیمار (۱۳/۳ درصد) و در گروه با رتینوپکسی در ۶ بیمار (۱۴/۶ درصد) اتفاق افتاد که این تفاوت دو گروه از نظر آماری معنی‌دار نبود ($P>0.99$). بین دو گروه از نظر نتایج حدت بینایی در ۶ ماه و پی‌گیری نهایی و همچنین از نظر پیدایش ادم سیستوئید ماکولا یا چروکیدگی ماکولا تفاوت معنی‌داری وجود

نداشت. میزان بهبود دید در گروه با رتینوپکسی $0/43 \pm 0/48$ لوگمار و در گروه بدون رتینوپکسی $0/47 \pm 0/69$ لوگمار محاسبه گردید.

نتیجه گیری: در ترمیم جداشدگی شبکیه، انجام رتینوپکسی در جراحی اسکالرال باکل سود بیش تری برای افزایش موفقیت آناتومیک یا بینایی به ویژه در پی گیری کوتاه مدت عمل ندارد. ضروری است نتایج این تحقیق در یک کارآزمایی بالینی با پی گیری طولانی تر تایید گردد.

• مجله چشم پزشکی بینا ۱۳۹۰؛ دوره ۱۷، شماره ۱: ۴۵-۵۳.

• پاسخ گو: دکتر علیرضا رضانی (e-mail: arramezani@gmail.com)

دریافت مقاله: ۶ اردیبهشت ۱۳۸۹

تایید مقاله: ۹ اسفند ۱۳۸۹

۱- دانشیار- چشم پزشکی- دانشگاه علوم پزشکی شهید بهشتی

۲- چشم پزشکی- دانشگاه علوم پزشکی شهید بهشتی

۳- دکترای آمار زیستی- دانشکده بهداشت- دانشگاه علوم پزشکی تهران

تهران- پاسداران- بوستان نهم- خیابان پایدارفرد (خیابان امیر ابراهیمی)- پلاک ۲۳- مرکز تحقیقات چشم

مقدمه

جداشدگی رگماتوزن شبکیه (Rhegmatogenous Retinal Detachment)، با شیوع یک در هر ۱۰۰۰۰ نفر جمعیت در سال، یکی از بیماری های مهم شبکیه است که باعث کاهش شدید بینایی می شود.^{۱-۳} در ۹۷-۹۰ درصد موارد این بیماری، پارگی شبکیه یافت می شود و در بقیه موارد نیز، فرض بر آن است که حداقل یک سوراخ وجود دارد.^۲

اعمال جراحی که برای درمان جداشدگی رگماتوزن شبکیه به کار گرفته می شوند عبارتند از اسکالرال باکل با یا بدون رتینوپکسی، پارس پلانا و ویتروکتومی و پنوماتیک رتینوپکسی.^۱ در حال حاضر، اسکالرال باکل یک روش موثر در درمان جداشدگی رگماتوزن شبکیه می باشد. میزان چسبندگی مجدد از نظر آناتومیک با این روش حدود ۹۰ درصد می باشد که البته در بعضی مطالعات این میزان در حدود ۶۰-۹۰ درصد گزارش شده است.^۴

هدف اصلی در عمل جراحی جداشدگی شبکیه، بستن سوراخ های شبکیه می باشد. یکی از راه های شایع و رایج برای دست یافتن به این هدف، عمل اسکالرال باکلینگ است که تنها با کاهش کشش زجاجیه و بدون انجام رتینوپکسی، باعث بسته شدن سوراخ شبکیه می شود. انجام رتینوپکسی برای ایجاد چسبندگی دائمی بین شبکیه حسی و لایه اپی تلیوم پیگمانته شبکیه می باشد تا مانع از جابه جایی مایع به لبه های کناری سوراخ شود.^۵ البته مطالعاتی هم نشان داده اند که اسکالرال باکل بدون رتینوپکسی نیز می تواند به طور موفقیت آمیزی جداشدگی شبکیه را درمان کند.^{۶-۷}

عوامل متعددی میزان موفقیت جراحی اسکالرال باکل در بیماران RRD را محدود می کنند. پرولیفراتیو ویترورتینوپاتی (Proliferative VitroRetinopathy= PVR)، مهم ترین علت عدم

موفقیت نهایی در چسبیدن مجدد شبکیه می باشد. بیش از ۵۰ درصد از موارد جداشدگی مجدد شبکیه بعد از جراحی، به دلیل PVR بعد از عمل یا PVR اطراف سوراخ های شبکیه می باشد. PVR در ۱۰-۵ درصد موارد جداشدگی رگماتوزن شبکیه رخ می دهد.^۷ در صورتی که PVR رخ ندهد، عوامل دیگری مانند کدورت زجاجیه، ادم سیستوئید ماکولا (Cystoid Macular Edema) و چروکیدگی ماکولا (Macular Pucker)، میزان بهبود دید را حتی در بیماران با ماکولای چسبیده محدود می کنند.^۸

کرایوترابی، شایع ترین روش مورد استفاده برای ایجاد رتینوپکسی (چسبندگی بین شبکیه و کورویید) در طی عمل جراحی اسکالرال باکلینگ می باشد. کرایوترابی همراه با آزاد شدن سلول های اپی تلیال رنگدانه ای شبکیه و شکستن سد خونی-شبکیه ای می تواند در ایجاد عوارض بعد از عمل از جمله PVR، چروکیدگی ماکولا و ادم سیستوئید ماکولا موثر باشد.^۹ بنابراین با حذف کرایوترابی از عمل اسکالرال باکل شاید بتوان میزان چروکیدگی ماکولا، یوویت بعد از عمل، ادم سیستوئید ماکولا و بروز PVR را کاهش داد که این امر منجر به افزایش دید نهایی خواهد شد.^۶

لیزر فتوکواگولاسیون شبکیه در اطراف محل پارگی، در زمان جراحی اسکالرال باکلینگ و یا پس از آن برای ایجاد رتینوپکسی استفاده می شود. گرچه نشان داده شده که میزان شکسته شدن سد خونی-چشمی به دنبال اسکالرال باکلینگ با لیزر فتوکواگولاسیون نسبت به کرایوپکسی کم تر است، ولی انجام لیزر نیز فاقد عارضه نبوده و برای انجام آن نیاز به صرف هزینه و زمان وجود دارد.^۶

هدف این مطالعه مقایسه روش اسکالرال باکل بدون انجام

دکتر علیرضا رضانی - موفقیت آناتومیک اسکرال باکلینگ با و بدون رتینوپکسی

غیر مستقیم جهت اطمینان از قرار گرفتن مناسب سیلیکون سخت یا اسفنج و بسته شدن محل سوراخ (با سوراخها) انجام می‌گرفت. سپس براساس میزان مایع زیر شبکیه، در صورت لزوم درناژ مایع زیر شبکیه و در صورت بالا بودن فشار چشم پاراستنز اتاق قدامی انجام می‌شد. در گروه با رتینوپکسی، کرایوتراپی از روی صلبیه در حین عمل یا لیزرفوتوکواگولاسیون ۲ هفته بعد از عمل جراحی، صورت می‌گرفت.

اطلاعات معاینات نهایی بیماران مورد بررسی و تحلیل آماری قرار گرفت. موفقیت آناتومیک در این مطالعه، به عدم جداشدگی مجدد شبکیه در نواحی خلفی به باند یا باکل اطلاق می‌شد. چنانچه بیمار پس از یک موفقیت اولیه مجدداً دچار جداشدگی در ناحیه خلف باکل، هر چند به میزان کم می‌شد، جزو موارد ناموفق در نظر گرفته می‌شد.

اطلاعات ثبت شده توسط نرم‌افزار آماری SPSS ویرایش ۱۷ و آزمون آماری کای مربع مورد تجزیه و تحلیل قرار گرفت. برای توصیف اطلاعات از میانگین \pm انحراف معیار (SD)، شیوع (درصد)، میانه استفاده شد. برای بررسی تفاوت بین گروه‌ها از آزمون‌های کای مربع، دقیق فیشر، من‌ویتنی و t مستقل استفاده شد. برای تنظیم مقادیر پایه‌ای متفاوت و پی‌گیری‌ها در متغیرهای پیوسته، آنالیز کوواریانس (ANCOVA) به کار برده شد. برای نشان دادن چسبیده باقی ماندن شبکیه در هر گروه، از آزمون کاپلان مایر استفاده گردید و تفاوت‌ها توسط آزمون Log-Rank مورد ارزیابی قرار گرفت.

یافته‌ها

در این مطالعه که بر روی ۷۱ چشم انجام شد، ۴۱ چشم تحت عمل اسکرال باکلینگ با انجام رتینوپکسی و ۳۰ چشم تحت عمل اسکرال باکلینگ بدون انجام رتینوپکسی قرار گرفتند. اطلاعات دموگرافیک، ویژگی‌های جداشدگی شبکیه قبل از عمل، ویژگی‌های سوراخ‌های شبکیه و اطلاعات اعمال جراحی بیماران در جداول ۱ تا ۴ ذکر شده است. شدت PVR در کلیه بیماران درجه A یا B بود و بین دو گروه از نظر مشخصات ذکر شده، اختلاف آماری معنی‌داری وجود نداشت ($P=0/28$). وسعت جداشدگی شبکیه در گروه بدون رتینوپکسی ($P=0/02$) و تعداد پاراستنز اتاق قدامی در گروه با رتینوپکسی ($P=0/03$) به طور معنی‌داری نسبت به گروه دیگر بیش‌تر بود.

رتینوپکسی و روش اسکرال باکل متداول همراه با رتینوپکسی (با کرایوپکسی یا لیزر) می‌باشد.

روش پژوهش

این مطالعه به صورت گزارش موارد مداخله‌ای و مقایسه‌ای گذشته‌نگر و بر اساس بررسی اطلاعات ثبت شده بیماران (data based) انجام گرفت. کلیه بیماران فاکیک با جداشدگی شبکیه و درجه PVR کم‌تر از C و بدون علائم ازمان که در فاصله زمانی سال‌های ۱۳۸۵-۱۳۸۸ تحت عمل اسکرال باکلینگ قرار گرفته بودند، وارد مطالعه شدند. سن کم‌تر از ۱۶ سال، عارضه جدی حین عمل شامل گیر کردن زجاجیه در محل تخلیه مایع زیر شبکیه، خونریزی زیر شبکیه و همراه بودن با بیماری‌هایی که پیش‌آگهی را تغییر می‌دهد مانند یوویت، کلومیوم کورویید و شبکیه، بیماری‌های ارثی زجاجیه و شبکیه و نبود اطلاعات حاصل از پی‌گیری به مدت حداقل ۳ ماه در پرونده، معیارهای خروج از مطالعه بودند. بیمارانی که چسبندگی مجدد شبکیه تا دو هفته بعد از عمل جراحی حاصل نشده بود نیز وارد مطالعه نشدند، زیرا این عدم موفقیت معمولاً مربوط به بسته نشدن کلیه سوراخ‌ها و یا کارگذاری اشتباه باکل می‌باشد. لازم به ذکر است که بیماران با سابقه تروما به چشم و میوپی بالا از مطالعه حذف نشدند.

تعداد ۷۱ بیمار (۴۸ مرد و ۲۳ زن) وارد مطالعه شدند. ۴۱ بیمار اول طبق روش معمول تحت عمل اسکرال باکلینگ با رتینوپکسی قرار گرفتند و سپس برای ۳۰ بیمار بعدی به طور پی‌درپی عمل اسکرال باکلینگ بدون رتینوپکسی انجام گرفت.

اطلاعات دموگرافیک بیماران، ویژگی‌های قبل، حین و بعد از عمل از جمله معاینات پی‌گیری، مورد بررسی قرار گرفتند. معاینات شبکیه بیماران قبل و بعد از عمل به وسیله افتالموسکوپ غیر مستقیم و معاینه سگمان قدامی با اسلیت‌لمپ و اندازه‌گیری فشار چشم با تونومتری گلدمن و معاینه اسلیت‌لمپ با لنز +90 دیوپتر انجام گرفت. حدت بینایی بر اساس لوگمار ثبت شد.

روش جراحی، عمل جراحی اسکرال باکلینگ به وسیله باند شماره ۳۶۰ (۲۴۰ درجه) به همراه سیلیکون سخت شماره ۲۷۶ یا کارگذاری اسفنج به شکل محیطی یا طولی انجام می‌گرفت. انتخاب نوع روش عمل به تشخیص و صلاحدید جراح بوده و محل جاگذاری باند بر اساس قضاوت جراح حین عمل جراحی بود. معاینه دقیق فوندوس بیماران حین عمل به وسیله افتالموسکوپ

جدول ۱- اطلاعات دموگرافیک بیماران در مطالعه اسکالرال باکل با و بدون رتینوپکسی در جدادشدگی رگماتوزن شبکیه

میزان P	بدون رتینوپکسی (n=۳۰)	با رتینوپکسی (n=۴۱)	
+۰٫۶۲	۴۷±۱۸٫۹	۴۴٫۸±۱۷٫۴	سن (سال)
+۰٫۱۴	(۶۰) ۱۸٫۱۲	(۷۳) ۳۰٫۱۱	جنس (مرد/زن) (درصد)
*۰٫۲۴	۷۶٫۵±۱۲٫۱	۴۰٫۹±۴۴	مدت RD (روز)
*۰٫۹۶	(۱۶٫۷) ۵	(۱۷٫۱) ۷	سابقه تروما، تعداد (درصد)
*۰٫۷۵	(۱۶٫۷) ۵	(۱۹٫۵) ۸	میوپی بالا، تعداد (درصد)

† بر پایه t-test

* بر پایه تست Chi-square

جدول ۲- ویژگی‌های جدادشدگی شبکیه بیماران قبل از عمل به تفکیک دو گروه اسکالرال باکل با و بدون رتینوپکسی

میزان P	بدون رتینوپکسی (n=۳۰)	با رتینوپکسی (n=۴۱)	
۰٫۱۰۲		۱ (۲٫۴)	وسعت جدادشدگی شبکیه، تعداد کم‌تر از ۱ کوادران
	۴ (۱۳٫۳)	۱۵ (۳۶٫۶)	۱-۲ کوادران
	۱۰ (۳۳٫۳)	۱۷ (۴۱٫۵)	۲-۳ کوادران
	۱۶ (۵۳٫۳)	۸ (۱۹٫۵)	بیش‌تر از ۳ کوادران
**۰٫۱۷	(۷٫۱) ۲٫۲۸	(۱۹٫۵) ۸٫۳۳	ماکولا، جدا/چسبیده
*۰٫۵۶	(۷۰٫۰) ۲۱	(۶۳٫۴) ۲۶	محل جدادشدگی شبکیه، تعداد (درصد) سوپراتمپورال
*۰٫۸۶	(۳۶٫۷) ۱۱	(۳۴٫۱) ۱۴	سوپرانازال
*۰٫۷۵	(۸۳٫۳) ۲۵	(۸۰٫۵) ۳۳	اینفراتمپورال
۰٫۱۹	(۷۳٫۳) ۲۲	(۵۸٫۵) ۲۴	اینفرانازال

* بر پایه تست chi-square

** بر پایه تست Fisher's exact

این تفاوت از نظر آماری معنی‌دار نبود (Log rank test, P=۰٫۷۸) (نمودار ۱).

در گروه با رتینوپکسی متوسط میزان دید بیماران قبل از عمل $۱٫۳۲ \pm ۰٫۶۱$ لوگمار و بعد از عمل $۰٫۸۳ \pm ۰٫۵$ لوگمار بود. میزان بهبود دید در این گروه $۰٫۴۸ \pm ۰٫۴۳$ لوگمار گزارش شد ($P < ۰٫۰۰۱$). در گروه بدون رتینوپکسی، این میزان از $۱٫۵۷ \pm ۰٫۵۴$ لوگمار قبل از عمل به $۱٫۰۹ \pm ۰٫۷۳$ لوگمار بعد از عمل بهبود یافت. میزان بهبود دید در این گروه $۰٫۴۷ \pm ۰٫۶۸$ لوگمار محاسبه گردید ($P = ۰٫۰۰۵$). دو گروه از نظر میزان افزایش بینایی بعد از عمل با هم از نظر آماری تفاوت معنی‌داری نداشتند ($P = ۰٫۵۹$) (جدول ۵).

متوسط مدت پی‌گیری در گروه با رتینوپکسی $۱۱ \pm ۸٫۶$ ماه محدوده ۳ تا ۳۵ ماه و میانه ۷٫۵ ماه و در گروه بدون رتینوپکسی $۱۳٫۱ \pm ۱۰٫۲$ ماه (محدود ۳ تا ۳۷ ماه و میانه ۸٫۴ ماه) بود. طی این زمان، جدادشدگی مجدد در گروه با رتینوپکسی در ۶ بیمار (۱۴٫۶ درصد)، چسبندگی مجدد شبکیه در ۳۵ بیمار (۸۵٫۳ درصد) و در گروه بدون رتینوپکسی جدادشدگی مجدد در ۴ بیمار (۱۳٫۳ درصد) و چسبندگی مجدد شبکیه در ۲۶ بیمار (۸۶٫۶ درصد) اتفاق افتاد. تفاوت دو گروه از نظر آماری معنی‌دار نبود ($P > ۰٫۹۹$). بر اساس منحنی کاپلان مایر، میزان چسبیده باقی ماندن شبکیه در متوسط پی‌گیری ۱۲ ماه، ۹۰ درصد در گروه با انجام رتینوپکسی و ۸۲ درصد در گروه بدون رتینوپکسی بود که

جدول ۳- ویژگی‌های سوراخ شبکیه در بیماران با جداشدگی شبکیه به تفکیک دو گروه اسکرال باکل با و بدون رتینوپکسی

میزان P	بدون رتینوپکسی (n=۳۰)	با رتینوپکسی (n=۴۱)	
*.۰/۲۱	۷ (۲۳/۳)	۸ (۱۹/۵)	سوراخ شبکیه تعداد (درصد) یافته‌نشده
	۱۷ (۵۶/۷)	۱۸ (۴۳/۹)	۱
	۳ (۱۰/۰)	۶ (۱۴/۶)	۲
	۱ (۳/۳)	۵ (۱۲/۲)	۳
	۲ (۶/۷)	۳ (۷/۳)	۴
		۱ (۲/۴)	۵
*.۰/۲۶	۱۳ (۵۶/۵)	۱۵ (۴۵/۴)	نوع سوراخ فلپ‌دار
	۱۰ (۴۳/۵)	۱۴ (۴۲/۴)	گروه
		۴ (۱۲/۲)	دیالیز
*.۰/۹۸	۱۵ (۵۵/۶)	۱۹ (۴۵/۹)	محل سوراخ تعداد (درصد) سوپراتمپورال
**۰/۳۷	۱ (۳/۷)	۴ (۱۱/۸)	سوپرانازال
*.۰/۱	۶ (۲۲/۲)	۱۵ (۴۴/۱)	اینفرا تمپورال
**۰/۳۷	۱ (۳/۷)	۴ (۱۱/۸)	اینفرا نازال
‡۰/۹۲	۵ (۲۱/۷)	۱۱ (۳۳/۳)	اندازه سوراخ تعداد (درصد) ۱>DD
	۱۴ (۶۰/۹)	۱۲ (۳۶/۴)	۱-۲DD
	۳ (۱۳/۰)	۶ (۱۸/۲)	۲-۳DD
	۱ (۴/۳)	۴ (۱۲/۱)	۳<DD

*بر پایه تست chi-square

**بر پایه تست Fisher's exact

‡بر پایه تست Mann-Whitney

جدول ۴- اطلاعات اعمال جراحی بیماران به تفکیک دو گروه اسکرال باکل با و بدون رتینوپکسی

میزان P	بدون رتینوپکسی (n=۳۰)	با رتینوپکسی (n=۴۱)	
*.۰/۰۵	۲۴/۶	۲۴/۱۷	اسپونژ باند+سیلیکون سخت
**۰/۲۷	۰/۶	۳/۱۴ (۱۷/۶)	نوع اسپونژ Circumferential/ Meridional
*.۰/۳۷	۱۱ (۳۶/۷)	۱۱ (۲۶/۸)	درناژ مایع زیرشبکیه
*.۰/۰۳	۱۶ (۵۳/۳)	۳۱ (۷۷/۵)	پاراستنتر اتاق قدامی
**۰/۶۹	۳ (۱۰/۰)	۳ (۷/۳)	تزریق گاز SF۶

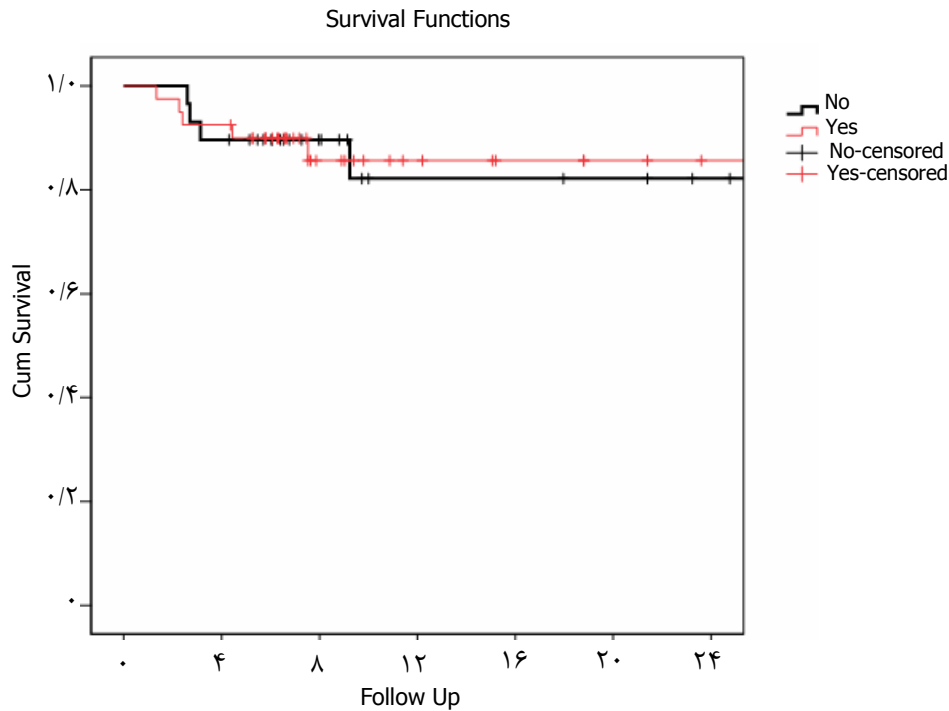
*بر پایه تست chi-square کای مربع

**بر پایه تست Fisher's exact آزمون دقیق فیشر

آنژیوگرافی و Optical Coherence Tomography تایید شد. در هیچ یک از بیماران گروه بدون رتینوسکوپی، این عارضه گزارش

ادم سیستویید ماکولا در ۲ بیمار (۴/۹ درصد) از گروه با رتینوپکسی در معاینه مورد شک بود که توسط فلورسین

نشد ($P=0/50$). وجود چروکیدگی ماکولا در ۲ بیمار (۴/۹ درصد) از گروه با رتینوپکسی و در یک بیمار (۳/۳ درصد) از گروه بدون رتینوپکسی نیز با فلورسین آنژیوگرافی و OCT تایید شد ($P>0/99$) (جدول ۶).



نمودار ۱- منحنی کاپلان مایر برای بقای چسبیده باقی ماندن شبکه در بیماران به تفکیک دو گروه با و بدون رتینوپکسی در طی ۲۴ ماه پی‌گیری

جدول ۵- نتایج حدت بینایی بیماران به تفکیک در دو گروه اسکالرال باکل با و بدون رتینوپکسی

میزان P	با رتینوپکسی (n=۴۱)	بدون رتینوپکسی (n=۳۰)	Diff (حدود اطمینان ۹۵ درصد)
حدت بینایی			
قبل از عمل	۱/۳۲±۰/۶۱	۱/۵۷±۰/۵۴	۰/۲۵ (-۰/۰۳, ۰/۵۴)
بعد از عمل	۰/۸۳±۰/۵۰	۱/۰۹±۰/۷۳	۰/۲۶ (-۰/۰۹, ۰/۶۱)
تغییرات	۰/۴۳±۰/۴۸	۰/۴۷±۰/۶۸	۰/۰۵ (-۰/۲۹, ۰/۳۸)
میزان P	<۰/۰۰۱	۰/۰۰۵	

جدول ۶- نتایج آناتومیک بیماران به تفکیک در دو گروه اسکالرال باکل با و بدون رتینوپکسی

میزان P	با رتینوپکسی (n=۴۱)	بدون رتینوپکسی (n=۳۰)	Diff (حدود اطمینان ۹۵ درصد)
جداشدگی شبکه	۶ (۱۴/۶)	۴ (۱۳/۳)	۱/۳ (۱/۴۹, ۱/۷۶)
ادم سیستم ماکولا	۲ (۴/۹)	۰	۴/۹ (-۱/۷, ۱/۱۴)
چروکیدگی ماکولا	۲ (۴/۹)	۱ (۳/۳)	۱/۶ (-۷/۷, ۱/۰۷)

سوراخ یا سوراخ‌های‌های شبکه می‌باشد. روش جراحی در درمان جداشدگی رگماتوزن شبکه بدون تغییرات پیشرفته پرولیفراتیو

بحث

مهم‌ترین هدف در عمل جراحی جداشدگی شبکه، بستن

رتینوپاتی، معمولا ترکیبی از روش‌های تامپوناد داخل چشم با گاز، اسکرال باکلینگ و رتینوپکسی می‌باشد. رتینوپکسی از طریق ترانس اسکرال (به وسیله قلم کرایو، دیامتری و لیزر دیود یا Nd: YAG یا از طریق مردمک) به وسیله لیزر دیود یا آرگون) انجام می‌شود.^۵

جراحان شبکیه به طور شایعی از رتینوپکسی (ایجاد اسکار در شبکیه و اپی‌تلیوم پیگمانته شبکیه با لیزر فوتوکواگولاسیون، دیاترمی یا کرایوتراپی) به عنوان راهی برای ایجاد چسبندگی بین شبکیه و اپی‌تلیوم پیگمانته شبکیه استفاده می‌کنند.^۵ رتینوپکسی ترانس اسکرال به وسیله کرایوکواگولاسیون از شایع‌ترین روش‌های مورد استفاده است که البته بدون عارضه نیز نمی‌باشد. گرچه چسبندگی ناشی از کرایوپکسی در هفته اول به دلیل التهاب و ادم موضعی ضعیف می‌باشد ولی پس از آن قدرت چسبندگی معادل سایر روش‌های خواهد شد.^{۱۰} کرایوتراپی همراه با شکسته شدن قابل توجه سد خونی - شبکیه‌ای^{۱۱،۱۲} بوده و در نتیجه باعث ورود مواد داخل سرم به فضای زجاجیه می‌شود^{۱۱،۱۲}. مشخص شده است که دو عنصر سرم شامل فیبرونکتین و عامل رشد مشتق شده از پلاکت بر سلول‌های اپی‌تلیوم پیگمانته شبکیه موثر بوده و باعث افزایش مهاجرت این سلول‌ها از طریق سوراخ‌های شبکیه به فضای زجاجیه و در نتیجه ازدیاد و تشکیل غشا می‌شوند^{۱۳-۱۴}. این امر منجر به ایجاد پروليفراتیو ویترو رتینوپاتی (PVR)، مهم‌ترین عامل شکست عمل جراحی جداشدگی شبکیه می‌شود. کرایوتراپی می‌تواند باعث ایجاد ادم سیستوئید ماکولا، چروکیدگی ماکولا، فلج تطابق، اختلالات در عملکرد عضلات خارج چشمی، خون‌ریزی داخل شبکیه‌ای، خون‌ریزی داخل ویتره و جداشدگی کوروئید شود.^۵

انجام رتینوپکسی در پنوماتیک رتینوپکسی و جراحی اسکرال باکل موقت ضروری می‌باشد. به عبارت دیگر وقتی که گاز جذب شود و یا باکل موقت برداشته شود، در صورت نبود چسبندگی، سوراخ مجدداً باز می‌شود. در حالیکه با انجام اسکرال باکل دایم، تضرس اسکلرا برای کاهش کشش زجاجیه و بستن سوراخ کافی می‌باشد و شاید نیازی به ایجاد چسبندگی بین شبکیه و لایه اپی‌تلیوم پیگمانته شبکیه نباشد. به عبارتی وقتی که اسکرال باکل دایمی باشد، اگر همه سوراخ‌های شبکیه بر روی باکل قرار گرفته باشند، انجام رتینوپکسی برای بستن سوراخ ضروری به نظر نمی‌رسد.^۵

نتایج مطالعه حاضر نشان می‌دهد که موفقیت آناتومیک در عمل جداشدگی شبکیه بدون رتینوپکسی به دست می‌آید. در

۸۵/۳ درصد چشم‌هایی که تحت رتینوپکسی قرار گرفته بودند در مقابل ۸۶/۶ درصد چشم‌های بدون رتینوپکسی، چسبندگی کامل شبکیه بعد از یک عمل اسکرال باکل به دست آمد که مشابه مطالعات دیگر بود.

در مطالعه دکتر مهدیزاده و همکاران، چسبندگی کامل شبکیه بعد از یک عمل اسکرال باکلینگ در ۷۸/۹ درصد از چشم‌های با انجام کرایوتراپی در مقابل ۸۶/۴ درصد چشم‌های بدون انجام کرایوتراپی ایجاد شد.^۱ در مطالعه Figueira و همکاران، در ۸۷ درصد چشم‌های تحت انجام کرایوتراپی در مقابل ۹۰ درصد چشم‌های بدون انجام کرایوتراپی، چسبندگی کامل شبکیه بعد از عمل به دست آمد (P>۰/۹). نویسندگان این مقاله معتقدند که هدف از عمل جراحی باکل ایجاد تضرس اسکلرا در زیر سوراخ شبکیه است که اثر آن کاهش جریان مایع به فضای زیر شبکیه و در نتیجه ترمیم جداشدگی شبکیه می‌باشد. بنابراین گذاشتن باکل بدون ایجاد چسبندگی باعث کاهش میزان موفقیت عمل نمی‌شود.^۵ در مطالعه‌ای که توسط Chignell انجام شد، نیز موفقیت در ۲۶ چشم از ۲۹ مورد جداشدگی شبکیه که تحت عمل اسکرال باکلینگ بدون رتینوپکسی قرار گرفته بودند، گزارش گردید. در مطالعه مشابه دیگری، موفقیت اولیه در روش اسکرال باکلینگ بدون رتینوپکسی در ۱۴۳ مورد از ۱۷۵ مورد (۸۲ درصد) و موفقیت نهایی در ۱۵۸ مورد (۹۰ درصد) به دست آمد.^{۱۵}

در مطالعه حاضر، میزان جداشدگی شبکیه بعد از چسبیدن اولیه در مدت پی‌گیری در گروه با رتینوپکسی ۱۴/۶ درصد و در گروه بدون رتینوپکسی ۱۳/۳ درصد بود که بین دو روش تفاوت معنی‌داری وجود نداشت. در مطالعه Chignell^{۱۶} که در آن از اسفنج سیلیکونی بدون باند حلقوی استفاده شده بود، جداشدگی دیر هنگام در ۴ بیمار از ۴۶ بیمار دیده شد. در این بررسی، متوسط زمان بین جراحی اولیه و جداشدگی مجدد شبکیه ۵۱ ماه بود. گرچه بروز جداشدگی مجدد شبکیه در این تحقیق از مطالعه ما بیش‌تر نبود، ولی بروز تاخیری جداشدگی حاکی از آن است که احتمال تغییر در نتایج بیماران با پی‌گیری طولانی‌تر وجود دارد.

در مطالعه دکتر نیلی و همکاران، عدم موفقیت جراحی اسکرال باکلینگ بدون رتینوپکسی در ۱۱/۸ درصد از بیماران فاکیک گزارش شده که مشابه نتایج مطالعه حاضر بوده است. لازم به ذکر است که محققین در این تحقیق، نتایج مطلوبی از این روش عمل جراحی را برای بیماران سودوفاک یا آفاک تجربه نکرده‌اند (۴۳ درصد عدم موفقیت)، هر چند که این نتیجه‌گیری با توجه به تعداد کم این بیماران (۷ مورد) خیلی قابل اعتماد نمی‌باشد.^{۱۷}

در این مطالعه از نظر تکنیک عمل جراحی، تفاوت قابل ملاحظه‌ای بین دو گروه وجود نداشت. البته پاراسنتز اتاق قدامی در گروه با رتینوپکسی بیش‌تر از گروه بدون رتینوپکسی انجام شد (۳۱ مورد در مقابل ۱۶ مورد)، که به نظر نمی‌رسد در موفقیت نهایی موثر باشد. در مطالعه Figueroa پاراسنتز اتاق قدامی در ۲۰ درصد گروه با رتینوپکسی و ۳۶ درصد گروه بدون رتینوپکسی انجام شد، که از نظر آماری تفاوت معنی‌داری بین دو گروه نبوده است ($P=0.39$)^۵.

در مطالعه حاضر، تخلیه مایع زیر شبکیه در ۲۶/۸ درصد چشم‌های گروه با رتینوپکسی و ۳۶/۷ درصد چشم‌های گروه بدون رتینوپکسی انجام شد که بین دو گروه تفاوت معنی‌داری وجود نداشت. در مطالعه دکتر مهدیزاده و همکاران^۱ نیز میزان تخلیه مایع زیر شبکیه بین دو گروه مشابه بوده است (۴۲/۴ درصد در گروه با رتینوپکسی و ۴۰/۹ درصد در گروه بدون رتینوپکسی). در مطالعه Figueroa^۵ نیز در ۶۶ درصد گروه با رتینوپکسی و ۵۰ درصد گروه بدون رتینوپکسی تخلیه مایع زیر شبکیه انجام پذیرفت.

از آنجا که تحقیق حاضر بر اساس بررسی و مطالعه اطلاعات ثبت شده بیماران انجام گرفته و یک بررسی گذشته نگر محسوب می‌شود، کلیه محدودیت‌های یک مطالعه گذشته‌نگر بر این مطالعه قابل تعمیم است. مدت پی‌گیری کوتاه از ضعف‌های این مطالعه محسوب می‌شود زیرا این عامل، از عوامل مهم در بررسی موفقیت عمل اسکالرال باکلینگ محسوب می‌شود. هم‌چنین تشخیص ضایعات ماکولا به دلیل عدم انجام فلورسین آنژیوگرافی و یا OCT در تمامی بیماران، به درستی قابل انجام نبوده است.

با توجه به نتایج به دست آمده، به نظر می‌رسد انجام رتینوپکسی با لیزر یا کرایو اثر سودمند بیش‌تری، حداقل در پی‌گیری کوتاه مدت، در کاهش احتمال جداسدگی مجدد شبکیه پس از عمل اسکالرال باکلینگ نداشته باشد. لذا با توجه به احتمال افزایش عوارض ناشی از رتینوپکسی و هم‌چنین جهت کاهش میزان مداخلات اضافی و در نتیجه هزینه برای بیمار، حذف رتینوپکسی از عمل اسکالرال باکل در درمان جداسدگی رگماتوزن شبکیه منطقی به نظر می‌رسد. اثبات این نتیجه در یک کارآزمایی بالینی ضروری است و انجام عمل اسکالرال باکلینگ به روش مرسوم با رتینوپکسی هم‌چنان توصیه می‌شود.

متوسط دوره پی‌گیری در گروه با رتینوپکسی $11 \pm 8/6$ ماه و در گروه بدون رتینوپکسی $13/1 \pm 10/2$ ماه بود. در مطالعه مهدیزاده و همکاران، متوسط دوره پی‌گیری در گروه با رتینوپکسی ۴۱ ماه (محدوده ۶۵-۳۵ ماه) و در گروه بدون رتینوپکسی ۳۷ ماه (محدوده ۴۸-۳۴ ماه) بود که طولانی‌تر از مطالعه حاضر بوده است^۱.

در مطالعه ما، علاوه بر موفقیت آناتومیک، موفقیت بینایی نیز در دو گروه مورد مقایسه قرار گرفت که تفاوت معنی‌داری مشاهده نشد. در مطالعه Figueroa نیز بعد از متوسط پی‌گیری ۲۸ ماه (محدوده ۳۴-۲۰ ماه) تفاوت معنی‌داری در حدت بینایی بین دو گروه مشاهده نشد ($P=0.31$). در این بررسی، گرچه ۱۲ ماه بعد از عمل بیماران گروه بدون رتینوپکسی، بهبود دید بیش‌تری از گروه با رتینوپکسی داشتند، ولی در انتهای پی‌گیری این تفاوت از بین رفت^۵.

در مطالعه حاضر، ادم سیستوئید ماکولا فقط در دو بیمار در گروه با رتینوپکسی مشاهده شد. عدم مشاهده این عارضه در گروه بدون رتینوپکسی می‌تواند بیانگر نقش مضر انجام لیزر یا کرایوپکسی در ایجاد ادم سیستوئید ماکولا باشد، ولی بدلیل تعداد کم بیماران و ناشایع بودن این عارضه نمی‌توان چنین نتیجه‌ای را از این بررسی گرفت. چروکیدگی ماکولا در گروه با رتینوپکسی در دو مورد و در گروه بدون رتینوپکسی در یک مورد دیده شد. لازم به ذکر است که در هیچ یک از مطالعات مشابه، عوارض عمل مورد مقایسه قرار نگرفته‌اند.

در مطالعه حاضر، دو گروه از نظر ویژگی‌های دموگرافیک شامل سن و جنس و مشخصات اولیه بیماری شامل سابقه ضربه و میوپی بالا، مدت زمان جداسدگی شبکیه قبل از عمل، تعداد سوراخ‌های شبکیه، نوع سوراخ‌ها، اندازه سوراخ‌ها، محل سوراخ‌ها، جداسدگی شبکیه و میزان جداسدگی ماکولا با یکدیگر یکسان بودند. البته وسعت جداسدگی شبکیه به طور معنی‌داری در گروه بدون رتینوپکسی بیش از گروه با رتینوپکسی بود که این یافته بیانگر یک ناهمگونی ابتدایی بین دو گروه بوده و می‌تواند بعنوان یک محدودیت برای این مطالعه محسوب شود. ولی از آنجایی که وسعت جداسدگی در گروه بدون رتینوپکسی بیشتر بود، با توجه به موفقیت مشابه در دو گروه، یکسان نبودن این عامل مداخله‌گر احتمالی بیش‌تر بیانگر سودمند نبودن رتینوپکسی می‌باشد.

منابع

1. Mahdizadeh M, Masoumpour M, Ashraf H. Anatomical retinal reattachment after scleral buckling with and without retinopexy: a pilot study. *Acta Ophthalmol* 2008;86:297-301.
2. Saw SM, Gazzard G, Wagle AM, Lim J, Au Eong KG. An evidence-based analysis of surgical interventions for uncomplicated rhegmatogenous retinal detachment. *Acta Ophthalmol Scand* 2006;84:606-612.
3. Regillo C, Chang TS, Johnson MW. Retina and vitreous, sec 12. San Francisco. American Academy of Ophthalmology; 2007-2008.
4. Framme C, Roeder J, Hoerauf H, Laqua H. Complications after external retinal surgery in pseudophakic retinal detachment are scleral buckling operations still current? *Klin Monbl Augenheilkd* 2000;216:25-32.
5. Figueroa MS, Corte MD, Sbordone S, Romano A, Alvarez MT, Villalba SJ, et al. Scleral buckling technique without retinopexy for treatment of rhegmatogenous: a pilot study. *Retina* 2002;22:288-293.
6. Veckeneer M, Van Overdam K, Bouwens D, Feron E, Mertens D, Peperkamp E, et al. Randomized clinical trial of cryotherapy versus laser photocoagulation for retinopexy in conventional retinal detachment surgery. *Am J Ophthalmol* 2001;132:343-347.
7. Yao Y, Jiang L, Wang ZJ, Zhang MN. Scleral buckling procedures for longstanding or chronic rhegmatogenous retinal detachment with subretinal proliferation. *Ophthalmology* 2006;113:821-825.
8. Van Meurs JC, Feron E, Van Ruyven R, Mulder P, Veckeneer M. Postoperative laser coagulation as retinopexy in patients with rhegmatogenous retinal detachment treated with scleral buckling surgery: a prospective clinical study. *Retina* 2002;22:733-739.
9. Steel DH, West J, Campbell WG. A randomized controlled study of the use of transscleral diode laser and cryotherapy in the management of rhegmatogenous retinal detachment. *Retina* 2000;20:346-357.
10. Kita M, Negi A, Kawano S, Honda Y. Photothermal, cryogenic, and diathermic effects of retinal adhesive force in vivo. *Retina* 1991;11:441-444.
11. Jaccoma EH, Conway BP, Campochiaro PA. Cryotherapy causes extensive breakdown of the blood-retinal barrier. A comparison with argon laser photocoagulation. *Arch Ophthalmol* 1985;103:1728-1730.
12. Campochiaro PA, Kaden IH, Vidaurri-Leal J, Glaser BM. Cryotherapy enhances intravitreal dispersion of viable retinal pigment epithelial cells. *Arch Ophthalmol* 1985;103:434-436.
13. Singh AK, Michels RG, Glaser BM. Scleral indentation following cryotherapy and repeat cryotherapy enhance release of viable retinal pigment epithelial cells. *Retina* 1986;6:176-178.
14. Campochiaro PA, Glaser BM. Platelet-derived growth factor is chemotactic for human retinal pigment epithelial cells. *Arch Ophthalmol* 1985;103:576-579.
15. Chignell AH, Crick MD, Markham RH. Retinal detachment surgery without cryotherapy. *Mod Probl Ophthalmol* 1979;20:214-218.
16. Chignell AH, Wong D. The role of induced choroidal retinal adhesion in retinal detachment surgery. *Trans Ophthalmol Soc U K* 1986;105(Pt 5):580-582.
17. Nili Ahmadabadi M, Lashay A, Karkhaneh R, Riazi Esfahani M. Scleral buckling without retinopexy in primary retinal detachment. *Bina J Ophthalmol* 2004;9:149-154.[persian]