

## Isolated Corneal Squamous Cell Intraepithelial Neoplasia in a Patient with Unilateral Dry Eye Symptoms

Zareie-Ghanavati S, MD\*; Farzadnia M, MD; Eslampoor AR, MD; Dorandish-Langrodi M, MD

Eye Research Center, Mashhad University of Medical Sciences, Mashhad, Iran

\*Corresponding author: sizagh@yahoo.com

**Purpose:** To report a case of isolated corneal squamous cell intraepithelial neoplasia in a patient with unilateral dry eye symptoms.

**Case report:** A 48 year old man presented with history of thermal corneal injury in his left eye two years ago, with decreased visual acuity and dry eye symptoms a short time thereafter. He was treated for dry eye with no improvement in symptoms. Upon presentation, slit lamp examination revealed near total hypertrophy of the corneal epithelium with distinct and scalloped border, without limbal or conjunctival involvement. The patient underwent excisional biopsy (debridement) of the corneal epithelium. Histopathology revealed severe corneal dysplasia (carcinoma in situ). After excision, the patient was treated with fluorouracil drops 50 mg/dl QID and there was no sign of recurrence up to 1.5 months after surgery. At final follow-up, visual acuity was 9/10 and dry eye symptoms had completely disappeared.

**Conclusion:** In patients with unilateral chronic dry eye refractory to treatment and signs of corneal epithelial involvement, isolated corneal neoplasia should be considered even without limbal or conjunctival involvement.

**Key words:** Squamous Cell Carcinoma, Cornea, Dry Eye Syndromes

• Bina J Ophthalmol 2011; 17 (1): 78-82.

Received: 10 November 2010

Accepted: 5 February 2011

### گزارش یک مورد نئوپلازی اینترااپی‌تلیال سلول سنگفرشی ایزوله قرنیه در بیماری با علائم خشکی چشم یک‌طرفه

دکتر سیامک زارعی قنوازی<sup>۱</sup>، دکتر مهدی فرزادینیا<sup>۲</sup>، دکتر علیرضا اسلامپور<sup>۳</sup> و دکتر مریم دوراندیش لنگرودی<sup>۴</sup>

**هدف:** گزارش یک مورد نئوپلازی اینترااپی‌تلیال سلول سنگفرشی ایزوله قرنیه در بیماری با علائم خشکی چشم یک‌طرفه.  
**معرفی بیمار:** آقای ۴۸ ساله‌ای با سابقه سوختگی حرارتی سطح قرنیه چشم چپ از دو سال پیش مراجعه نمود. بیمار مدت کوتاهی پس از حادثه، دچار کاهش دید و احساس خشکی چشم شده بود و از آن زمان با تشخیص خشکی چشم تحت درمان دارویی قرار گرفته اما بهبودی حاصل نشده بود. در هنگام مراجعه در معاینه، هایپرتروفی اپی‌تلیال قرنیه با درگیری تقریباً کامل سطح قرنیه با حدود مشخص و مضرص (Scalloped)، بدون درگیری ناحیه لیمبوس و ملتحمه مشهود بود. بیمار تحت نمونه‌برداری اکسیژونال (دبریدمان) اپی‌تلیوم قرنیه قرار گرفت که در بررسی میکروسکوپی نمونه به دست آمده دیسپلازی شدید قرنیه (کارسینوم سنگفرشی درجا) گزارش گردید. پس از اکسیژون، بیمار تحت درمان با قطره فلوئورواوراسیل با میزان ۵۰ میلی‌گرم در دسی‌لیتر، چهار بار در روز قرار گرفت که تا زمان آخرین معاینه (یک و نیم ماه بعد از جراحی)، نشانه‌هایی از عود مشاهده نشد. دید چشم چپ بیمار در آخرین معاینه ۹/۱۰ بوده و علائم خشکی چشم به طور کامل از بین رفت.  
**نتیجه‌گیری:** در موارد خشکی چشم یک‌طرفه مزمن و مقاوم به درمان به همراه شواهد درگیری اپی‌تلیوم قرنیه، حتی در صورت عدم درگیری ناحیه لیمبوس و ملتحمه، نئوپلازی‌های ایزوله قرنیه باید مد نظر قرار گیرد.

• مجله چشم‌پزشکی بینا ۱۳۹۰؛ دوره ۱۷، شماره ۱: ۷۸-۸۲.

دکتر سیامک زارعی قنواتی - نئوپلازی اینترایی تلیال سلول سنگفرشی ایزوله قرنيه

• پاسخ گو: دکتر سیامک زارعی قنواتی (e-mail: sizagh@yahoo.com)

۱- استادیار- چشم پزشکی- دانشگاه علوم پزشکی مشهد

۲- استادیار- متخصص آسیب شناسی- دانشگاه علوم پزشکی مشهد

۳- فلوشیپ قرنيه- دانشگاه علوم پزشکی مشهد

۴- دستیار چشم پزشکی- دانشگاه علوم پزشکی مشهد

مشهد- چهارراه ابوطالب- بلوار شهید قرنی- بیمارستان خاتم الانبیا (ص)- مرکز تحقیقات چشم

دریافت مقاله: ۱۹ آبان ۱۳۸۹

تایید مقاله: ۱۶ بهمن ۱۳۸۹

در آخرین معاینات انجام شده، سه ماه قبل از مراجعه به بیمارستان چشم پزشکی خاتم الانبیا (بر اساس اطلاعات ثبت شده در پرونده)، بهترین دید اصلاح شده چشم راست ۱۰/۱۰ و بهترین دید اصلاح شده چشم چپ در حد شمارش انگشتان دست در سه متر (CF 3m) بود. در معاینه اسلیت لمپ چشم چپ، اپی تلیوپاتی و کراتوپاتی فیلامنتاری با درگیری قسمت اعظم سطح قرنيه، بدون درگیری لیمبوس و ملتحمه ذکر شده بود. معاینه اسلیت لمپ چشم راست و فشار هر دو چشم طبیعی بود.

به دلیل عدم موفقیت درمانی، بیمار به درمانگاه بیمارستان چشم پزشکی خاتم الانبیا (ص) مراجعه نمود که معاینات بیمار در هنگام مراجعه به به شرح ذیل می باشد:

بهترین دید اصلاح شده چشم راست ۱۰/۱۰ و بهترین دید اصلاح شده چشم چپ در حد شمارش انگشتان دست در شش متر (CF6m) بود. در معاینه اسلیت لمپ چشم چپ، هایپر تروفی اپی تلیوم قرنيه با درگیری تقریباً کامل سطح قرنيه با حدود مشخص و مضرص (scalloped) و با سطح نامنظم همراه با خراش های اپی تلیال نقطه ای (punctuate epithelial erosion) مشهود بود که قسمت اعظم سطح قرنيه را پوشانده بود، اما درگیری ناحیه لیمبوس و ملتحمه در هیچ قسمتی وجود نداشت (تصویر ۱). منیسک اشکی در دو چشم طبیعی، ولی زمان شکست لایه اشکی (tear break-up time=TBUT) در چشم چپ (مبتلا) چهار ثانیه و در چشم راست ده ثانیه بود. اختلال عملکرد غدد میومین مشاهده نشد. سایر معاینات در دو چشم شامل حرکات چشمی، مارکوس گان، فشار چشم، معاینه فوندوسکوپي و نیز معاینه اسلیت لمپ چشم راست طبیعی بود. بیمار تحت جراحی اکسیژناتال بیوپسی (دبریدمان) اپی تلیوم قرنيه چشم چپ قرار گرفت. نتایج بررسی میکروسکوپي، اسمیر و کشت از نظر آمیب، باکتری و قارچ منفی بود. اما در بررسی آسیب شناسی نمونه ارسالی حاصل از دبریدمان، پوشش سنگفرشی مطبق با دیسپلازی شدید متشکل از سلول هایی با هسته نامنظم و هایپر کروم، دیس کراتوز با میتوز پراکنده، با درگیری تمام ضخامت اپی تلیوم، بدون عبور سلول ها از لایه بازال و درگیری استرومای زیرین مشاهده شد

## مقدمه

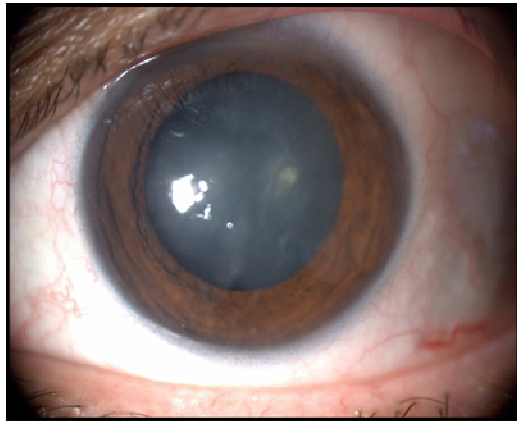
نئوپلازی سنگفرشی سطح چشم ( Ocular Surface Squamous Neoplasia) امروزه به عنوان واژه ای کلی و در بر گیرنده کلیه ضایعات دیسپلاستیک و نئوپلاستیک قرنيه و ملتحمه، کاربرد گسترده ای یافته است.<sup>۱</sup> کارسینوم سنگفرشی سطح قرنيه در همه نژادها دیده می شود.<sup>۲</sup> این بیماری در کشورهای نزدیک استوا به ویژه در مناطقی که تماس با نور آفتاب بیش تر است، با شیوع بالاتری قابل مشاهده است. اکثر مبتلایان را بالغین و مردان تشکیل می دهند.<sup>۳،۴</sup>

نئوپلاسم سنگفرشی ملتحمه شیوع بالاتری نسبت به نئوپلاسم سنگفرشی سطح قرنيه داشته و معمولاً منشا کارسینوماهای قرنيه به شمار می آید. منشا کارسینوم سنگفرشی قرنيه می تواند به طور شایع در نتیجه گسترش از ضایعه ملتحمه و با شیوع کم تر از ناحیه لیمبوس و بندرت با منشا اولیه قرنيه باشد، به طوری که تاکنون تنها هشت مورد کارسینوم ایزوله سنگفرشی قرنيه در مدلاین گزارش شده است.<sup>۵-۸</sup>

این مقاله به گزارش یک مورد بیمار مبتلا به کارسینوم سنگفرشی ایزوله قرنيه که مدت ها با تشخیص خشکی چشم یک طرفه تحت درمان بوده است، می پردازد.

## معرفی بیمار

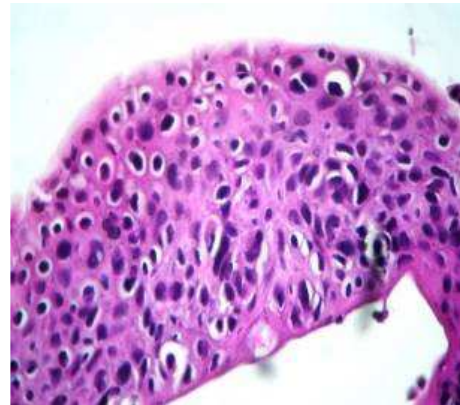
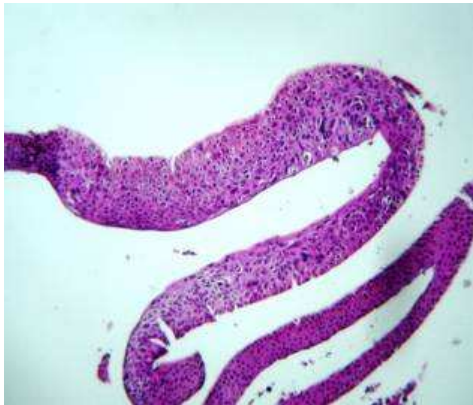بیمار، آقای است ۴۸ ساله، با پوست روشن و بدون سابقه بیماری سیستمیک و یا بیماری چشمی خاص که با شکایت کاهش دید و احساس خشکی چشم چپ، دو سال پیش به درمانگاه خصوصی چشم پزشکی مراجعه نموده بود. به گفته بیمار، علایم یک ماه پیش از اولین مراجعه در اثر برخورد جسم خارجی داغ با سطح قرنيه همان چشم شروع شده بود. در آن زمان بیمار با تشخیص خشکی چشم تحت درمان قرار گرفته بود ولی علی رغم درمان های معمول خشکی چشم (از جمله قطره چشمی اشک مصنوعی هر یک ساعت به مدت ۲ سال که حدود یک سال آن از قطره اشک مصنوعی بدون نگه دارنده استفاده گردیده است) بهبودی کامل حاصل نشده بود.



(تصویر ۲).

پس از دبریدمان اولیه، بیمار تحت درمان با قطره فلوئورواوراسیل چهار بار در روز برای دو پالس دو هفته‌ای، با یک هفته قطع دارو بین دو پالس قرار گرفت. در آخرین پی‌گیری یک ماه و نیم پس از دبریدمان، هیچ نشانه‌ای از عود مشاهده نشد. هم‌چنین دید بیمار به ۹/۱۰ افزایش یافت و علائم خشکی، بدون نیاز به درمان با اشک مصنوعی به طور کامل از بین رفت (تصویر ۳). متأسفانه علیرغم توصیه به مراجعه مجدد، بیمار پی‌گیری خود را قطع نموده و امکان بررسی عود در پی‌گیری طولانی‌مدت مقدور نشد.

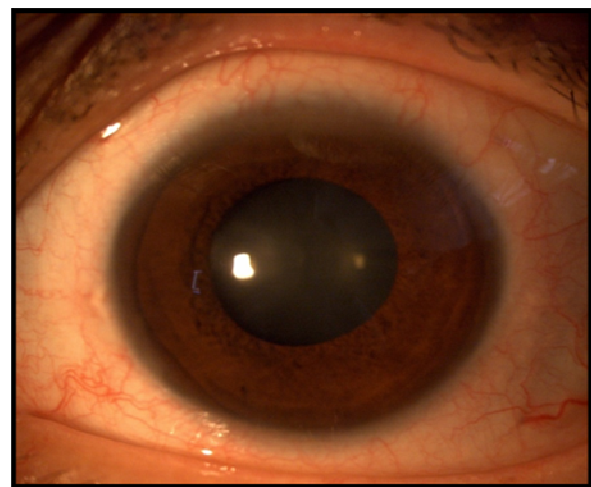
تصویر ۱- هایپرتروفی اپی‌تلیوم قرنیه با درگیری تقریباً کامل سطح قرنیه با حدود مشخص و مضرص بدون درگیری ناحیه لیمبوس و ملتحمه



تصویر ۲- کارسینوم سلول سنگفرشی درجا چپ: دیسپلازی شدید با آتیپی سیتونوکلئار، با درگیری تمامی ضخامت پوشش (رنگ‌آمیزی هماتوکسیلین ائوزین، درشت نمایی ۱۰۰) راست: آتیپی سیتونوکلئار (رنگ‌آمیزی هماتوکسیلین ائوزین، درشت نمایی ۴۰۰×)

### بحث

نئوپلازی سنگفرشی سطح قرنیه با منشا اولیه قرنیه بسیار نادر بوده و تا کنون تنها هشت مورد کارسینوم ایزوله سنگفرشی قرنیه در مدلاین گزارش شده است<sup>۲۹</sup>. بیمار معرفی شده، مردی میانسال بود که جز پوست روشن و تماس با نور آفتاب، عامل خطر دیگری برای ابتلا به کارسینوم سنگفرشی سطح قرنیه نداشت. اگر چه سوختگی حرارتی، عامل خطر شناخته شده‌ای در ایجاد کارسینوم سنگفرشی پوست، مخاط مری و دهان به شمار می‌رود<sup>۱۰</sup>، اما چنین موضوعی در نئوپلاسم‌های سطحی چشم اثبات نشده است. به همین جهت اظهار نظر در مورد این که در بیمار مذکور، سوختگی حرارتی عامل زمینه‌ساز ایجاد کارسینوم سنگفرشی سطح قرنیه بوده یا یک همراهی تصادفی بوده است، امکان‌پذیر نیست. البته تاکنون، یک مورد نئوپلازی سنگفرشی سطح قرنیه به دنبال سوختگی حرارتی سطح قرنیه و ملتحمه گزارش شده است<sup>۴</sup>.



تصویر ۳- تصویر اسلیت‌لمپ از چشم درگیر در آخرین ویزیت، هیچ‌گونه شواهدی از عود وجود ندارد.

اشکی گردد. در این بیمار با توجه به شک بالای بالینی به وجود بیماری زمینه‌ای دیگر و اعتقاد به اینکه خشکی چشم موجب بروز علائم بیمار نگردیده، تست شیرمر انجام نگرفت، گرچه انجام این تست و طبیعی بودن آن می‌توانست دلیل دیگری بر عدم وجود خشکی چشم به عنوان پاتولوژی اصلی در این بیمار باشد.

علاوه بر بررسی آسیب‌شناسی ضایعه بعد از بیوپسی اکسیزیونال، می‌توان از سیتولوژی تماسی (Impression Cytology) با دقت تشخیصی بالا جهت تشخیص ضایعات مشکوک به نئوپلازی سنگفرشی سطح چشم استفاده نمود. با وجود ارزش بالای این تکنیک جهت غربالگری، با توجه به ارزش پیش‌گویی‌کننده منفی نسبی (negative predictive value)، این روش به عنوان آزمون استاندارد طلایی تلقی نمی‌شود.<sup>۱۴</sup> در این بیمار با توجه به درگیری وسیع اپی‌تلیوم که منجر به کاهش قابل توجه دید بیمار شده بود، تصمیم گرفته شد که از بیوپسی اکسیزیونال به عنوان اقدام همزمان تشخیصی و درمانی استفاده شود.

روش‌های درمانی متعددی برای درمان نئوپلاسم‌های سطحی چشم پیشنهاد شده است، مانند: برداشت به روش جراحی با حاشیه دو تا سه میلی‌متر، کرایوتراپی، براکی‌تراپی، کموتراپی توسط میتومايسين، ۵- فلوتورونئوراسیل و اینترفرون آلفا. استفاده از ۵- فلوتورونئوراسیل، اولین بار در سال ۱۹۸۶، برای درمان کارسینوم سنگفرشی در جا، ارائه شد.<sup>۱۵</sup> از این دارو به تنهایی (بدون استفاده از سایر روش‌های درمانی) با غلظت ۱ درصد با دوز چهار بار در روز به مدت یک ماه به طور موفقیت‌آمیز در درمان کارسینوم سنگفرشی در جا استفاده شده است.<sup>۱۵و۱۶</sup> برای بیمار ذکر شده جهت تشخیص و درمان، اقدام به اکسیزیون اپی‌تلیوم قرنيه شد. با توجه به اینکه اکثر موارد کارسینوم سنگفرشی سطح قرنيه به دنبال درگیری سلول‌های بنیادی لیمبوس اتفاق می‌افتد، علی‌رغم عدم مشاهده درگیری واضح ماکروسکوپی، اقدام به یک دوره درمان یک ماهه با ۵- فلوتورونئوراسیل (به صورت پالس دو هفته‌ای، یک هفته عدم استفاده و مجدد یک پالس دو هفته‌ای دیگر) شد و بیمار تحت پی‌گیری منظم قرار گرفت.

موارد آتیپیک و ایزوله نئوپلازی سنگفرشی قرنيه می‌تواند با نمایی مشابه خشکی چشم تظاهر یابد. در موارد خشکی چشم یک‌طرفه مزمن و مقاوم به درمان، به همراه شواهد درگیری اپی‌تلیوم قرنيه (به صورت کدورت و افزایش ضخامت)، حتی در صورت عدم درگیری ناحیه لیمبوس و ملتحمه، کارسینوم سنگفرشی ایزوله قرنيه باید مدنظر قرار گیرد.

کارسینوم سنگفرشی سطح قرنيه معمولاً به صورت لایه‌ای گرانولار، خاکستری و نیمه‌شفاف تظاهر می‌یابد که در اکثریت موارد از لیمبوس به سطح قرنيه گسترش یافته است. گاهی این بیماری به صورت جزیره‌ای مجزا از اپی‌تلیوم گرانولر نقطه‌ای در سطح قرنيه تظاهر می‌یابد. حاشیه ضایعه معمولاً مضرص بوده و گسترش آن به صورت پای کاذب (pseudopodia) می‌باشد. به طور شایع نورگ‌زایی قرنيه در این بیماری اتفاق نمی‌افتد که وجه افتراق مهم آن از کمبود سلول‌های بنیادی لیمبوس می‌باشد.<sup>۱۱</sup>

تاکنون موردی از کارسینوم سنگفرشی ایزوله سطح قرنيه با تظاهر اولیه خشکی چشم مزمن یک‌طرفه گزارش نشده است. در بیمار معرفی شده نیز نمای ظاهری قرنيه بخش‌هایی از تظاهرات یک کارسینوم سنگفرشی سطح قرنيه را نشان می‌داد ولی شاید آنچه ذهن را از این تشخیص به عنوان تشخیص اولیه دور می‌کرد سن نسبتاً پایین، عدم وجود عامل خطر قوی، عدم درگیری ملتحمه و لیمبوس، وجود علائم و نشانه‌های خشکی چشم به ویژه وجود فیلامنتاری کراتوپاتی و زمان شکست لایه اشکی (TBUT: tear break-up time) پایین و شیوع بالاتر خشکی چشم نسبت به کارسینوم سنگفرشی سطح قرنيه بود.

باید در نظر داشت که در ساختمان طبیعی چشم، تعاملی طبیعی بین لایه اشکی و اپی‌تلیوم سطح قرنيه وجود دارد. هر گونه اختلال در لایه اشکی یا اپی‌تلیوم سطح قرنيه می‌تواند منجر به ایجاد فیلامنتاری کراتوپاتی شود. اختلالات اپی‌تلیوم سطح قرنيه نیز به عنوان عامل مهم در ایجاد فیلامنتاری کراتوپاتی مطرح است و آسیب اپی‌تلیال در یک نقطه باعث چسبیدن موکوس به سطح قرنيه و سپس رشد اپی‌تلیوم بر روی آن خواهد شد.<sup>۱۲و۱۳</sup> لذا مشاهده فیلامنتاری کراتوپاتی نباید فقط به عنوان خشکی چشم در نظر گرفته شود و در چنین مواردی (به خصوص در موارد غیر تیپیک خشکی چشم مثل علائم یک‌طرفه چشمی)، باید سایر علل مد نظر قرار گیرند. این عامل در این بیمار نیز باعث گمراهی شده بود. اما در نهایت آنچه باعث ایجاد شک در تشخیص اولیه شد جنس مذکر بیمار، یک‌طرفه بودن بیماری، مناسب بودن منیسک اشکی، کدورت لایه اپی‌تلیوم و مقاوم بودن به درمان‌های مناسب خشکی چشم بود. در این بیمار با توجه به نمای مشخص درگیری اپی‌تلیوم قرنيه و شک بالای بالینی به وجود پاتولوژی غیر از خشکی چشم، نویسندگان معتقد به وجود بیماری دیگری شدند که علائم خشکی چشم را برای بیمار ایجاد کرده بود. همانطوری که پیش‌تر عنوان شد، هر گونه اختلال اپی‌تلیوم می‌تواند منجر به ایجاد نمای کراتوپاتی فیلامنتاری و اختلال در زمان شکست لایه

منابع

1. Lee GA, Hirst LW. Ocular surface squamous neoplasia. *Surv Ophthalmol* 1995;39:429-450.
2. Waring GO 3<sup>rd</sup>, Roth AM, Ekins MB. Clinical and pathologic description of 17 cases of corneal intraepithelial neoplasia. *Am J Ophthalmol* 1984;97:547-559.
3. Papaioannou IT, Melachrinou MP, Drimtzias EG, Gartaganis SP. Corneal-conjunctival squamous cell carcinoma. *Cornea* 2008;27:957-958.
4. Margo CE, Gorden LR. Squamous cell carcinoma of the cornea and conjunctiva following a thermal burn of the eye. *Cornea* 1986;5:185-188.
5. Mariak Z, Bernacka I. A case of squamous cell carcinoma of the cornea. *Klin Oczna* 1987;89:215-216.
6. Daxecker F, Philipp W, Mikuz G. Keratoplasty in unsuspected corneal cancer—case report. *Fortsch Ophthalmol* 1989;86:89-91.
7. Camern JA, Hidayat AA. Squamous cell carcinoma of the cornea. *Am J Ophthalmol* 1991;111:571-574.
8. Arya SK, Malik A, Samra SG, Gupta S, Gupta H, Sood S. Squamous cell carcinoma of the cornea. *Int Ophthalmol* 2008;28:379-382.
9. Kowal-Vern A, Criswell BK. Burn scar neoplasm: a literature review and statistical analysis. *Burns* 2005;31:403-413.
10. Kaplan R. Cancer complicating chronic ulcerative and scarifying mucocutaneous disorders. *Adv Dermatol* 1987;2:19-46.
11. Sutphin J, Dana R, Florakis G, Hammersmith K, Reidy J, Lopatynsky M. External disease and cornea section 8. San Francisco: American academy of ophthalmology; 2007-2008: 259-260.
12. Sutphin J, Dana R, Florakis G, Hammersmith K, Reidy J, Lopatynsky M. External disease and cornea section 8. San Francisco: American academy of ophthalmology; 2007-2008: 71-74.
13. Kinoshita SG, Yokoi N. Filamentary keratitis. In: Foster S, Azar D, Dohlman C. The cornea. 4th ed. Philadelphia. Lippincott Williams and Wilkins; 2005: 687-692.
14. Tananuvat N, Lertprasertsuk N, Mahanupap P, Noppanakepong P. Role of Impression Cytology in Diagnosis of Ocular Surface Neoplasia. *Cornea* 2008;27:269-274.
15. Parrozzani R, Lazzarini D, Alemany-Rubio E, Urban F, Midena E. Topical 1% 5-fluorouracil in ocular surface squamous neoplasia: a long-term safety study. *Br J Ophthalmol* 2010;95:355-359.
16. Giacconi JA, Karp CL. Current treatment options for conjunctival and corneal intraepithelial neoplasia. *Ocul Surf* 2003;1:66-73.