

ارزیابی نقش SPECT پرفیوژن مغز در تشخیص زوال عقل پس از سکتة مغزی

دکتر غلامعلی یوسفی پور^۱، دکتر مهران السادات علوی^۲

۱- بخش مغز و اعصاب دانشگاه علوم پزشکی شیراز

۲- بخش پزشکی هسته ای دانشگاه علوم پزشکی شیراز

چکیده

بروز زوال عقل پس از سکتة مغزی یک عارضه شایع سکتة مغزی می باشد که قابل پیشگیری است و همچنین نسبتاً قابل درمان است هدف از این مطالعه مقایسه سی تی اسکن مغز و SPECT پرفیوژن مغز در این گروه از بیماران است .

در این مطالعه ۱۵ بیمار که دچار زوال عقل پس از سکتة مغزی شده بودند و همچنین ۵ مورد کنترل تحت سی تی اسکن و SPECT پرفیوژن مغز بفاصله حداکثر یک هفته قرار گرفتند.

در ۴۶٪ موارد یافته های دو مطالعه با یکدیگر مطابقت داشتند در ۳۳/۳٪ موارد ، سی تی اسکن یافته های غیر طبیعی بیشتری نشان داده است و در ۲۰٪ موارد یافته های SPECT مغز کامل تر بوده است . مطالعه فوق نشانگر آن است که این دو روش تصویر برداری نقش تکمیلی در تشخیص بهتر ضایعات مغز ناشی از زوال عقل پس از سکتة مغزی دارند . همچنین هیچ الگوی تشخیصی در SPECT مغز که راهنمای تشخیص زوال عقل پس از سکتة مغزی در بیماران باشد نیافتیم . کیفیت پایین اسکنها علیرغم تنظیم بودن دستگاه تصویر برداری ، احتمال کیفیت پایین کیت Ethyleysteinate dimer تولید داخل را مطرح می کند که نیاز به بررسی بیشتر دارد .

واژه های کلیدی : زوال عقل به دنبال سکتة مغزی ، SPECT پرفیوژن مغز

مقدمه

بروز زوال عقل بعد از سکتة مغزی یک عارضه شایع سکتة مغزی می باشد عوامل مستعد کننده بیماری برای بروز این نوع زوال عقل عبارتند از فیبریلاسیون دهلیزی ، سن بیمار ، سابقه قبلی علائم کاهش سطح هوشیاری و شدت و وسعت سکتة مغزی.(۳) همچنین تغییرات رخ داده در ماده سفید بدنیاال سکتة مغزی و کاهش پرفیوژن در نواحی فوق چادرینه ای با شانس بالاتر بروز زوال عقل بدنیاال سکتة مغزی همراه است . (۴ و ۵)

روش SPECT روشی نسبتاً حساس تر نسبت به CT و MRI در تشخیص بروز سکتة مغزی بخصوص در ساعت های اولیه می باشد . میزان حساسیت SPECT در تشخیص انفارکت رخ داده به وسعت و میزان ناحیه ای از مغز که دچار انفارکت شده بستگی داشته در مقابل SPECT قادر به نمایش نوع سکتة مغزی (خونریزی دهنده یا ایسکمیک) در ساعت های اولیه نمی باشد.

بیماریهای عروقی مغز بویژه سکتة مغزی از نوع انفارکت های متعدد بعد از بیماری آلزایمر یک بیماری نسبتاً شایع در اشخاص مسن به شمار می رود . بسیاری از این بیماران به اشتباه بعنوان آلزایمر تشخیص داده می شود . در حالیکه زوال عقل ناشی از سکتة مغزی قابل پیشگیری است و نسبتاً قابل درمان می باشد . یافته های رادیولوژیک با وجودیکه قادر به نمایش ضایعات آناتومیک پدید آمده ناشی از ضایعه عروقی می باشند لیکن بصورت کامل توجه کننده اختلال عملکرد ذهنی و پیدایش زوال عقل در این بیماران نمی باشد. (۱) یکی از روش های نوینی که امروزه قادر است میزان گردش خون مغز ، میزان برداشت اکسیژن و مصرف گلوکز را در مغز تعیین نماید انجام اسکن پرفیوژن مغز به روش SPECT می باشد، لذا این روش قادر به تمایز و تشخیص Brain ischemia بعللی مثل آمبولی و یا سایر اختلالات همودینامیک می باشد. (۲)

یافته های مثبت رادیولوژیک درسی تی اسکن مغزی داده شد.

تعداد بیماران ۱۵ نفر شامل ۱۲ بیمار مرد و سه بیمار زن با میانگین سنی $70 \pm 1/40$ بود بیماران قبل از بروز سکنه مغزی طبق شرح حال دقیق قبلی هیچ علامتی از زوال عقل نداشتند و تقریباً بلافاصله بعد از سکنه مغزی دچار علائم بارز زوال عقل مثل عدم آگاهی به زمان، مکان و شخص، فراموشی حوادث نزدیک و دور و اختلال در قدرت قضاوت و اختلال در تکلم شده بودند محدوده سنی این بیماران از ۹۴- ۵۸ سال بود.

از کلیه این بیماران به فاصله یک هفته از بروز سکنه مغزی و پیدایش علائم زوال عقل سی تی اسکن و اسکن پرفیوژن مغز به روش SPECT بعمل آمد.

همچنین از ۵ بیمار که به علل دیگر به نورولوژیست مراجعه کرده بودند و جهت آنها سی تی اسکن مغز درخواست شده بود و نتیجه اسکن نیز نرمال بود حداکثر در فاصله سه روز با جلب رضایت بیمار به عنوان گروه کنترل اسکن پرفیوژن مغز انجام شد. گروه کنترل نیز در همان محدوده سنی بیماران قرار داشتند.

سی تی اسکن بیماران در بخش رادیولوژی بیمارستان نمازی با دستگاه Max640 و بدون کنتراست بعمل آمد و توسط یک رادیولوژیست مجرب تفسیر گردیدند.

سپس بیماران به بخش پزشکی هسته ای ارجاع می شدند و تحت اسکن پرفیوژن مغز با $^{99m}\text{Tc-Ethylcysteinate dimer}$ قرار می گرفتند که کیت فوق توسط سازمان انرژی اتمی تهیه شده بود. ابتدا بیمار به مدت ۲۰ دقیقه بر روی تخت دوربین گاما با نور و صدای ثابت می خوابید و سپس آنژیوکت جهت بیمار گذاشته می شد.

بیست دقیقه بعد 20 mCi (740 MBq) $^{99m}\text{Tc-Ethylcysteinate dimer}$ به بیمار تزریق می شد و ۱۵ دقیقه بعد SPECT پرفیوژن مغز با دستگاه گاما کمرای زمینس با میدان نمایش بزرگ و کولیماتور با انرژی پایین و دارای سوراخهای موازی چند منظوره و با مانتریکس 128×128 درکمان 360° درجه بعمل آمد و سپس تصاویر در نماهای عرضی کرونال و سائیتال پردازش شد. (۹)

روش SPECT همچنین روشی مفید در تمایز انواع زوال عقل می باشد به گونه ای که مثلاً "در زوال عقل بعثت آلزایمر که شایعترین علت زوال عقل می باشد یک کاهش پرفیوژن بافتی متقارن دو طرفه در لوپ تمپورال خلفی و پاریتال داریم. در حالیکه در بیماران دچار زوال عقل به علل دیگر مناطق متعدد غیر متقارن کاهش پرفیوژن در قشر خاکستری و هسته های قاعده ای دیده می شود. (۶)

در ضمن وجود یک منطقه وسیع دچار کاهش پرفیوژن در اطراف منطقه دچار سکنه در فزاد حاد می تواند بیانگر پیش گویی کننده پیشرفت سکنه مغزی و آسیب بافتی بیشتر در آینده خیلی نزدیک باشد در حالیکه سی تی اسکن مغزی بصورت بالقوه فاقد این توانایی می باشد. (۷)

در ضمن سی تی اسکن قابلیت زیادی در تمایز انواع زوال عقل بعثت مشکلات عروقی را از زوال عقل بعثل بیماری های انحطاطی ندارد. (۸)

لذا انجام اسکن به روش SPECT همزمان با انجام سی تی اسکن در سکنه مغزی حاد می تواند در نجات سلولهایی که در منطقه انفارکت دچار آسیب ناشی از ایسکمی شده اند، یاری دهنده باشد. در این مطالعه سی تی اسکن و اسکن پرفیوژن مغز در بیماران با زوال عقل ناشی از سکنه مغزی با یکدیگر مقایسه شده اند. اهداف این مطالعه عبارتند از:

۱- برتری یکی از روشهای فوق در تشخیص

بیماری و یا نقش مکمل آنها

۲- آیا در اسکن پرفیوژن مغز الگوی خاصی در بیماران با زوال عقل ناشی از سکنه مغزی یافت می شود که در تشخیص سریعتر آنها کمک کننده باشد.

مواد و روشها

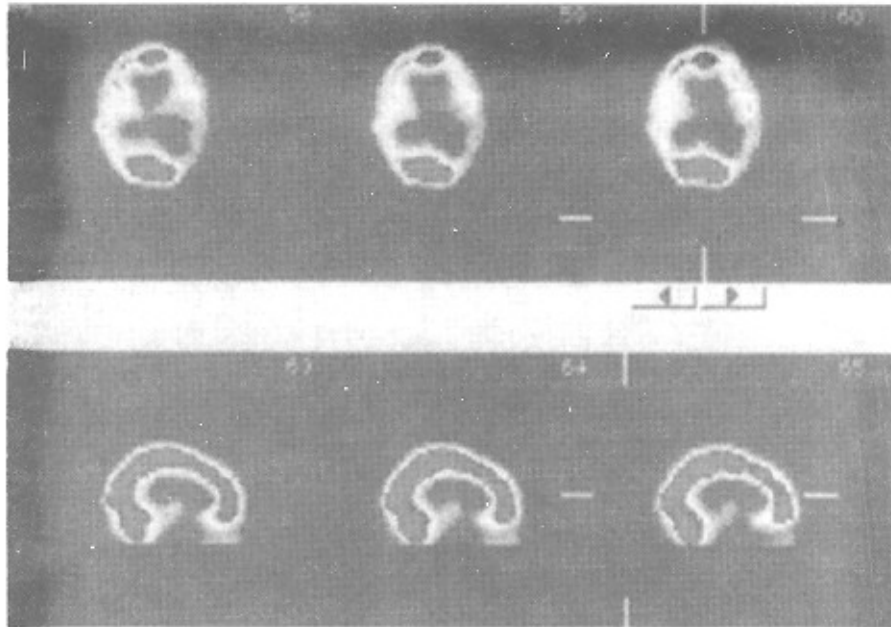
بیماران تحت مطالعه از مراکز بیمارستانی مختلف استان فارس به درمانگاهها و بخش بیماریهای مغز و اعصاب بیمارستان نمازی شیراز مراجعه کرده بودند، علت مراجعه سکنه مغزی و اختلال ناگهانی، حسی، حرکتی و ذهنی و رفتاری بود که در بیماران ظاهر شده بود. تشخیص سکنه مغزی بر اساس وجود تظاهرات ناگهانی اختلال عملکرد سیستم اعصاب مرکزی شامل اختلال عملکرد حرکتی، حسی، ذهنی و رفتاری در بیماران همراه با علائم در معاینه بالینی و وجود

و زیر قشر خاکستری مغز (ماده سفید) بودند (۶۶/۶٪). سه بیمار دارای انفارکت ایسکمیک مغزی در لب های مختلف مغز (لب تمپورال یا فرونتوتمپورال) بودند (۲۰٪) و ۲ بیمار خونریزی در لب های تمپورال و پاریتال مغز داشتند (۱۳/۳٪). ۵ بیمار کنترل نیز دارای سی تی اسکن و اسکن پرفیوژن مغز نرمال با توجه به یافته های طبیعی وابسته به سن داشتند. جدول شماره ۱، مشخصات کامل مقایسه ای بین دو روش تصویر برداری را نشان می دهد.

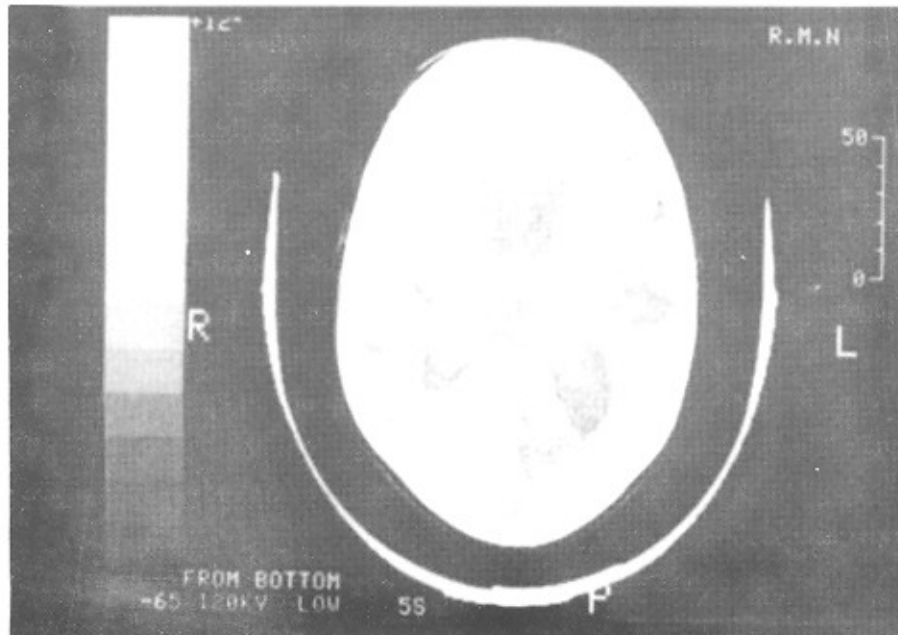
نتایج

از ۱۵ بیمار مورد مطالعه در همه بیماران سی تی اسکن مغز غیر طبیعی بود. طبق یافته های سی تی اسکن مغز ۱۳ بیمار مبتلا به سکته از نوع ایسکمیک همراه با انفارکت های لاکونر متعدد و تنها ۲ بیمار مبتلا به سکته مغزی از نوع خونریزی دهنده بودند. محل ابتدای ضایعه در سی تی اسکن ده بیمار مبتلا به سکته مغزی از نوع لاکون های متعدد (multiple lacunar infarcts) در نقاط مختلف پارانشیم

-A



-B



شکل شماره ۱: A - اسکن پرفیوژن مغز در بیمار که گشادی بطنها و کاهش ناهمگون پرفیوژن در لوبهای تمپورال و پاریتال دو طرفه را نشان می دهد. B - سی تی اسکن همان بیمار را نشان میدهد.

جدول شماره ۱: مقایسه یافته‌های دو روش تصویر برداری سی تی اسکن و اسکن پرفیوژن مغز در بیماران

بیمار	یافته های سی تی اسکن	یافته های اسکن پرفیوژن مغز
۱	وجود لاکون های متعدد در پارانشیم مغزی و عمدتاً در نواحی تمپوروپاریتال دوطرفه و در قلمرو شریان مغزی میانی	گشادگی بطنها و کاهش ناهمگون پرفیوژن در لوبهای مغزی بویژه تمپوروپاریتال دو طرفه
۲	گشادگی بطن های مغزی و آتروفی کورتیکال منتشر و لاکون های متعدد در ماده سفید اطراف بطن ها	گشادگی بطن های مغزی ، کاهش پرفیوژن فرونتوتمپورال و پاریتال دو طرفه با شدت بیشتر در لوبهای پاریتال
۳	آتروفی کورتیکال منتشر و گشادگی بطن های مغزی و انسفالومالاسی در ناحیه فرونتوپاریتال	گشادگی بطن ، کاهش ناهمگون پرفیوژن در فرونتوتمپورال دوطرفه با شدت بیشتر در تمپوروپاریتال راست
۴	وجود لاکون های متعدد در نقاط مختلف ماده سفید و تغییرات ایسکمیک بصورت دوطرفه	کاهش پرفیوژن در تمپوروپاریتال راست
۵	آتروفی کورتیکال و گشادگی مختصر بطن های مغزی و لاکونهای متعدد مغزی	کاهش پرفیوژن در لوبهای تمپوروپاریتال دوطرفه و گشادگی خفیف بطن ها
۶	لاکون های متعدد و پراکنده اطراف بطن های مغزی همراه با گشادگی بطن ها که لاکون ها در فرونتوتمپورال دوطرفه موجود بودند	گشادگی بطن های مغزی ، کاهش پرفیوژن در لوبهای تمپورال دو طرفه
۷	انفارکت دوطرفه همراه با چند لاکون در ناحیه فرونتوتمپورال نیمکره چپ و در قلمرو شریان مغزی میانی نیمکره راست (تمپورال) همراه با دو لاکون مجاور آن	کاهش پرفیوژن در نواحی فرونتوتمپورال دوطرفه
۸	وجود دو لاکون در اطراف بطن ها (در تالاموس دو طرفه)	نرمال
۹	تغییرات ایسکمیک خفیف در اطراف بطن ها و یک پا دو لاکون در لوب فرونتال نیمکره راست	نرمال
۱۰	لاکون های متعدد در هر دو نیمکره	کاهش پرفیوژن در لوبهای فرونتوتمپورال دوطرفه
۱۱	انفارکت لوب تمپورال در قلمرو شریان مغزی میانی نیمکره راست همراه با آتروفی خفیف کورتیکال	گشادگی بطن ها ، کاهش اکتیویته منتشر در نیمکره راست
۱۲	آتروفی کورتیکال ، گشادگی بطن ها ، انفارکت ایسکمیک در نیمکره چپ در لوب تمپورال	گشادگی بطنها ، کاهش پرفیوژن در نواحی تمپوروپاریتال دوطرفه با شدت بیشتر در لوب تمپورال چپ
۱۳	خونریزی در لوب پاریتال راست و هسته های قاعده ای راست و خونریزی در بطن های مغزی	گشادگی بطن ها ، کاهش پرفیوژن فرونتوتمپورال دوطرفه و پاریتال راست
۱۴	انفارکت در تمپورال چپ و دو لاکون	کاهش پرفیوژن در ناحیه تمپوروپاریتال چپ
۱۵	خونریزی در لوب های فرونتوتمپورال نیمکره راست همراه با گشادگی بطن ها	گشادگی بطنها ، کاهش منتشر پرفیوژن در نیمکره راست

شامل می گشت. SPECT پرفیوژن مغز و سی تی اسکن یکی از بیماران در شکل شماره ۱ دیده می شود.

بحث و نتیجه گیری

شروع زوال عقل بعد از سکته مغزی بالا می باشد به نحویکه سکته مغزی بصورت قابل ملاحظه ای خطر زوال عقل را در هر جامعه ای افزایش می دهد. (۱۰) در بررسی مقالات و سایر منابع اطلاع رسانی (مدلاین) مقاله ای که بیانگر بررسی سی تی اسکن و اسکن بروش SPECT در بیماران مبتلا به post stroke

کیفیت تصاویر اسکن پرفیوژن مغز علیرغم تنظیم بودن دستگاه مطلوب نبودند و نواحی ساب کورتیکال و هسته های قاعده ای مغز به وضوح دیده نمی شد. در ۱۳ بیمار (۸۶/۶) اسکن پرفیوژن مغز غیر طبیعی بوده و در ۶۰٪ بیماران گشادگی بطن ها دیده شد.

در ضایعات دو طرفه ۵۳/۳٪ موارد درگیری دولوب و ۶/۶٪ موارد درگیری سه لوب را شامل می شد. در ضایعات یک طرفه در ۱۳/۲٪ موارد درگیری دو لوب و در ۲۰٪ موارد درگیری سه لوب را

dementia باشد، دیده نشد.

ولی مطالعات گسترده‌ای در زمینه‌های دیگر مثل مقایسه آلزایمر و multi infarct dementia (MID) بوسیله سی تی اسکن انجام شده است. (۱۱) مطالعات گسترده دیگر در مقایسه SPECT و MRI در حال انجام است (۱۲). از ۱۵ بیمار مورد مطالعه ۱۰۰٪ بیماران سی تی اسکن غیر طبیعی و ۸۶٪ اسکن پرفیوژن غیر طبیعی داشتند که به نظر می‌رسد موارد طبیعی اسکن پرفیوژن مربوط به مواردی بوده است که پاتولوژی مغز بعد از سکته مغزی خفیف و محدود به ماده سفید بوده است گشادی بطن‌ها در ۹ بیمار در هر دو مطالعه دیده شده که همخوانی ۱۰۰٪ دارد.

یافته‌های سی تی اسکن و اسکن پرفیوژن مغز حاکی از آن است که در ۷ بیمار (۴۶٪) یافته‌های دو مطالعه با یکدیگر مطابقت داشته‌اند و در سه بیمار (۲۰٪) یافته‌های اسکن پرفیوژن مغز میزان وسعت درگیری نیمکره‌ها را بیشتر از سی تی اسکن نشان داده است. در ۵ بیمار (۳۳٪) سی تی اسکن یافته‌های غیر طبیعی بیشتری را نشان داد. که این یافته‌ها معمولاً در یافته‌های ساب کورتیکال و هسته‌های قاعده‌ای مغز بوده است.

تصاویر اسکن پرفیوژن مغز که در این مرکز تهیه شده نواحی کورتیکال را بخوبی نشان داده در مقابل

قادر به نمایش نواحی ساب کورتیکال و هسته‌های قاعده‌ای مغز نمی‌باشد. که با کیفیت تصاویر منابع معتبر همخوانی ندارند (۱۳).

کیفیت تصاویر اسکن پرفیوژن مغز در این مطالعه مطلوب نبوده است که با توجه به Uniformity و پیک بودن دستگاه و تهیه دقیق کیت رادیو دارو، شاید به علت کیفیت پایین کیت ^{99m}Tc-Ethylcysteinate dimer تولید داخل کشور باشد. که پیشنهاد می‌شود بررسی بیشتری در جهت ارتقاء کیفیت کیت‌های تولید داخل کشور بعمل آید.

علی‌رغم کیفیت پایین اسکنهای پرفیوژن مغز در ۲۰٪ بیماران، اسکن پرفیوژن مغز یافته‌های بیشتر و کاملتری از سی تی اسکن مغزی نشان داد. مطمئناً در اسکن با کیفیت عالی این درصد بالاتر از این خواهد بود و انجام همزمان هر دو روش در بررسی و تشخیص بیماران مبتلا به زوال عقل بعد از سکته مغزی در صورت صلاحدید پزشک توصیه می‌شود.

هدف دیگر این مطالعه یافتن الگوی خاص یا کمک کننده در SPECT پرفیوژن مغز در بیمارانی بود که بلافاصله بعد از سکته مغزی دچار زوال عقل شده‌اند که هیچ الگوی مشخصی در این بیماران یافت نشد و مانند دیگر بیماران مبتلا به سکته مغزی، مناطق منتشر کاهش پرفیوژن در یک یا دو نیمکره مشاهده گردید.

منابع

- 1) Maurice victor, Allan H. Ropper. Principle of neurology. 7th edition, 2001; 18-27.
- 2) Francisco J. Mcna, Ismael Mena, Francisco J. Soto. Neurospect evaluation of carotid stenosis before and after angioplasty and stenting. Alasbimn Journal 1999;1(4): 21-28
- 3) Raquel Barba, MD; Susana Marther – Espinasa PHD, Teodoro Del Ser, MD, PHD. Post stroke dementia, American Heart Association. Journal 2000; 18: 42-55.
- 4) Leys D. Henon H. White matter changes and post stroke dementia. Dement Geriatr Cogn Disord 1998 Jul; 9 Suppl 1: 25-9.
- 5) Takasawa M. watanabe M, Yamamoto S. Prognostic value of subacute crossed cerebellar diaschisis: spect study in patients with middle cerebral artery territory infarct, Am J Neuroradiol 2002; Feb; 23(2): 189-93.
- 6) Metler FA. Essential of nuclear medicine 3rd ed, 1998; P: 79-95.
- 7) Jari O, Karonen, Juho Nuutinen. Combined spect and diffusion-weighted MRI as a predictor of infarct growth in acute ischemic stroke. J Nucl Med 2000; 41: 788-794.
- 8) Glatt SL, Lantos G, Danziger A. Efficacy of CT in the diagnosis of vascular dementia .Am

- J Neuroradiol 1983; May-Jun: 4(3): 703-5.
- 9) Pete Shakett. Nuclear Medicine Technology, 1999 LWEW: 40-44.
- 10) Phojuasara T. Erkinjuntti T. Clinical determinants of post stroke dementia stroke. 1998. Jan; 29(1): 75-81.
- 11) Bonte FJ, Hom J. Single photon tomography in Alzheimer's disease and the dementias. Semin Nucl Med. 1990 Oct; 20(4): 342-52.
- 12) Kim HS, Kim DI, Lee JD. Significant of 99m Tc-ECD spect in acute and subacute ischemic stroke: Comparison with MRI including diffusion and perfusion weighted images. Yonsei Med J 2002; Apr; 43(2): 211- 22.
- 13) Costa D.C, Ell. P.J Brain blood flow in neurology and psychiatry. Churchill livingstone. third edition, 1999; 15-16.