

## ارزش دیورتیک رنوگرافی در تشخیص یوروپاتی های انسدادی در پزشکی هسته ای

دکتر مهرانگیز امیری، دکتر علی شهبستانی منفرد، دکتر حسینعلی اسماعیلی

بخش پزشکی هسته ای، بیمارستان شهید دکتر بهشتی، دانشگاه علوم پزشکی بابل

(تاریخ دریافت: ۸۳/۷/۶، تاریخ اصلاح: ۸۳/۱۱/۴، تاریخ پذیرش: ۸۳/۱۱/۲۰)

### چکیده

**مقدمه:** بیماریهای انسدادی یکی از شایعترین مشکلات سیستم ادراری می باشند. خصوصیت شایع انسدادی مجاری ادراری اتساع است و اتساع معمولاً یک یافته اولتراسونوگرافیک می باشد اما وجود اتساع در سیستم ادراری همیشه بیانگر انسداد نیست و ممکن است بدلیل دیگری از جمله ریفلاکس وزیکویورترال و یا تکامل غیر طبیعی سیستم ادراری باشد و یا حتی پس از درمان جراحی عامل انسدادی، با انجام لیتوتریپسی اتساع در یک سیستم آتونیک همچنان باقی بماند. در این موارد تکنیک دیورتیک رنوگرافی می تواند روش مناسبی جهت تشخیص افتراقی انسدادهای مکانیکال از دیلاتاسیون با علت غیر مکانیکال باشد.

**مواد و روش ها:** در این تحقیق ۲۰ بیمار مراجعه کننده به بخش پزشکی هسته ای بیمارستان شهید بهشتی بابل با علائم یوروپاتی انسدادی با تکنیک دیورتیک رنوگرافی مورد مطالعه قرار گرفتند. بیماران قبل از انجام آزمایش هیدراته شده و مثانه را تخلیه کردند. سپس تزریق  $^{99m}Tc$ -DTPA با دز مناسب در وضعیت سوپاین انجام گرفت. تصاویر با فاصله زمانی یک دقیقه تهیه شدند. در دقیقه ۱۶ فروزماید با دز مناسب به طریقه وریدی تزریق و مجدداً ۲۰ تصویر دیگر تهیه شد. منحنی های زمان - اکتیویته بدست آمده و به همراه تصاویر مربوطه آنالیز شدند.

**یافته ها:** از مجموع بیماران مراجعه کننده ۸ مورد سنگ ادراری، ۹ مورد تنگی در ناحیه اتصال لگنچه به حالب، ۲ مورد دریچه پیشابراه خلفی و یک مورد تک کلیوی تشخیص داده شد. از مجموع اسکن های بررسی شده ۱۳ مورد دیلاتاسیون با انسداد و ۷ مورد دیلاتاسیون بدون انسداد تشخیص داده شد. در پیگیری بعدی بیماران، حساسیت تکنیک به میزان ۸۵٪ محاسبه شد. **نتیجه گیری:** نتایج بدست آمده حاکی از حساسیت بالای روش دیورتیک رنوگرافی در تشخیص افتراقی یوروپاتی های انسدادی از غیر انسدادی می باشد. از مزایای این روش می توان به سادگی، ارزان بودن، غیرتهاجمی بودن و پرتوگیری پایین بیمار اشاره کرد. بنابر این، این روش براحتی می تواند جهت جدا سازی الگوی دیلاتاسیون همراه با انسداد مکانیکال از موارد دیلاتاسیون بدون انسداد مکانیکال مورد استفاده قرار گیرد تا با تشخیص موارد انسدادی که نیاز به اقدام سریع درمانی دارند، از تخریب پیشرونده کلیه جلوگیری نموده و یا ارزیابی صحیحی از میزان موفقیت تکنیکهای درمانی برطرف کننده انسداد بعمل آورد.

**واژه های کلیدی:** دیورتیک رنوگرافی، یوروپاتی انسدادی، پزشکی هسته ای

## مقدمه

اثرات مضر انسداد و استاز جریان ادرار روی فونکسیون کلیه آنها را در ردیف مهم ترین اختلالات دستگاه ادراری قرار داده است. هر دو ضایعه مذکور نهایتاً منجر به بروز هیدرونفروز خواهند شد که شکل خاصی از آتروفی کلیه می باشند و ممکن است به نارسایی کلیه یا در صورت دو طرفه بودن به تخریب کامل کلیه ها منجر گردد(۱). از این رو تشخیص انسداد در مراحل اولیه و انجام اقدامات درمانی در اسرع وقت می تواند آثار ناگوار انسداد بر کار و ساختمان کلیه را تخفیف دهد. روشهای متعددی جهت تشخیص مشکلات انسدادی در سیستم ادراری مورد استفاده قرار می گیرند که از آن میان می توان به روشهای آزمایشگاهی، رادیولوژیک، سونوگرافیک و رادیوایزوتوپیک اشاره نمود(۲). برای بررسی های غیرتهاجمی عملکرد و آناتومی کلیه، پزشکی هسته ای بسیار مفید بوده و در بعضی موارد تنها روشی است که قادر به تعیین آناتومی کلیه می باشد. محققان متعددی روش دیورتیک رنوگرافی را در پزشکی هسته ای یک روش ساده و به عنوان جایگزین بسیار مناسب تستهای تهاجمی معرفی نموده اند (۳و۴). در حضور انسداد در تصویر رنوگرام با استفاده از ماده رادیوایزوتوپ میتوان افت فازهای عروقی و ترشحي را مشاهده کرد و در این شرایط فاز دفعی بعلت احتباس و تجمع ادرار در لگنچه کلیه افزایش نشان می دهد (۵).

تاریخچه ارزیابی رادیوایزوتوپیک کلیه به اوائل سال ۱۹۵۰ برمی گردد. در مطالعات اولیه که با رادیودارو و پروب های خارجی انجام میشد، هیچگونه تصویری بدست نمی آمد و فقط هیستوگرام زمان اکتیویته گویای میزان جذب و ترشح رادیو دارو بود (۶). بنابر این در مطالعات اولیه اطلاعات لازم از جریان خون کلیه، آناتومی و پارانشیم و یا سیستم مجاری جمع کننده ادرار بدست نمی آمد. بعدها با بکار گرفتن دوربین های گاما و کامپیوتر جهت تصویر نگاری، امکان بررسی های آناتومیک و عملکردی بدون ایجاد اختلال در روند های فیزیولوژیک فراهم آمد. رادیوایزوتوپ های مختلفی جهت بررسی فونکسیون کلیه ها مورد استفاده قرار گرفته اند. در اسکن استاتیک کلیوی رادیوداروی  $^{99m}\text{Tc-DMSA}$  بوسیله توبولهای

کلیوی جذب شده و لذا امکان ارزیابی اندازه و وضعیت کلیه ها فراهم می آید (۷). در تشخیص افتراقی هر گونه نقص پارانشیمی نظیر اسکار، کیست، یا تومور در این مطالعه مشخص می شود.

در سنتی گرافی دینامیک کلیه، بوسیله  $^{99m}\text{Tc-DTPA}$  و یا هیپوران نشاندار شده با ید  $^{131}\text{I}$ ، سه فاز در منحنی رنوگرام دیده می شود:

۱- فاز عروقی: بعلت وارد شدن رادیودارو از جریان خون بداخل کلیه همراه با یک منحنی سریع بالا رونده اکتیویته که حدود ۳۰ تا ۶۰ ثانیه طول می کشد.

۲- فاز فیلتراسیون: اکتیویته با تغلیظ رادیودارو و وارد شدن بداخل سیستم جمع آوری کننده کاهش می یابد سپس به قله منحنی می رسد در حالیکه رادیودارو به همان سرعتی که وارد سیستم جمع آوری کننده می شود وارد حالب می گردد. این فاز بین ۳-۱ دقیقه به طول می انجامد.

۳- فاز دفعی: وقتی دیگر رادیودارویی جهت وارد شدن به کلیه وجود ندارد اما انتقال آن به سمت حالب ادامه دارد اکتیویته کاهش می یابد.

این الگوی نرمال در بیماریهای مختلف تغییر می کند. بعنوان مثال در تنگی شریان کلیوی اختلال در فاز عروقی وجود داشته و یک منحنی با صعود آهسته دیده می شود و در یورپاتی های انسدادی فاز ترشحي یا دفعی طولانی می گردد.

## مواد و روشها

این بررسی از نوع مطالعه توصیفی مقطعی بوده و تمامی بیست بیماریکه در طول مدت ۳ ماه به بخش پزشکی هسته ای بیمارستان شهید بهشتی بابل مراجعه نموده اند مورد مطالعه قرار گرفته اند. روش مطالعه که توسط Jamar و همکاران در ۱۹۹۲ بخوبی تعریف شده است، در این بررسی مورد استفاده قرار گرفت (۸).

قبل از انجام تصویر برداری، ضمن گرفتن شرح حال از بیماران، نتایج آزمایشات و بررسیهای تشخیصی انجام شده مانند اوروگرافی داخل وریدی و سونوگرافی قبلی بیماران مورد بررسی قرار گرفت. سپس بیمار جهت انجام تصویر برداری آماده شد. ابتدا بیمار با مصرف ۳۰۰ تا ۵۰۰ میلی لیتر آب هیدراته شده از او خواسته شد که مثانه خود را تخلیه نماید. بیمار در

تشخیص علل و بیماریهای منجر به انسداد یا استاز مورد بررسی قرار گرفت. لازم به ذکر است که یکی از تکنیکهای استاندارد جهت تشخیص افتراقی انسداد از استاز Whitaker Test میباشد که همبستگی نتایج آن با دیورتیک رنوگرافی بین ۴۵٪ تا ۸۵٪ گزارش شده است (۱۰) که بدلیل تهاجمی بودن تکنیک و عدم وجود امکانات انجام آن مورد استفاده قرار نگرفت ولی به جای آن از اطلاعات مربوط به عمل جراحی ارولوژیک جهت تایید یا رد تشخیص انسداد استفاده شد.

### یافته ها

از مجموع مطالعاتی که بر روی بیست بیمار با سابقه بیماری انسدادی کلیوی انجام گرفت نتایج زیر بدست آمد. سن بیماران مورد بررسی از نوزاد ۱۵ روزه تا بیماران ۶۴ ساله بود. فراوانی جنسی بیماران بصورت ۱۲ مورد مؤنث (۶۰٪) و ۸ مورد جنس مذکر (۴۰٪) بوده است.

فراوانی نوع بیماری با مطابقت و همخوانی نتایج تشخیصی سایر روشها همچون اوروگرافی داخل وریدی و سونوگرافی، ۸ مورد سنگ ادراری (۴۰٪) و ۹ مورد تنگی محل اتصال حالب به لگنچه (۴۵٪)، ۲ مورد دریچه پیشابراه خلفی (۱۰٪) و ۱ مورد اختلال آناتومیکی تک کلیوی (۵٪) بدست آمد (نمودار ۱).

از مجموع اسکن های بررسی شده در ۱۳ مورد (۶۵٪) نمای دیلاتاسیون سیستم مجاری ادراری با انسداد و در ۷ مورد (۳۵٪) نمای دیلاتاسیون بدون انسداد مشاهده شد. در پیگیری بعدی بیماران و مقایسه نتایج بدست آمده از این بررسی با اطلاعات

حالت سوپاین بر روی تخت دراز کشیده و تزریق ورییدی رادیوداروی  $^{99m}\text{Tc-DTPA}$  انجام شد. با استفاده از دوربین گاما فریم هایی به فاصله زمانی هر یک دقیقه بدست آمد. در زمان تهیه تصویر ۱۶، ۴۰ میلی گرم فروزماید بصورت داخل ورییدی تزریق شد و مجدداً بیست فریم دیگر تهیه شد. سپس منحنی های زمان - اکتیویته بدست آمده و تجزیه و تحلیل صورت گرفت.

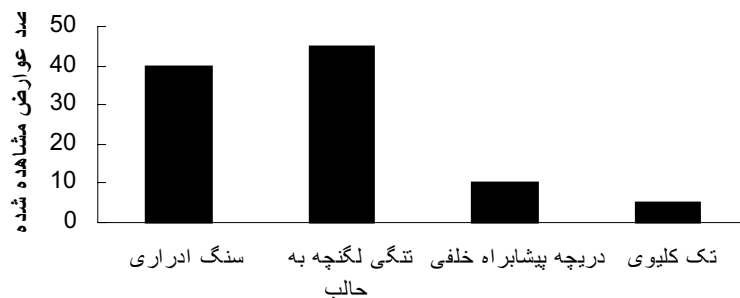
پس از تزریق رادیو دارو، تصاویر کلیوی به فواصل زمانی ۲۵، ۲۰، ۱۵، ۱۰، ۵، ۲ و ۳۰ دقیقه بوسیله دوربین گاما تهیه شد. اگر در بررسی منحنی بدست آمده نمای انسداد مشخص بود، (نمای انسداد در اسکن عبارتست از تجمع ماده رادیوایزوتوپ در ناحیه پروگزیمال محل انسداد و ایجاد نمای هیدرونفروز با تخلیه تاخیری) آنگاه داروی فروزماید با دز ۰/۵ تا ۱ میلی گرم به ازای هر کیلوگرم از وزن بدن (در بزرگسالان حداکثر ۸۰ میلی گرم) بصورت ورییدی تزریق می گردید. سپس الگوهای زیر مطرح می شد:

۱- الگوی غیر انسدادی: ۵۰٪ از رادیو دارو در مدت ۱۰ دقیقه تخلیه می شود.

۲- الگوی انسدادی: اگر تخلیه ۵۰٪ از رادیو دارو بیش از ۲۰ دقیقه طول بکشد.

۳- الگوی بینابینی: تخلیه ۵۰٪ از رادیودارو در حد فاصل زمانی ۱۰ تا ۱۹ دقیقه بینا بینی محسوب شده بر اساس شرایط بیمار بایستی تصمیم گیری کرد.

درجه بندی میزان انسداد بر اساس گزارش Sandler در ۱۹۹۶ و Altarac در ۱۹۹۸ انجام شد (۹ و ۱). ضمناً پرونده جراحی و گزارشات پاتولوژی مربوط به نمونه های ارسالی تمامی بیماران مورد مطالعه، جهت



نمودار ۱- توزیع فراوانی عوارض تشفیص داده شده توسط تکنیک اسکن رادیوایزوتوپیک از سیستم ادراری

(۱۷) و همچنین به عنوان یک روش مناسب در لکالیزاسیون محل تنگی سیستم ادراری فوقانی مطرح می‌باشد (۱۸).

Nahas و همکاران در ۱۹۸۶ این روش را در ۳۴ بیمار (۲۶ بیمار پس از جراحی و ۸ بیمار با درمان دارویی) بکار بردند. در این بررسی ۱۷ بیمار واجد علامت، ۱۴ مورد آنومالی محل اتصال لگنچه به حالب و ۳ مورد مگایورتر را از خود نشان دادند که در پیگیری‌های بعدی تأیید شد (۱۹).

میزان حساسیت تکنیک در بررسی حاضر با تطبیق نتایج تشخیصی روش مورد بررسی و نتایج جراحی و یا گزارشات پاتولوژی ثبت در پرونده بستری بیماران ۸۵٪ محاسبه شد ولی با توجه به اینکه همه مراجعین برای انجام دیورتیک رنوگرافی بیمار واجد علامت پاتولوژیک بوده و نمونه نرمال در مراجعین موجود نبود، امکان بررسی ویژگی وجود نداشت که بدین منظور انجام مطالعه ای جداگانه با تعداد نمونه بیشتر و افراد نرمال پیشنهاد میگردد. Jamar و همکاران در گزارش خود میزان حساسیت این تکنیک را بیشتر از رادیوگرافی و حدود ۹۱٪ و ویژگی آنرا ۹۸٪ ذکر نموده اند (۸) که در ارتباط با حساسیت تکنیک تا حدود زیادی با نتایج مطالعه حاضر همخوانی دارد و تفاوت جزئی در میزان حساسیت گزارش شده را میتوان ناشی از شرایط تکنیکی مطالعه دانست.

### تشکر و قدردانی

از زحمات پرسنل بخش پزشکی هسته‌ای بیمارستان شهید دکتر بهشتی بابل قدردانی میگردد.

پرونده پس از جراحی و گزارشات پاتولوژی بیماران حساسیت تکنیک سینیتریگرافی جهت تشخیص وجود انسداد یا استاز به میزان ۸۵٪ محاسبه شد.

### بحث و نتیجه گیری

تصویر نگاری بروش رادیوایزوتوپیک در مقایسه با روشهای دیگر تصویر برداری رادیولوژیک یک شیوه تشخیصی ساده، غیر تهاجمی، ارزان و بدور از هر گونه عوارض جانبی می باشد که به آسانی و بدون تحمیل پرتوگیری زیاد می توان آن را تکرار نمود (۱۱) و (۱۲). روش فوق نه تنها قادر است کارکرد کلیوی بیماران را مشخص نماید بلکه می تواند مواردی از بیماران کلیوی که نیاز فوری جهت انجام عمل جراحی دارند را نیز مشخص نماید (۱۳).

در بسیاری از موارد بیمارانی با علائم و نشانه های بیماریهای انسدادی کلیوی همانند سنگ های ادرای و یا تنگی های محل اتصال لگنچه به حالب که بطور ثانویه ایجاد هیدرونفروز می کنند مراجعه می نمایند و حتی ممکن است بعد از دفع خودبخودی سنگ ادراری یا جراحی و یا پیلوپلاستی همچنان در رادیوگرافی نمای هیدرونفروزیس از خود نشان دهند (۱۴ و ۱۵). در این موارد با انجام دیورتیک رنوگرافی براحتی می توان الگوی دیلاتاسیون همراه با انسداد مکانیکال را از موارد دیلاتاسیون بدون انسداد مکانیکال (سیستم آتونیک) جدا سازی نموده (۱۶) و با تشخیص بموقع موارد انسدادی که نیاز به اقدام سریع جراحی دارند از تخریب پیشرونده کلیه های بیماران جلوگیری کرد. این تکنیک بویژه در نوزادان مبتلا به هیدرونفروز بدلیل تنگی مشکوک محل اتصال لگنچه به حالب مفید بوده

### منابع

1. Sandler MP. Diagnostic nuclear medicine. 3rd ed. Baltimore. Williams and wilkins, 1996; 1202 1203.
2. Murray IPC. Nuclear medicine in clinical diagnosis and treatment, 2nd ed. Edinburgh, Churchill Livingstone, 1998; 207.
3. Stage KH, Lewis S. Use of radionuclide washout test in evaluation of suspected upper urinary tract obstruction. J Urol 1981; 125(3): 379-382.
4. Koff SA, Thrall JH, Keyes JW. Assessment of hydroureteronephrosis in children using diuretic radionuclide urography. J Urol 1980; 123(4): 531-534.
5. RezaHabibian M. Nuclear medicine imaging. 1st ed. Philadelphia, Williams and wilkins, 1999; 402 406.
6. James H. Nuclear radiology (4<sup>th</sup> series). The

- American college of radiology. 1990; 607-617.
7. Azuwoike O. The handbook of radiopharmaceuticals, 1st edition London, Chapman and Hall Medical, 1995; 93.
  8. Jamar F, Piret L, Wese FX, Beckers C. Influence of ureteral status on kidney washout during technetium-99m DTPA diuresis renography in children. *J Nucl Med* 1992; 33(1): 73-78.
  9. Altarac S. Obstruction score of ureteropelvic junction investigated by modified F-15 diuresis renography. *Croat Med J* 1998; 39(1): 33-40.
  10. Lupton EW, Richards D, Testa HJ. A comparison of diuresis renography, the Whitaker test and renal pelvic morphology in idiopathic hydronephrosis. *Br J Urol* 1985; 55: 119-123.
  11. Velchik MG. Radionuclide imaging of the urinary tract. *Urol Clin North Am* 1985; 12(4): 603-631.
  12. Ireton RC, Parker RM, Hayden P. Diuretic renography in evaluating dilated upper urinary tract in children. *Urology* 1987; 29(2): 178-184.
  13. Frederick D. Nuclear medicine: A teaching file. 1st ed. Baltimore, Mosby year book, 1992; 145.
  14. Bernier T. Nuclear medicine technology and techniques. 3rd ed. Baltimore, Mosby, 1994; 346.
  15. Kelleher JP, Plail RO, Dave SM, Cunningham DA, Snell ME, Witherow RO. Sequential renography in acute urinary tract obstruction due to stone disease. *Br J Urol* 1991; 67(2): 125-128.
  16. Pohl HG, Rushton HG, Park JS, Belman AB, Majd M. Early diuresis renogram findings predict success following pyeloplasty. *J Urol* 2001; 165(6 pt 2): 2311-2315.
  17. Ueno S. Quantitative analysis of infantile ureteropelvic junction obstruction by diuretic renography. *Ann Nucl Med* 2001; 15(2): 131-136.
  18. Koff SA, Thrall JH, Keyes JW Jr. Diuretic radionuclide localization of upper urinary tract obstruction. *J Urol* 1984; 132(3): 513-515.
  19. Nahas WC, Baillet G, Lestage F, Cukier J, De Vernejoul P. Renal scintigraphy under hyperdiuresis in upper urinary tract dilatations. *J Urol* 1986; 92(3): 159-163.