

مقایسه SPECT مغز با ^{99m}Tc - MIBI و سی تی اسکن در تشخیص افتراقی عود تومورهای مغزی از نکروز اشعه

دکتر شهرام دبیری اسکویی^۱، دکتر علیرضا ناصری^۲، دکتر فرشاد سیدنژاد^۳، دکتر امیر قاسمی جنگجو^۴، دکتر محمد محمدزاده^۲، مهندس غلامرضا سیداسکویی^۲

^۱بخش پزشکی هسته ای، ^۲دپارتمان رادیوتراپی، بیمارستان امام خمینی، دانشگاه علوم پزشکی تبریز، تبریز، ایران
(تاریخ دریافت: ۸۴/۶/۱۰، تاریخ اصلاح: ۸۴/۸/۹، تاریخ پذیرش: ۸۴/۸/۱۸)

چکیده

مقدمه: رادیوداروی ^{99m}Tc - MIBI برای تصویربرداری از تومورهای مختلف مانند کانسر پستان، کانسر ریه، لنفوما، ملانوما و تومورهای مغزی بکار رفته است. تومورهای مغزی بسیار رایج بوده و بعد از عمل جراحی تحت رادیوتراپی قرار می‌گیرند. بدتر شدن وضعیت بالینی بعد از رادیوتراپی می‌تواند بعلت عود تومور یا نکروز اشعه باشد. *CT Scan* و *MRI* توانایی کافی برای افتراق نکروز اشعه از عود تومور ندارند. هدف از این مطالعه، بررسی کاربرد اسکن مغز با ^{99m}Tc -MIBI به روش SPECT برای تشخیص عود تومور و مقایسه آن با نتایج *CT Scan* می‌باشد.

روش بررسی: در این مطالعه ۲۶ بیمار با تومور اولیه مغزی که بعد از رادیوتراپی دچار وضعیت بالینی بدتری شدند مورد بررسی قرار گرفتند. اسکن مغز با ^{99m}Tc - MIBI به روش SPECT در ۱۰ دقیقه و ۳ ساعت بعد از تزریق وریدی ۲۰ میلی کوری ^{99m}Tc - MIBI انجام گرفت. تصاویر با گاماگرای *Dual head* شرکت ADAC بدست آمد. نماهای *Coronal*، *Transverse*، *Sagittal* و *Coronal* بازسازی شدند. تمامی بیماران تحت سی تی اسکن قرار گرفتند و تا ۶ ماه پیگیری شدند. یافته‌ها: افزایش جذب موضعی ^{99m}Tc - MIBI در ۱۴ بیمار مشاهده گشت. ۸ نفر از این بیماران در پیگیری ۶ ماه بعد فوت کرده بودند. ۷ نفر از بیماران فوق سی تی اسکن مثبت داشته و بقیه نتایج مشکوک یا منفی داشتند. از ۱۲ بیمار با اسکن ^{99m}Tc - MIBI منفی فقط ۲ نفر در پیگیری ۶ ماه بعد فوت کرده بودند. سی تی اسکن این بیماران در ۶ مورد مثبت، ۵ مورد مشکوک و ۱ مورد منفی بود.

نتیجه‌گیری: با توجه به میزان بقای بالا در بیماران با اسکن ^{99m}Tc - MIBI منفی در ۶ ماه بعد از شروع رادیوتراپی، نکروز اشعه در این بیماران مطرح می‌باشد. همچنین بیماران با جذب موضعی ^{99m}Tc - MIBI که احتمال عود تومور را مطرح می‌نماید، عمر ۶ ماهه کمتری دارند. پس می‌توان نتیجه‌گیری کرد که اسکن SPECT مغز با ^{99m}Tc - MIBI روش مناسبی در تشخیص افتراقی عود تومورهای مغزی از نکروز اشعه در بیماران تحت رادیوتراپی می‌باشد.

واژه‌های کلیدی: SPECT مغز، ^{99m}Tc - MIBI، عود تومور مغزی، نکروز اشعه

مقدمه

شیوع سالانه تومورهای اولیه مغزی در آمریکا ۷ تا ۱۹ مورد در هر ۱۰۰/۰۰۰ نفر است. در سن ۴-۰ سال شیوع آن ۳/۱ در هر ۱۰۰/۰۰۰ نفر بوده که در سن ۱۵ تا ۲۴ سالگی کاهش و بعد بتدریج افزایش یافته و در ۶۵ تا ۷۹ سالگی به ۱۸ تا ۱۹ مورد در هر ۱۰۰/۰۰۰ نفر می‌رسد. تومورهای اولیه سیستم عصبی مرکزی سومین علت مرگ در سنین ۱۵ تا ۳۵ سالگی و دومین بیماری نئوپلاستیک در بچه‌های زیر ۱۵ سال محسوب می‌شوند. بیش از ۹۰٪ تومورهای اولیه مغز در اشخاص با سن بیشتر از ۲۰ سال، از جنس گلیوما می‌باشند (۱). تومورهای اولیه مغز از نظر تشخیص و درمان یکی از مشکلات پزشکان و محققین می‌باشد. گلیومای بدخیم بطور کلی از تومورهای بسیار مقاوم به اشعه است. علیرغم درمان توام رادیوتراپی و شیمی درمانی بعد از عمل جراحی، عمر متوسط بیماران با گلیومای بدخیم معمولاً کمتر از ۱۲ ماه است و حقیقتاً هیچ بیمار با گلیومای مولتی فورم تا ۵ سال بعد از درمان زنده نمی‌ماند. پیش آگهی آستروسیتومای آناپلاستیک بهتر بوده و عمر متوسط این بیماران ۲-۳ سال است. با توسعه درمانهای تهاجمی، تعداد زیادی از بیماران بعد از درمان با علایم و نشانه‌هایی ناشی از عود یا باقیمانده تومور و یا تغییرات ناشی از اشعه مواجه می‌شوند. CT Scan و MRI توانایی کافی برای افتراق نکرور اشعه از عود تومور ندارند چون ویژگی‌های تصویری این دو ضایعه شبیه به هم هستند (۲).

Technetium-99m-MIBI
(methoxyisobutylisonitrile) برای تشخیص بسیاری از تومورها از جمله تومورهای مغزی بکار رفته است. افزایش جذب رادیودارو متناسب با محتوای DNA سلولی و کسر تکثیری تومور می‌باشد (۳). جذب ^{201}Tl و $^{99\text{m}}\text{Tc-MIBI}$ در طول زمان بعد از تزریق در گلیوبلاستوما بررسی شده است. طبق این مطالعه میزان جذب اولیه ^{201}Tl در گلیوبلاستوما نشان دهنده افزایش فعالیت متابولیک در بدخیمی درجه بالاست (۴). اسکن ^{201}Tl مغز به روش (Single Photon Spect Emission Computed Tomography) برای تعیین محل تومورهای مغزی، تشخیص تومورهای درجه پائین از درجه بالا و نشان دادن باقیمانده یا عود تومور مفید می‌باشد و می‌توان پاسخ به درمان را با این رادیودارو بررسی کرد (۵). از اسکن PET با FDG

(Fluorodeoxyglucose) نیز برای تشخیص افتراقی نکرور اشعه از عود تومور استفاده شده است (۱). اسکن SPECT مغز با $^{99\text{m}}\text{Tc-MIBI}$ می‌تواند در تشخیص تومورهای مغزی و پاسخ آنها با رادیوتراپی مفید باشد (۶). علاوه بر آن اسکن مغز با $^{99\text{m}}\text{Tc-MIBI}$ جهت تعیین محل تومور مغزی برای بیوپسی، پیگیری درمان و افتراق عود تومور از نکرور اشعه بکار می‌رود ولی پرعروق بودن تومور مغزی باعث افزایش جذب $^{99\text{m}}\text{Tc-MIBI}$ در ضایعه نمی‌شود (۷). $^{99\text{m}}\text{Tc-MIBI}$ بعلاوه خصوصیات فیزیکی مناسب از حساسیت بیشتری نسبت به ^{201}Tl برخوردار است. اسکن SPECT مغز با $^{99\text{m}}\text{Tc-MIBI}$ قادر به نشان دادن عود تومور مغزی بوده و دقیق تر از ^{201}Tl است. حساسیت و ویژگی این روش در حدود ۱۰٪ می‌باشد (۲).

هدف از این مطالعه، بررسی کاربرد اسکن مغز با $^{99\text{m}}\text{Tc-MIBI}$ به روش SPECT برای تشخیص عود تومور و مقایسه آن با نتایج CT Scan می‌باشد.

روش بررسی

۲۶ بیمار با تومورهای اولیه مغز بعد از عمل جراحی از فروردین ۱۳۸۰ تا اسفند ۱۳۸۳ مورد مطالعه قرار گرفتند. تمامی بیماران در حین رادیوتراپی دچار وضعیت بالینی بدتری شده بودند و انتخاب بیماران برهمن اساس بود. پاتولوژی یک بیمار مدولوبلاستوما و یک بیمار اولیگودندروگلیوما و بقیه موارد آستروسیتوما و گلیوبلاستوما بود. چند نفر از بیماران همزمان تحت شیمی درمانی نیز قرار گرفته بودند. تمامی بیماران تحت درمان با کورتیکواستروئیدها بودند. تمامی بیماران بعد از وخامت اوضاع بالینی تحت CT Scan و سپس اسکن SPECT مغز با $^{99\text{m}}\text{Tc-MIBI}$ قرار گرفتند.

کیت MIBI مورد استفاده توسط سازمان انرژی اتمی ایران تولید شده و با $^{99\text{m}}\text{Tc}$ نشاندار شد. ۱۰ دقیقه و ۳ ساعت بعد از تزریق وریدی ۲۰ میلی کوری $^{99\text{m}}\text{Tc-MIBI}$ اسکن SPECT مغز انجام گرفت. گاماکمرای مورد استفاده از نوع Dual head ADAC با کولیماتور سوراخ موازی (LEGP) General purpose بود. تصویرگیری با چرخش 360° درجه در 64° زاویه و ۳۰ ثانیه در هر Frame با ماتریکس 128×128 انجام گرفت. بازسازی تصاویر با استفاده از فیلتر Butterworth و روش Filtered back projection

Scan منفی داشتند. ۸ نفر از بیماران با اسکن ^{99m}Tc - MIBI مثبت در پیگیری ۶ ماه بعد از انجام اسکن فوت کرده بودند (شکل ۱). بیوپسی سه نفر از این بیماران عود تومور را تأیید کرد و فقط همین سه بیمار تحت بیوپسی قرار گرفتند.

در ۱۲ بیمار (۵ نفر مونث و ۷ نفر مذکر) افزایش جذب ^{99m}Tc - MIBI در اسکن مشاهده نشد. ۵ نفر از این بیماران CT Scan دوپهلوی یا مشکوک داشته، در ۶ بیمار نتیجه CT Scan بنفع عود تومور بود و ۱ بیمار CT Scan منفی داشت. پاتولوژی تومور مغزی ۱۰ نفر از این بیماران آستروسیتوما و ۲ بیمار گلیوبلاستوما بود. در پیگیری ۶ ماه بعد از اسکن ۲ نفر از بیماران فوت کرده بودند و بقیه زنده بودند.

بحث و نتیجه گیری

تعیین علت وخیم تر شدن علائم بالینی بیماران با تومور مغزی در حین رادیوتراپی از نظر انتخاب درمان مورد لزوم از اهمیت بالایی برخوردار است. CT Scan و MRI مناطق با اختلال سد خونی مغزی و ادم را مشخص می کنند ولی نمی توانند نکروز اشعه را از عود تومور مشخص کنند. PET برای افتراق این دو ضایعه بسیار موثر است اما این روش گران بوده و در مراکز محدودی وجود دارد (۲).

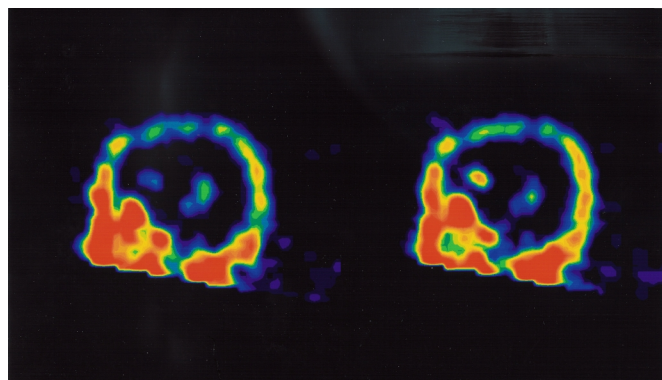
تالیوم ^{201}Tl برای تشخیص افتراقی نکروز اشعه از تومور زنده در گلیومای بدخیم بکار رفته است و حساسیت بین ۷۳٪ تا ۸۰٪ آن گزارش شده است (۸).

(Cut off = $0.25 \times$ Nyquist frequency, order = 5)

سورت گرفت. نماهای Transverse ، Coronal و Sagittal بدست آمده توسط متخصصین پزشکی هسته‌ای بصورت مشاهده‌ای گزارش شد. نتایج اسکن ایزوتوپ با نتایج CT Scan و علائم بالینی بیمار مقایسه شدند. سه نفر از بیماران با اسکن ایزوتوپ مثبت تحت بیوپسی قرار گرفتند و بقیه تا ۶ ماه پیگیری شدند. رادیوتراپی بیماران با ^{99m}Tc - MIBI مثبت ادامه یافته و در بیماران با اسکن ^{99m}Tc - MIBI منفی رادیوتراپی متوقف شد.

یافته‌ها

از بیماران مورد مطالعه ۱۴ نفر مذکر و ۱۲ نفر مونث بودند (۵۳/۸۵٪ مذکر و ۴۶/۱۵٪ مونث). میانگین سن بیماران ۳۷ سال بود که جوانترین آنها یک پسر ۱۲ ساله با آستروسیتوما و مسن‌ترین آنها مرد ۷۷ ساله با آستروسیتوما بود. پاتولوژی یک بیمار مدولوبلاستوما، یک بیمار اولیگودندروگلیوما، ۸ بیمار گلیوبلاستوما و ۱۶ بیمار آستروسیتوما گزارش شد. در ۱۴ نفر از بیماران افزایش جذب موضعی ^{99m}Tc - MIBI در اسکن SPECT مغز مشاهده گشت که ۷ نفر آنها مرد و ۷ نفر زن بودند. پاتولوژی تومور مغزی ۶ نفر از این بیماران گلیوبلاستوما، ۶ نفر آستروسیتوما، ۱ نفر اولیگودندروگلیوما و ۱ نفر مدولوبلاستوما بود. CT Scan ۷ نفر از این بیماران بنفع عود تومور بوده در ۵ بیمار نتیجه CT مشکوک یا دوپهلوی بوده و ۲ بیمار



شکل ۱: عود گلیوبلاستوما در مرد ۳۲ ساله با جذب موضعی ^{99m}Tc - MIBI (نمای سائیتال SPECT)

نمی رسد CT Scan روش مناسبی برای افتراق عود تومور از نکرور اشعه باشد. با توجه به Survival ۶ ماهه پائین بیماران با ^{99m}Tc - MIBI مثبت (۸/۴۲٪) و پیشرفت علائم بالینی آنها، عود تومور با احتمال بالا در آنها مطرح می‌باشد. ضمن اینکه غیر از جذب رادیودارو توسط شبکه کورونئید دلیل دیگری برای افزایش جذب موضعی رادیودارو وجود ندارد.

بنابراین می‌توان چنین نتیجه‌گیری کرد که اسکن SPECT مغز با ^{99m}Tc - MIBI روش مفیدی برای تشخیص افتراقی عود تومورهای مغزی از نکرور اشعه در بیماران با وخیم تر شدن علائم حین رادیوتراپی می‌باشد.

استفاده از اسکن SPECT مغز با ^{99m}Tc - MIBI جهت پیگیری درمان بیماران با تومور مغزی در حین رادیوتراپی جهت بررسی میزان بهبودی یا عود ضایعه توصیه می‌شود.

تشکر و قدردانی

بدینوسیله از آقای غلامرضا نجائی آبادی، خانم ساناز افشین، خانم مهدیه رجب پور جهت کارهای تکنیکی و انجام اسکن‌های مربوطه قدردانی می‌گردد.

^{99m}Tc - MIBI برای تشخیص ضایعات بدخیم از خوش خیم در مغز و سایر ارگانها بکار رفته است (۹). ^{99m}Tc - MIBI یک کمپلکس کاتیوتیک تکنسیم است که بطور رایج در پزشکی هسته‌ای برای مطالعه پرفیوژن میوکارد بکار می‌رود (۱۰). این رادیودارو در نتیجه انتشار فعال بعلت افزایش پتانسیل‌های بین غشایی منفی در میتوکندری‌ها تجمع می‌یابد (۱۱). در یک مطالعه نشان داده شده است که ^{99m}Tc - MIBI برای تشخیص افتراقی تغییرات ناشی از عود تومور بعنوان عامل بدتر شدن علائم بالینی در بیماران با گلیوبلاستوما در تعیین پیش آگهی بیمار ممکن است از بیوپسی هم مفیدتر باشد. حساسیت و ویژگی SPECT مغز با ^{99m}Tc - MIBI در این روش بهتر از سی تی اسکن و MRI بود. (۲)

با توجه به بهبود نسبی علائم بالینی بیماران با ^{99m}Tc - MIBI منفی و Survival مطلوب آنها (۳/۸۳٪) در ۶ ماه بعد از اسکن بنظر می‌رسد اسکن ^{99m}Tc - MIBI منفی نکرور اشعه را مطرح کرده و نشان دهنده عود تومور نمی‌باشد. CT Scan دارای نتایج مثبت و مشکوک در هر دو گروه بیماران با ^{99m}Tc - MIBI مثبت و منفی بود که با وضعیت بالینی بیماران و درصد Survival آنها در ۶ ماه مطابقت نداشت. بنابراین بنظر

منابع

1. Langleben DD and Segall GM. PET in differentiation of recurrent brain tumor from radiation injury. J Nucl Med. 2000; 41: 1861-1867.
2. Soler C, Beavchesne P, Maatougui K, Schmitt T, Barral FG, Michel D, et al. Technetium-99m sestamibi brain single-photon emission tomography for detection of recurrent gliomas after radiation therapy. Eur J Nucl Med. 1998; 25: 1649-1657.
3. AK I., Altinel F, Gulbas Z, Vardarel E. ^{99m}Tc -MIBI uptake in patients with brain tumors: correlation with cellular DNA content of tumor. Eur J Nucl Med. 2002; 29: 237.
4. Wakasug S, Nakagawa H, Higashioka H, Hasegawa Y. Buildup pattern in early kinetics of ^{201}Tl is characteristic for glioblastoma. J Nucl Med. 2001; 42: 230.
5. Sun D, Liu Q, Liu W, Hu W. Clinical application of ^{201}Tl SPECT imaging of brain tumors. J Nucl Med. 2000; 41: 5-16.
6. Yildirim M, Varoglu E, Koc M, Uslu H, Sahin A, Dogan H, et al. ^{99m}Tc - MIBI SPECT in the evaluation of brain tumors and their response to radiotherapy. Turk Nucl Med. 2000; 9: 104.
7. Staudenherz A, Wolfsberger S, Killer M, Nasel C, Puig S, Marosi C, et al. Lack of correlation of functional scintigraphy using ^{99m}Tc -MIBI with microvessel density in brain tumors. Eur J Nucl Med. 2002; 29: 229.

8. Martinez M, Del valle D, Gomez-Rio M, Gomez-Rio A, Rodriguez-Fernandez A, Lopez E, Exposito J. Usefulness of ^{201}Tl SPECT in the diagnosis of radionecrosis versus tumoral recurrence in low grade glial tumors. *Eur J Nucl Med.* 2002; 29: 229- 230.
9. Minutoli F, Angileri CA, Merberg A, Arico D, Baldari S, et al. Timing of examination effects reliability of $^{99\text{m}}\text{Tc}$ -MIBI SPECT in distinguishing neoplastic from non neoplastic brain hematomas. *J Nucl Med.* 2005; 46: 574-579.
10. Worms P, Kronauge D, ML C. Enhancement by tetraphenyl borate of $^{99\text{m}}\text{Tc}$ -MIBI uptake kinetics and accumulation in cultured chick myocardial cells. *J Nucl Med.* 1991; 32: 1992-1999.
11. ML C, JF K, Worms DP. Effects of mitochondrial and plasma membrane potentials on accumulation of hexakis (2-methoxyisobuty isonitrile) Technetium-99m in cultured mouse fibroblasts. *J Nucl Med.* 1993; 34: 1949-1952.

Comparison of Brain SPECT with ^{99m}Tc -MIBI and CT-Scan in Discriminating of Radiation Necrosis and Brain Tumor Recurrence

S. Dabiri-Oskoie MD¹, A. Naseri MD², F. Seyyednezhad MD², A. Ghasemi-Jangjoo MD²,
M. Mohammadzadeh MD², G. Seyyedoskoie²

¹Department of Nuclear Medicine, ²Department of Radiotherapy, Imam Khomeini Hospital, Tabriz University of Medical Sciences, Tabriz, Iran.

ABSTRACT

Introduction: ^{99m}Tc -MIBI has been proposed for use as an imaging agent for various tumors, including breast cancer, lung cancer, lymphomas, melanomas and brain neoplastic lesions. Brain tumors are very common and radiotherapy being major part of treatment following surgery. After radiotherapy, deteriorating clinical status can be due to either radiation necrosis or recurrent tumor. Computed tomography and magnetic resonance imaging offer imperfect discrimination of radiation necrosis and tumor recurrence.

Methods: In this study, 26 patients with primary brain tumors and deterioration of clinical status after radiotherapy were evaluated. ^{99m}Tc -MIBI brain SPECT was performed 10 minutes and 3 hours after IV injection of 20 mCi ^{99m}Tc -MIBI. The images were obtained with ADAC dual head camera. Transverse, coronal and sagittal views were reconstructed.

Results: Focal ^{99m}Tc -MIBI uptake was observed in 14 patients. Eight of these patients expired within 6 months. The CT scan was positive in 7 patients and the rest had equivocal or negative results. Of 12 patients with negative ^{99m}Tc -MIBI scan, only 2 patients died during the 6 months follow up. Six of these patients had positive, five had equivocal and one had negative CT scan.

Conclusion: Patients with negative MIBI scan, radiation revealed higher survival rate. Focal uptake on ^{99m}Tc -MIBI scan is probably due to recurrent tumor, with lower 6 months survival rate. It can be concluded that brain SPECT scan with ^{99m}Tc -MIBI is a useful method for discriminating radiation necrosis from tumor recurrence in patients following brain radiotherapy.

Key words: Brain SPECT, ^{99m}Tc -MIBI, Brain tumor recurrence, radiation necrosis

Corresponding Author: Dr Shahram Dabiri-Oskoie, Nuclear Medicine Department, Imam Khomeini Hospital, Daneshgah Ave., Tabriz, Iran. E-mail: Sh-dabiri@yahoo.com