

## تعیین میزان توافق نتایج اسکن RBC-99mTc در تشخیص همانژیوم کبدی به دو روش اسپکت و پلانار

دکتر ارمغان فرد اصفهانی (MD)، دکتر بابک فلاحی (MD)، دکتر کاوه خاتمی (MD)، دکتر محمد افتخاری (MD)،  
دکتر محسن ساغری (MD)، دکتر داود بیکی (PhD)، دکتر کیانوش انصاری (MD)، دکتر عباس تکاور (PhD)

مرکز تحقیقات پزشکی هسته ای، دانشگاه علوم پزشکی تهران، ایران

(تاریخ دریافت: ۸۵/۴/۲۰، تاریخ اصلاح: ۸۵/۵/۵، تاریخ پذیرش: ۸۵/۵/۱۴)

### چکیده

**مقدمه:** همانژیوم شایعترین نئوپلاسم خوش خیم کبدی است و افتراق آن از متاستازها و سایر توده های بدخیم کبدی از اهمیت فراوانی برخوردار است. اسکن  $^{99m}\text{Tc-RBC}$  با توجه به ویژگی بسیار بالا در این زمینه ارجح به سایر روشهای تصویر برداری است. این اسکن به دو روش پلانار (planar) و اسپکت (SPECT) انجام می شود. نتایج این دو روش در بسیاری از موارد با هم مطابقت دارد و با توجه به اینکه روش دوم بسیار گرانتر و وقت گیرتر می باشد، بر آن شدیم تا با بررسی نتایج اسکن  $^{99m}\text{Tc-RBC}$  با دو روش مذکور میزان همخوانی نتایج این دو روش را مشخص کنیم.

**روش بررسی:** ۶۲ بیمار (۲۰-۸۰ سال، متوسط سن ۴۲ سال) شامل ۴۱ زن (۶۷٪) و ۲۰ مرد (۳۳٪)، که جهت توده های کبدی یافت شده در سونوگرافی یا سی تی اسکن، بررسی می شدند، تحت اسکن  $^{99m}\text{Tc-RBC}$  با هر دو روش پلانار و اسپکت قرار گرفتند. اطلاعات با استفاده از نرم افزار آماری SPSS مورد تجزیه و تحلیل قرار گرفت.

**یافته ها:** اسکن پلانار در ۴۱٪ موارد مثبت و در ۵۹٪ موارد منفی بود، در حالیکه این مقادیر برای اسپکت به ترتیب ۶۷/۹٪ و ۳۱/۱٪ بود. ضریب توافق کلی بین اسکن پلانار و اسپکت در تشخیص همانژیوم کبدی ۴۸٪ بود و ۱۷ ضایعه (۲۷٪) فقط توسط اسپکت تشخیص داده شدند و در اسکن پلانار تشخیص داده نشد. اسپکت ۳۵٪ از همانژیوم های خلفی و ۵۸/۳٪ از همانژیوم های کوچکتر از ۳ سانتیمتر را که توسط اسکن پلانار تشخیص داده نشده بودند، تشخیص داد. علاوه بر این، در ۷۵٪ از موارد همانژیوماهای متعدد، روش اسپکت در مقایسه با اسکن پلانار تعداد بیشتری از ضایعات را نشان داد.

**نتیجه گیری:** اگر چه در بسیاری موارد بین نتایج اسپکت و اسکن پلانار توافق وجود دارد، روش اسپکت روش بهتر و قابل اعتمادتری برای تشخیص همانژیوما است و این مسئله خصوصاً در همانژیوماهای با اندازه کوچک، دارای موقعیت خلفی، و در موارد همانژیوم متعدد توصیه می شود.

واژه های کلیدی: همانژیوم کبدی، اسپکت، اسکن پلانار، ضایعه فضا گیر،  $^{99m}\text{Tc-RBC}$

نویسنده مسئول: دکتر ارمغان فرد اصفهانی، تهران، خیابان کارگر شمالی، بیمارستان شریعتی، مرکز تحقیقات پزشکی هسته ای، کد پستی ۱۴۱۱۴،

E-mail: fardesfa@sina.tums.ac.ir

## مقدمه

همانژیوم شایعترین نئوپلاسم خوش خیم کبدی است و بر اساس نتایج بدست آمده از اتوپسی، شیوعی معادل ۷-۰/۵٪ دارد. این نئوپلاسم بعد از متاستازهای کبدی، دومین تومور شایع کبدی محسوب می شود. توده های موضعی مشکوک به همانژیوم، اغلب در سی تی اسکن یا سونوگرافی کبد کشف می شوند. وقتی ضایعه ای مشکوک به همانژیوم یافت شد، لازم است روش های تصویر برداری دیگری به کار گرفته شود تا نوع توده را دقیقاً مشخص کند، که این موضوع بویژه در بیماران دچار بدخیمی اهمیت دارد. چرا که سونوگرافی و سی تی اسکن برای رد و یا اثبات بدخیم یا متاستاتیک بودن توده کارآمد نمی باشد (۲،۱). روشهای مختلفی برای بررسی همانژیوم های کبدی وجود دارد که در میان آنها استفاده از سیتی گرافی گلوبولهای قرمز نشاندار شده با تکنسیوم  $^{99m}\text{Tc}$  در عین غیرتهاجمی بودن، از همه اختصاصی تر است. این تست به دو روش شامل روش پلانار (Planar) و روش اسپکت (Single Photon Emission Computerized Tomography (SPECT) انجام می شود. مطابق مطالعات قبلی تکنیک اسپکت با حساسیت ۸۰-۷۰ درصد و ویژگی ۱۰۰ درصد دقیق تر از روش پلانار با حساسیت ۵۰ درصد و ویژگی ۱۰۰ درصد می باشد و در تشخیص همانژیوم کبدی ارجحیت دارد (۲-۳). اما از آنجایی که به نظر می رسد که نتایج این دو روش اسکن برای تشخیص همانژیوم کبدی در بسیاری از موارد با هم مطابقت دارد و با توجه به اینکه روش دوم بسیار گرانتر و وقت گیرتر می باشد، بر آن شدیم تا با بررسی نتایج اسکن  $^{99m}\text{Tc-RBC}$  با دو روش مذکور میزان همخوانی نتایج این دو روش را مشخص کنیم.

## روش بررسی

در این پژوهش، ۶۱ بیمار (۲۰ مرد و ۴۱ زن، ۸۱-۱۹ ساله با متوسط سن ۴۲ سال) با تشخیص توده کبدی (در CT یا سونوگرافی) که به منظور بررسی از نظر همانژیوم

به مرکز تحقیقات پزشکی هسته ای دانشگاه علوم پزشکی تهران ارجاع شده بودند، مورد مطالعه قرار گرفتند. جهت انجام اسکن، نشاندار سازی گلوبول قرمز به روش  $^{99m}\text{Tc}$  *in vitro* صورت گرفت. برای هر بیمار به مقدار ۲۰ میلی کوری گلوبول قرمز نشاندار شده از طریق ورید ساعد تزریق و هم زمان اسکن به وسیله دستگاه ADAC مدل با کالیباتور هم منظوره با انرژی متوسط به روش پلانار به صورت دینامیک تا ۳۰ دقیقه انجام شد، به این صورت که در دقیقه اول هر ۳ ثانیه یک تصویر و از دقیقه دوم تا پایان تصویربرداری دینامیک هر دقیقه یک تصویر در ماتریکس  $128 \times 128$  در دو نمای قدامی و خلفی تهیه شد. سپس در فواصل هر ۳۰ دقیقه تا ۲ ساعت تصاویر پلانار تهیه شده و پس از اخذ تصویر پلانار پایانی، تصویربرداری به روش اسپکت در کمان  $360^\circ$  درجه با  $64 \times 64$  نما در ماتریکس  $64 \times 64$  و  $45$  ثانیه زمان تصویربرداری برای هر نما اخذ شد. تصاویر اسکن به روش پلانار برای هر بیمار توسط دو نفر متخصص پزشکی هسته ای تفسیر شد. در زمانی به فاصله یک هفته تصاویر اسپکت بیماران نیز توسط همان دو نفر متخصص با حفظ عدم اطلاع از تفسیر قبلی (blindness) تفسیر گردید و نتایج دو روش به صورت جداگانه ثبت گردید. در نهایت داده های مربوطه از طریق نرم افزار SPSS (11.5) مورد تجزیه و تحلیل قرار گرفته و جهت تعیین میزان توافق نتایج این دو روش تشخیصی از ضریب توافق کاپا استفاده شد. نتیجه تحلیل های آماری در سطح  $p < 0.05$  معنی دار در نظر گرفته شد.

## یافته ها

در این مطالعه در ۴۵ مورد (۸۳/۳٪) لوب راست درگیری نشان می داد، در حالیکه در ۷ مورد (۱۳٪) لوب چپ و در ۲ مورد (۳/۷٪) هر دو لوب درگیری را نشان می دادند. در ۵۸/۳٪ از موارد مطالعه شده، همانژیوم در قسمت خلف لوب های کبد قرار داشت، در ۳۵/۴٪ در لوب راست و در ۶/۳٪ از آنها هر دو قسمت قدامی و

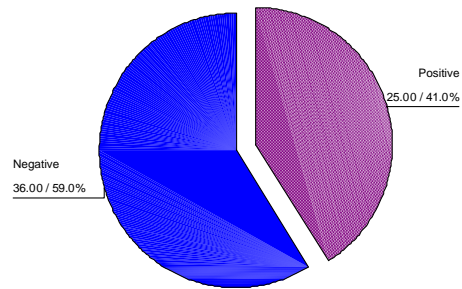
در زنان بیمار با ضریب کاپای معادل  $0/5 (p < 0.001)$  بیشتر از مردان با ضریب کاپای معادل  $0/34$  بود. به هر حال علی رغم توافق ضعیف ولی معنی دار بین دو روش، اسپکت،  $35\%$  از همانژیوم های خلفی و  $29\%$  از همانژیوم های قدامی را که اسکن پلانار قادر به تشخیص آن نبود، تشخیص داد. علی رغم اینکه بین اسکن پلانار و اسپکت در بیماران دارای همانژیوم در لوب راست با ضریب کاپای معادل  $0/44$  توافق ضعیفی وجود داشت ( $p < 0.001$ )، اما در  $28\%$  موارد اسپکت همانژیوم هایی را تشخیص داده که اسکن پلانار قادر به تشخیص آن نبوده است. اما در مورد همانژیوم لوب چپ با ضریب کاپای معادل  $0/46$  توافق معنی دار وجود نداشت ( $p = 0.147$ ). توافق اسکن پلانار و اسپکت در بیماران دارای همانژیوم در هر دو لوب کبد با توجه به کمبود تعداد نمونه مقدر نبود. بین نتیجه اسکن پلانار و اسپکت در بیماران با سن کمتر از ۵۰ سال با ضریب کاپای معادل  $0/50$  توافق وجود دارد ( $p < 0.01$ ) اما بین نتیجه اسکن پلانار و اسپکت در بیماران با سن بیشتر از ۵۰ سال با ضریب کاپای معادل  $0/40$  توافق وجود ندارد ( $p = 0.53$ ). بین نتیجه اسکن پلانار و اسپکت در بیماران دارای همانژیوم با سطح کوچکتر از ۳ سانتیمتر مربع با ضریب کاپای معادل  $0/13$  ( $p = 0.373$ ) توافق وجود ندارد و همان گونه که مشاهده می شود در این گروه در ۷ مورد از مجموع ۱۲ مورد ( $58/3\%$ ) نتیجه اسکن اسپکت از نظر همانژیوم مثبت بوده در حالی که اسکن پلانار ضایعه ای نشان نمی داد (جدول ۱).

جدول ۱- فراوانی نسبی نتایج اسکن های پلانار و اسپکت در

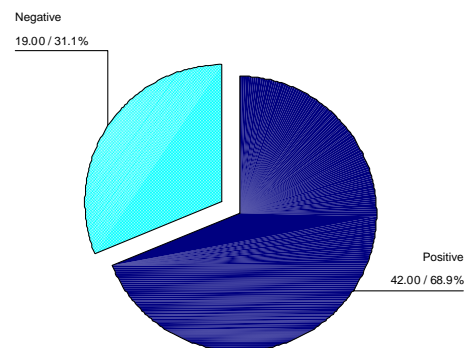
بیماران با ضایعه کمتر از ۳ سانتی متر

اسپکت \ پلانار	مثبت	منفی	جمع
مثبت	۲	۷	۹
منفی	۰	۳	۳
جمع	۲	۱۰	۱۲

خلفی درگیر بودند. در مقایسه بین نتایج به دست آمده توسط اسکن های پلانار و اسپکت، به طور کلی اسکن پلانار در  $41\%$  موارد شواهد همانژیوم را نشان داد، در حالیکه اسپکت در  $68/9\%$  موارد تشخیص همانژیوم را مطرح کرد (شکل ۱ و ۲).



شکل ۱ - نتایج اسکن پلانار در بیماران تحت مطالعه



شکل ۲- نتایج اسکن SPECT در بیماران تحت مطالعه

با بررسی نتیجه اسکن های پلانار و اسپکت در کل بیماران تحت مطالعه مشخص شد که بین نتیجه اسکن پلانار و اسپکت در کل بیماران تحت مطالعه با ضریب کاپای معادل  $0/48$  توافق ضعیفی وجود دارد ( $p < 0.001$ ). در مورد نتیجه اسکن پلانار و اسپکت، در ضایعات خلفی ضریب توافق کاپا معادل  $0/32$  ( $p = 0.02$ ) و در مورد ضایعات قدامی معادل  $0/45$  ( $p = 0.02$ ) بود. توافق بین نتیجه اسکن پلانار و اسپکت

ضعیفی وجود دارد و بدین ترتیب سن بیماران نیز در نتیجه اسکن دخالت ندارد. در این مورد نیز نتایج بدست آمده با نتایج سایر مطالعات به خصوص مطالعه الدسوکی و الراشد سازگار می باشد (۶). در مورد محل همانژیوم در برخی از مطالعات انجام شده و از جمله مقاله

**Kuba و Madacsy** در مجارستان و مطالعه الدسوکی والراشد در عربستان نشان داده شده است که اسکن به روش پلانار کارایی کمتری در تشخیص ضایعات عمقی دارد (۷،۶). در مطالعه فعلی، بین نتایج اسکن در دو روش مذکور، از نظر مکان همانژیوم، چه از نظر لوب درگیر و چه از نظر قدامی یا خلفی بودن ضایعه توافق وجود دارد. به نظر می رسد دلیل این امر را باید در کم بودن تعداد همانژیوم های خلفی دانست که می تواند دلیل معنی دار نشدن نتایج آزمون آماری باشد. در مورد مطالعه الدسوکی تعداد همانژیوم های خلفی ۸۶ عدد بوده است که نسبت به تعداد ۱۵ عدد در مطالعه ما تفاوت قابل ملاحظه ای را نشان می دهد. بهرحال علی رغم توافق ضعیف معنی دار بین دوروش، اسپکت ۳۵٪ از همانژیوم های خلفی و ۲۹٪ از همانژیوم های قدامی را که اسکن پلانار قادر به تشخیص آن نبود، تشخیص داد. از لحاظ اندازه ضایعه تشخیص داده شده توسط روشهای اسپکت و پلانار، برای ضایعات کوچکتر از ۳ سانتیمتر هیچ توافقی وجود نداشت، ولی برای همانژیوماهای بزرگتر از ۳ سانتیمتر، ضریب توافق کاپای قابل قبولی در تشخیص همانژیوم وجود داشت. به این ترتیب نشان داده شد که روش اسپکت روش مناسب تری برای تشخیص ضایعات کوچکتر می باشد. این نتیجه نیز به طور کامل با نتایج سایر مطالعات همخوانی دارد، به نحویکه در مطالعه ای انجام اسپکت حساسیت را برای ضایعات ۱-۲ سانتیمتر به میزان ۱۱٪ افزایش داد (۶). در مطالعه دیگری ۷ ضایعه کوچکتر از ۲/۵ سانتیمتر که توسط اسکن پلانار تشخیص داده نشده بودند توسط اسپکت تشخیص داده شدند (۸). در مطالعه **Teefey و Jacobson** تمام ضایعات مساوی

بین نتیجه اسکن پلانار و اسپکت در ۴۶ بیمار دارای همانژیوم با سطح مساوی یا بزرگتر از ۳ سانتیمتر مربع با ضریب کاپای معادل ۰/۶۲ توافق قابل قبولی وجود دارد ( $p < 0.001$ ) (جدول ۲).

جدول ۱- فراوانی نسبی نتایج اسکن های پلانار و اسپکت در

بیماران با ضایعه بزرگتر از ۳ سانتی متر

اسپکت	پلانار		جمع
	مثبت	منفی	
مثبت	۲۲	۹	۳۱
منفی	۰	۱۵	۱۵
جمع	۲۲	۲۴	۴۶

در ۷۵٪ مواردی که کبد دچار همانژیوم های متعدد بوده است (۶ مورد از ۸ مورد)، اسکن به روش اسپکت تعداد بیشتری ضایعه را نشان داده است. در این مطالعه میانگین تعداد ضایعه همانژیوم تشخیص داده شده با روش اسپکت  $(۲/۵ \pm ۰/۷۶)$  با میانگین تعداد همانژیوم های تشخیص داده شده به روش پلانار  $(۱/۳۸ \pm ۰/۷۴)$  متفاوت بود ( $p < 0.015$ ).

### بحث و نتیجه گیری

تشخیص همانژیوم کبدی با توجه به فراوانی نسبی آن در جامعه و نیاز به افتراق آن از سایر توده های کبدی حائز اهمیت می باشد. براساس مطالعه حاضر بین نتایج بدست آمده از اسکن کبد با دو روش اسپکت و پلانار در هر دو جنس مذکر و مونث توافق ضعیف وجود دارد و جنسیت تاثیری در نتیجه اسکن ندارد. این نتیجه با نتایج سایر پژوهش ها همخوانی دارد (۵ و ۴).

بررسی نتایج بدست آمده از اسکن گلوبول های قرمز نشاندار کبد توسط روشهای اسپکت و پلانار در دو گروه سنی بالای ۵۰ سال و کمتر از ۵۰ سال نیز حاکی از آن است که بین نتایج دو روش اسکن در این مورد نیز توافق

وجود دارد می باشد. این نتیجه نیز با نتایج سایر بررسی ها همخوانی دارد (۶). با توجه به نتایج به دست آمده از این تحقیق به نظر می رسد اسکن اسپکت روش بهتر و قابل اعتماد تری برای تشخیص همانژیوم کبدی است و این امر به خصوص در مواردی که اندازه همانژیوم کوچک باشد (کمتر از ۳ سانتیمتر)، موقعیت آن خلفی باشد یا بیمار دارای همانژیوم های متعدد باشد واضح تر است.

یا بزرگتر از دو سانتیمتر توسط اسپکت تشخیص داده شدند (۹). در مطالعه دیگری در ژاپن نیز، اسپکت حساسیت بیشتری در مقایسه با اسکن پلانار نشان داد و حداقل ضایعات تشخیص داده شده با روش اسپکت در این مطالعه ۱/۴ سانتیمتر بود (۱۰). بررسی نتایج بدست آمده از اسکن کبد توسط روشهای اسپکت و پلانار نشان می دهد که روش اسپکت روش مناسب تری برای تشخیص همانژیوم در مواردی که همانژیوم چند گانه

### منابع

1. Sandler MP, Coleman RE, Wackers FJ, Patton JA, Gottschalk A, Hoffer PB. Liver imaging, Diagnostic Nuclear Medicine. 3rd ed. USA, Pennsylvania, Williams & Wilkins:1996; Vol 1: 749-758.
2. Harbert JC, Eckelman WC, Neumann RD, The liver, Thieme medical publishers, Nuclear medicine diagnosis and therapy, 3<sup>rd</sup> ed, 1996; 651-685
3. Ell PJ, Gambhir SS, Radionuclide imaging of hepatic tumors, Nuclear medicine in clinical diagnosis and treatment. UK, Churchill Livingstone, Third ed. 2004; Vol 1: 15-23.
4. Zeissman HA, Improved detection of small cavernous hemangiomas of the liver with high resolution three-headed SPECT, The J Nucl Med. 1991; 32(11):2086-2091.
5. Hobbs KEF, Hepatic hemangiomas, World J Surg, 1990; 14: 468-471.
6. El-Desouki M, Mohamadiye M, Al-Rashed R, Othmen S, Al-Mofleh I. Features of hepatic cavernous hemangioma on Planar and SPECT Tc-99m labeled red blood cell scintigraphy. Clin Nucl Med. 1999 Aug; 24(8): 583-9.
7. Madacsy L, Kuba A, Bali I, Kalmar NK, Csernay L. The role of SPECT supported three-phase scintigraphy of red blood cells in the diagnosis of liver hemangioma. Orv Hetil. 1990; 131 (27): 1469-76.
8. Prakash R, Gupta RK, Narayanan RV, Chakravarty SK. Technetium-99m radiocolloid scintigraphy, Planar and SPECT red blood cell imaging and ultrasonography in diagnosis of hepatic hemangioma. Australas Radiol. 1989; 33(3): 237-44.
9. Jacobson AF, Teefey SA. Cavernous hemangiomas of the liver. Association of sonographic appearance and results of Tc-99m labeled red blood cell SPECT. Clin Nucl Med. 1994 Feb; 19(2): 96-9.
10. Kudo M, Ikekubo K, Yammamoto K, Ibuki Y et al. Distinction between hemangioma of the liver and hepatocellular carcinoma: value of labeled RBC-SPECT scanning. AJR Am Roentgenol. 1989 May; 152 (5): 977-83.