

بررسی تأثیر پارامترهای تصویربرداری، در آشکارسازی توده‌های کوچک ریوی در انواع مختلف دستگاه‌های سی‌تی‌اسکن

ابوتراب شمس‌آبادی^{۱*} (M.Sc)، محمدعلی عقابیان^۲ (Ph.D)، نادر ریاحی‌عالم^۲ (Ph.D)، کاوس فیروزنیا^۳ (M.D)

۱- دانشگاه علوم پزشکی سمنان، دانشکده پرستاری و پیراپزشکی

۲- دانشگاه علوم پزشکی تهران، دانشکده پزشکی، گروه فیزیک پزشکی

۳- دانشگاه علوم پزشکی تهران، دانشکده پزشکی، گروه رادیولوژی

چکیده

سابقه و هدف: ندول‌های ریوی توسط نئوپلاسم‌هایی نظیر کارسینوم برونش و متاستازها ایجاد می‌گردند. متأسفانه، ۸۶٪ این بیماران در طی ۵ سال اول فوت می‌کنند. تشخیص زودهنگام سرطان‌های اولیه ریوی و متاستازها در شروع و طرح‌ریزی درمان بیماران، بسیار مهم و حیاتی است. ندول‌های ریز متاستاتیک غالباً در رادیوگرافی معمولی سینه قابل شناسایی نیستند. به جهت این‌که توسط تشکیلات عروقی و یا سایه دنده‌ها محو می‌شوند. از بین سیستم‌های تصویربرداری، سی‌تی‌اسکن به بهترین نحو این ضایعات را آشکار می‌نماید. هدف از این مطالعه این است که آیا پارامترهایی در انواع مختلف این سیستم‌ها وجود دارد که آشکارسازی را بهبود بخشد؟ مواد و روش‌ها: در این بررسی، فانتوم‌های شبیه‌سازی شده ریه گوسفند به همراه ندول‌های ریوی (Pulmonary nodules) شبیه‌سازی شده از دو ساختار بافت نرم و کلسیفیه (آهکی)، به اندازه‌های ۵-۱ میلی‌متر تهیه شدند و تحت پارامترهای تکنیکی مختلف تصویربرداری در سه سیستم سی‌تی‌اسکن قرار گرفتند. تصاویر تهیه شده در شرایط پارامتری مختلف به صورت تصادفی جهت گزارش در اختیار پزشک رادیولوژیست قرار گرفت. یافته‌ها: نتایج به دست آمده حاکی از آن است که آشکارسازی این ضایعات به شرایط اسکینینگ ارتباط دارد. به طوری که تفاوت آشکارسازی با کاهش ضخامت برش از ۱۰ به ۲ میلی‌متر و یا از ۵ به ۲ میلی‌متر با ضریب اطمینان ۹۵٪ کاملاً معنی‌دار بود. از سوی دیگر با توجه به ساختار کنتراست بالای بافت ریه، کاهش میلی‌آمپر ثانیه از ۳۳۰ به ۳۰ (کاهش ۱۱ برابری) و آن هم در ضخامت برش ۲ میلی‌متر، تفاوت قابل ملاحظه‌ای در آشکارسازی این ضایعات به وجود نیاورد.

نتیجه‌گیری: تصویرگیری با مقاطع برشی ظریف ۲ میلی‌متر و حتی پایین‌تر، نیاز به استفاده از انواع دیگری از سیستم‌های سی‌تی‌اسکن دارد که اسپیرال معمولی و اسپیرال چند برشی از این گروه می‌باشند. از سوی دیگر در بررسی معمول ریه جهت آشکارسازی این ضایعات، می‌توان میلی‌آمپر ثانیه را در جهت کاهش پرتوگیری‌های غیرضروری بیمار کاهش داد.

واژه‌های کلیدی: ندول‌های ریوی، فانتوم‌های شبیه‌سازی شده، نئوپلاسم‌های ریوی، سی‌تی‌اسکن اسپیرال و

معمولی

* نویسنده مسئول. تلفن: ۰۲۳۱-۳۳۲۸۶۵۵-۳۳۱، نامبر: ۰۲۳۱-۳۳۰۰۱۴، E-mail: abutorab_shamsabadi@yahoo.com

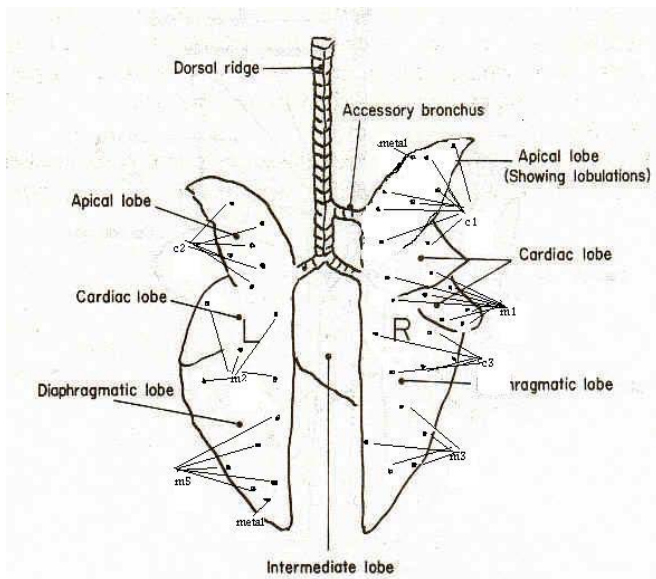
مقدمه

ندول‌های منفرد ریوی شایع‌ترین یافته غیرطبیعی رادیولوژی هستند که توسط بسیاری از اختلالات؛ شامل آبسه‌ها و تئوپلاسم‌ها نظیر کارسینوم برونش، متاستازها و گرانولوماها ایجاد می‌گردند [۱، ۴، ۷، ۱۳، ۱۴]. تئوپلاسم‌های ریوی هر ساله، ۹۹۰۰۰ نفر از مردان و ۷۸۰۰۰ نفر از زنان را در ایالات متحده گرفتار می‌سازند. از این عده متأسفانه، ۸۶٪ در طی ۵ سال فوت می‌کنند. سرطان اولیه ریه در بیماران بالای ۵۰ سال شایع‌تر است و یک مشکل بزرگ بهداشتی است که پیش‌آگهی بدی دارد. از سوی دیگر ریه محل شایعی برای متاستاز تومورهای اولیه خارج ریوی است. تشخیص زودتر سرطان‌های اولیه ریوی و متاستازهای ریوی بدخیمی‌های خارج ریوی، در شروع و طرح‌ریزی درمان بیماران بسیار مهم و حیاتی است. به‌طور مثال متاستازهای سارکوم استئوژنیک، بهترین پاسخ را به درمان جراحی می‌دهند، ولی ندول‌های متاستاز ناشی از تومورهای بیضه، استخوان و تومور ویلمز فقط به شیمی‌درمانی پاسخ می‌دهند. ندول‌های کوچک محیط ریوی (Peripheral) که اکثراً متاستاتیک‌اند، به جهت این‌که توسط تشکیلات عروقی و یا سایه دنده‌ها محو می‌شوند [۳، ۷، ۸، ۹]، غالباً در رادیوگرافی معمولی قابل شناسایی نیستند. در این تحقیق جهت پرهیز از پرتوگیری بیماران، ندول‌های ریوی شبیه‌سازی شده کروی شکل در آرایه‌ای کاملاً مشخص داخل فانتوم ریه قرار گرفتند. فرد بررسی کننده از این نقشه‌ها کاملاً بی‌اطلاع بود. فانتوم‌ها تحت تأثیر پارامترهای مختلف در انواع مختلف دستگاه‌های سی‌تی اسکن معمولی و اسپیرال قرار گرفت [۲].

مواد و روش‌ها

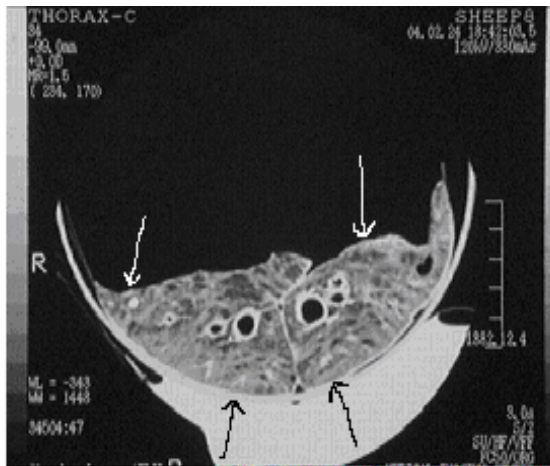
ندول‌های ریوی شبیه‌سازی شده کروی شکل در آرایه‌ای کاملاً مشخص داخل فانتوم ریه گوسفند تعبیه شدند. این ندول‌ها از دو ساختار گچ (گروه C) با ابعاد ۱،۲ و ۳ میلی‌متر جهت شبیه‌سازی ندول‌های آهکی شده و بافت میوکارد (گروه

M) جهت ندول‌های بافت نرم با ابعاد ۱، ۲، ۳ و ۵ میلی‌متر و به تعداد ۴۲ تا ۵۲ عدد (متوسط ۴۷ عدد برای هر فانتوم) ساخته شدند. در این مقاله طبق قرارداد، اندازه ضایعات را برحسب میلی‌متر در کنار حرف M یا C به‌صورت اندیکس می‌نویسیم. ریه بعد از لوله‌گذاری، کاشت ضایعات و تهیه نقشه (Map) (شکل ۱)، توسط پوار دستگاه فشارخون دمیده می‌شود. شماره فانتوم تهیه شده نیز به‌صورت اندیکس در کنار کلمه Map نوشته شده است. مثلاً Map₄، چهارمین فانتوم ریه ساخته شده می‌باشد. جهت اطمینان از عدم جابه‌جایی، نمونه به جدار داخلی ظرف استوانه‌ای شکل پلاستیکی و شفاف، چسبانده شد و ابتدا و انتهای آن توسط دو گوی کوچک فلزی مشخص گردید. در تمامی شرایط پارامتری و سیستم‌ها، نقاط شروع و خاتمه اسکن بر اساس این دو گوی فلزی در تصویر اسکنوگرام، یک‌سان انتخاب گردید. جهت جایگزینی بافت اطراف ریه و تصحیح جذب اشعه X، اطراف ظرف نگه‌دارنده، کیسه‌های ۱ لیتری حاوی محلول ۱۵ گرم ید در لیتر (۲۰ میلی‌لیتر اوروگرافین ۷۶٪ در یک لیتر آب) قرار گرفت. سپس مجموعه، تحت پارامترهای یک‌سان در سه سیستم سی‌تی اسکن TCT-500S، X Vision/EX (spiral) قرار گرفت. (شکل‌های ۲ و ۳).



شکل ۱. تصویر شماتیک ضایعات ندول‌گروه M و C در Map₄

اطمینان ۹۵٪ کاملاً معنی دار بود؛ از سوی دیگر با ضریب اطمینان ۹۵٪؛ کاهش میلی آمپرتانیه از ۳۳۰ به ۳۰ (کاهش ۱۱ برابری) و آن هم در ضخامت برش ۲ میلی متر، تفاوت قابل ملاحظه‌ای در آشکارسازی این ضایعات به وجود نیاورد.

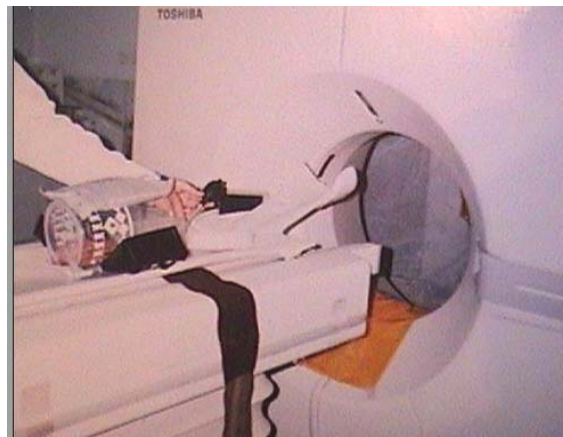

شکل ۴. تصویر سی تی اسکن با ضخامت برش ۲ میلی متر از فانتوم ریه که ضایعه ۳ میلی متری (فلش سفید سمت راست ریه) را نشان می دهد و با Map مطابقت دارد. فلش های سیاه و سفید سمت چپ ریه، نمونه‌ای از ضایعات FP هستند که با Map مطابقت ندارند.

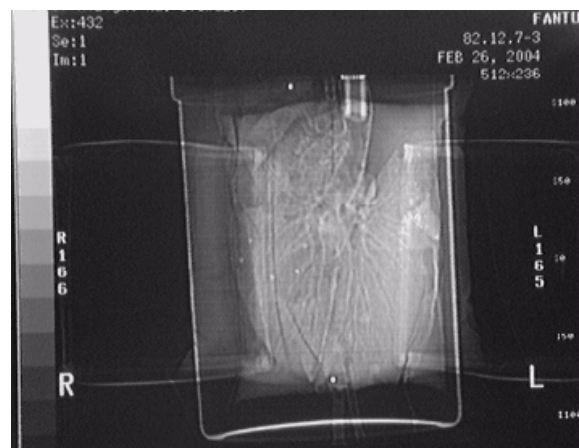
بحث و نتیجه گیری

بررسی های اولیه نشان داد که پارامترهای تکنیکی مختلف تصویربرداری در میزان آشکار سازی ندول های کوچک تأثیر به سزایی دارند. به طوری که در یک سیستم مشخص، فاکتورهای اسکینینگ نظیر میزان جابه جایی تخت (Table increment) و ضخامت برش (Slice thickness)، مطابق نمودارها بیشترین اثر را دارند.

مطابق نمودار ۱، با تغییر شرایط پارامتری، درصد آشکار سازی ندول های شبیه سازی شده در تمام گروه ها افزایش می یابد. به عبارت دیگر ایجاد Gap باعث حذف ضایعات ریز ریوی می گردد. بنابراین در بررسی سی تی اسکن ریه جهت ندول های ریوی، بایستی تصاویر به صورت پیوسته و بدون فاصله گذاری انجام شود. انتظار می رود در بین انواع سیستم های موجود سی تی اسکن، با توجه به کاهش زمان تصویربرداری و حذف فاصله گذاری، سیستم اسپیرال نسبت به معمولی و سیستم چندبرشی نسبت به اسپیرال تک برشی از نظر پیوسته بودن یا حتی هم پوشانی برش ها، برتری داشته باشند.



شکل ۲. سیستم تصویربرداری و روش تنظیم فانتوم



شکل ۳. تصویر اسکنوگرام Map4

نتایج

پزشک رادیولوژیست، تصاویر تهیه شده را به صورت تصادفی مشاهده نموده و جایگاه ندول های مشاهده شده را نشانه گذاری می نماید. آنهایی که با Map مطابقت داشته باشند، به عنوان مثبت واقعی یا TP (True positives) و آنهایی که با Map مطابقت نداشته باشند، به عنوان مثبت کاذب FP (False positives) ثبت شد (شکل ۴). پارامترهای تکنیکی در میزان آشکار سازی ندول های کوچک تأثیر به سزایی دارند؛ به طوری که در یک سیستم مشخص، فاکتورهای اسکینینگ نظیر میزان جابه جایی تخت (Table increment) و ضخامت برش (Slice thickness)، مطابق نمودارها بیشترین اثر را دارند.

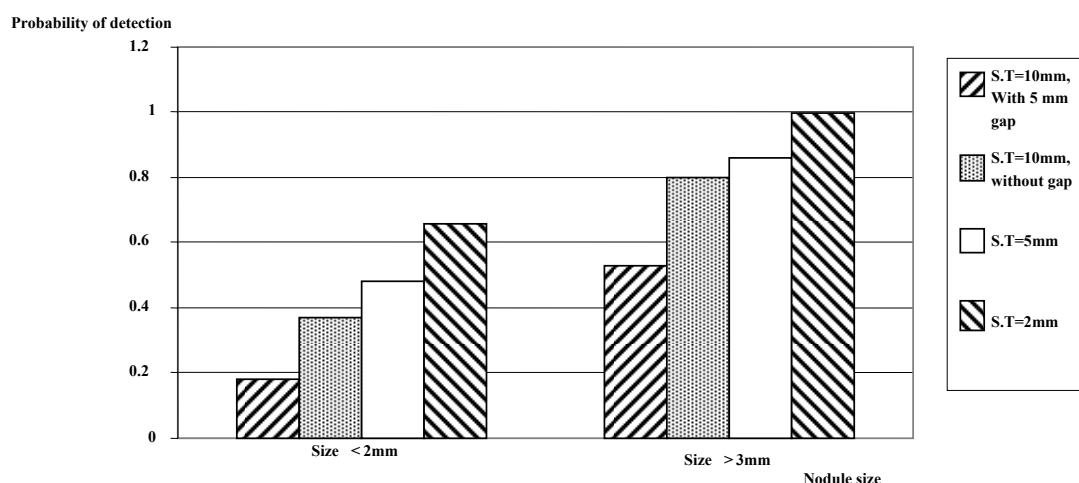
به طوری که تفاوت در آشکار سازی با کاهش ضخامت برش از ۱۰ به ۲ میلی متر و یا از ۵ به ۲ میلی متر با ضریب

دریافتی بیمار، تعداد تصاویر و بالاخره میزان فیلم مصرفی می‌باشد. به طریقی که در بسیاری موارد، تفسیر حجم زیادی از تصاویر برای پزشک بسیار خسته‌کننده و گیج‌کننده است (مثلاً در همین مطالعه ۱۰۰ تصویر در برابر ۲۰ تصویر). با وجودی که ضخامت برش ۲ میلی‌متر در آشکارسازی ندول‌های ریوی بسیار مؤثر است، ولی به دلیل تأثیر مضاعف نویز در برش‌های پایین و نیز به دلیل این‌که در سیستم‌های سی تی اسکن معمولی قادر به کاربرد کلینیکی این تکنیک نیستیم، کاربرد آن امکان‌پذیر نیست؛ مگر این‌که نیاز به آشکارسازی و دیدن ضایعات کوچک در رزولوشن بالا هدف باشد. به طور کلی می‌توان گفت با کاهش ضخامت برش از ۱۰ به ۲ یا پایین‌تر در هر یک از انواع مختلف سیستم‌های سی تی اسکن معمولی یا اسپیرال، اگر راه‌کارهای مناسبی در نظر گرفته نشود، با افزایش معنی‌دار فاکتور حساسیت، اختصاصیت یا Specificity بسیار کاهش خواهد یافت. پیشرفت‌های نرم‌افزاری در بازسازی‌های سه‌بعدی، راهی برای حل این مشکل خواهد بود.

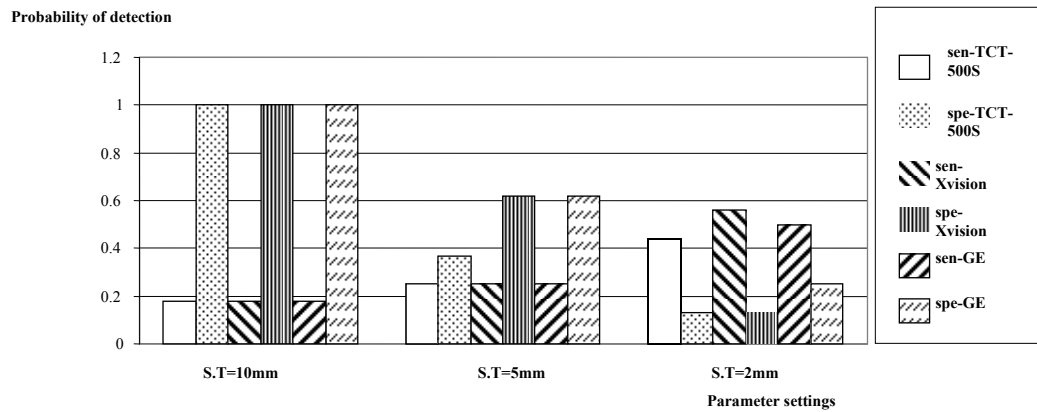
این تکنیک‌ها شامل نماهای تقویت شده حداکثر (MIP) Maximum Intensity projection و بازسازی‌های حجمی Volume rendering هستند [۲، ۳].

از سوی دیگر در ضخامت برش ۲ میلی‌متر، آشکارسازی ندول‌های ریوی بسیار افزایش می‌یابد. به طوری‌که می‌توان گفت پر قدرت‌ترین فاکتور در آشکارسازی ندول‌های ریوی ضخامت برش می‌باشد. این بدین معناست که در محور طولی (Z-axis) فانتوم یا بیمار، هر چقدر نمونه‌برداری افزایش یابد، آشکارسازی نیز افزایش می‌یابد؛ زیرا در ضخامت‌های برش ۱۰ میلی‌متر، آشکارسازی ضایعات تحت تأثیر متوسط‌گیری حجمی قرار می‌گیرد و اثرات متوسط‌گیری حجمی در ضایعات ۲ میلی‌متر و کم‌تر، بیش‌تر از ضایعات بزرگ‌تر از ۳ میلی‌متر می‌باشد [۸، ۹، ۱۱]. مطابق نمودار ۲، با کاهش ضخامت برش از ۱۰ به ۵ و سپس ۲ میلی‌متر، حساسیت یا درصد آشکارسازی ضایعات به نحو چشم‌گیری افزایش می‌یابد.

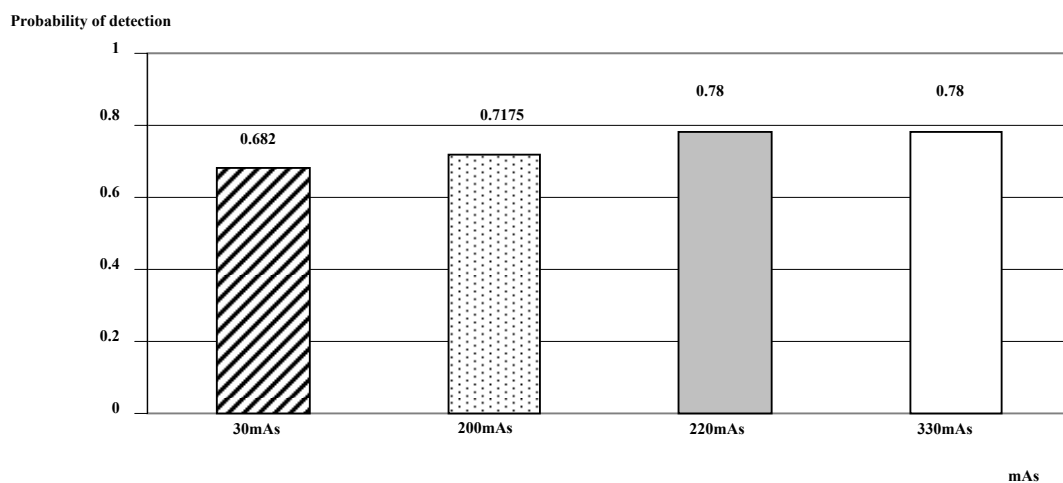
از سوی دیگر تعداد مثبت‌های کاذب (False positives) نیز افزایش می‌یابد و بدین ترتیب فاکتور ویژگی (Specificity) که عامل بسیار مهمی در تأیید بیماری است با اشکال مواجه می‌شود و بسیاری از موارد نامربوط به‌عنوان بیماری گزارش می‌شوند. بعلاوه، احتمال حذف ضایعات ریز ریوی در حرکات قلب، مدیاستن، و دیافراگم، در برش‌های ظریف، بالاتر می‌رود. نکته قابل توجه دیگر در استفاده از برش‌های کوچک‌تر، افزایش زمان کل بررسی، دز



نمودار ۱. آشکارسازی ندول‌ها در دو اندازه مختلف و ضخامت‌های برشی (S.T) متفاوت.



نمودار ۲. حساسیت و ویژگی در ساختارهای ۱ میلی‌متر در سیستم‌های مورد مطالعه



نمودار ۳. درصد آشکارسازی ضایعات کم‌تر از ۲ میلی‌متر در میلی‌آمپر ثانیه‌های مختلف.

در جهت افزایش ویژگی، تکنیک بازسازی حجمی و (MIP) انجام شود [۳]. اما در به‌کارگیری سیستم‌های معمولی سی‌تی اسکن، به‌دلیل کاهش شدید فاکتور ویژگی، مجبوریم از ضخامت برش ۱۰ میلی‌متر، بدون ایجاد فاصله (GAP) و ترجیحاً از سیستمی که نقطه کانونی کوچک و تعداد دتکتور زیاد داشته باشد، استفاده کنیم و متأسفانه کاهش شدید حساسیت را در برابر ویژگی بالای آن بپذیریم.

مطابق نمودار ۳، اثر میلی‌آمپر ثانیه حتی در کاهش‌های بسیار شدید نظیر مطالعه فوق (۳۳۰ در برابر ۳۰) و در ساختاری مشابه ریه که هوادار بوده و بافتی با کنتراست بالاست و جذب بسیار کمی از اشعه X دارد، اثر چشم‌گیری در آشکارسازی ندول‌های ریوی ندارد که تا حدی نیز قابل انتظار است. از طرف دیگر اکثر ضایعات ندولر ساختارهایی توپر (Solid) دارند که تفاوت دانسیته بالایی با بافت ریه دارند. با

تصاویر MIP، حاصل از "روی هم‌گذاری چندین مقطع ظریف" برای رسیدن به پیوسته‌سازی تصاویر است (شکل ۵) و در تصویرگیری حجمی کاربرد دارد. در این روش وقتی چندین مقطع روی هم گذاشته می‌شود و یک حجم را تشکیل می‌دهند، تعداد تصاویر قابل بررسی توسط پزشک کاهش می‌یابد و امکان انتخاب هر بخش از حجم نیز وجود دارد. از سوی دیگر در این روش نمایش پیوستگی عروق باعث مجزا شدن ضایعات منفرد ندولر ریوی از عروق می‌گردد که بدین ترتیب فاکتور ویژگی بهبود می‌یابد [۳].

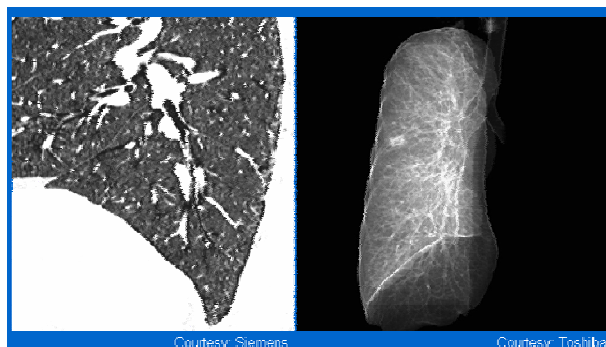
توصیه می‌شود در مواجهه با ندول‌های ریوی، در صورت دسترسی مرکز تصویربرداری به سیستم‌های اسپیرال چند برشی، با توجه به توان‌مندی‌های بیان شده و اهمیت آشکارسازی ندول‌های ریوی، از مقاطع ظریف ۱ یا ۲ میلی‌متری و کم‌تر در جهت افزایش حساسیت استفاده گردد و

منابع

- [1] Aberle DR, Gamsu G, Henschke CI, Naidich DP, Swensen SJ. A consensus statement of the society of thoracic radiologists. Screening for lung cancer with helical computed tomography. *J Thorac Imaging*, 2001; 16:65-8.
- [2] Biederer J, Schoene A, Freitag S, Reuter M, Heller M. Simulated pulmonary nodules implanted in a dedicated porcine chest phantom: sensitivity of MR imaging for detection. *Radiology*, 2003; 227:475-83.
- [3] Coakley FV, Cohen MD, Johnson MS, Gonin R, Hanna MP. Maximum intensity projection images in the detection of simulated pulmonary nodules by spiral CT. *Br J Radiol*, 1998; 71:135-40.
- [4] Erasmus JJ, Cannolly JE, McAdams HP. Solitary pulmonary nodules: part I. Morphologic evaluation for differentiation of benign and malignant lesions. *Radiographics*, 2000; 20:43-58.
- [5] Erasmus JJ, McAdams HP, Cannolly JE. Solitary pulmonary nodules: part II. Evaluation of the indeterminate nodules. *Radiographics*, 2000; 20:59-66.
- [6] Gartenschlager M, Schweden F, Gast K, Westermeier T, Kauczor H, von Zitzewitz H, et al. Detection of pulmonary nodules with low-dose versus conventional-dose spiral CT. *Eur Radiol*, 1998; 8:609-14.
- [7] Godwin JD. The solitary pulmonary nodules. *Radio Clin North Am*, 1983; 21:709-21.
- [8] Naidich DP. Helical computed tomography of the thorax. Clinical applications. *Rad Clin North Am*, 1994; 32:759-74.
- [9] Peuchot M, Libshitz HI. Pulmonary metastatic disease: radiologic-surgical correlation. *Radiology*, 1987; 164:719.
- [10] Polacin A, Kalender WA, Marchal G. Evaluation of section sensitivity profiles and image noise in spiral CT. *Radiology*, 1992; 185:29.
- [11] Remy-Jardin M, Remi J, Giraud F, Marquette CH. Pulmonary nodules: detection with thick-section spiral CT versus conventional CT. *Radiology*, 1993; 187:513-20.
- [12] Siegelman SS, Khouri NF, Leo FP, Fishman EK, Braverman RM, Zerhouni EA. Solitary pulmonary nodules: CT assessment. *Radiology*, 1986; 160:307.
- [13] Siegelman SS, Zerhouni EA, Leo FP, Khouri NF, Stitik FP. CT of the solitary pulmonary nodules. *AJR Am J Roentgenol*, 1980; 135:1-13.
- [14] Wright AR, Collie DA, Williams JR, Hashemi-Malayeri B, Stevenson AJM, Turnbull CM. Pulmonary nodules: Effect on detection of spiral CT pitch. *Radiology*, 1996; 199:837-41.

این دو ویژگی بیان شده، به نظر می‌رسد در ضخامت‌های برشی ۱۰ یا ۵ میلی‌متر می‌توان میلی‌آمپرتانیه را باز هم کاهش داد.

این نتیجه‌گیری با نتایج گارتشلر و همکارانش مطابقت دارد. آن‌ها ۷۱ بیمار مشکوک به ندول‌های ریوی را تحت دو بررسی ۳۰ و ۲۰۰ میلی‌آمپر، قرار دادند. در ابعاد کم‌تر از ۳ میلی‌متر تکنیک ۳۰ میلی‌آمپر ۸۳ مورد را آشکار نمود ولی تکنیک ۲۰۰ میلی‌آمپر ۸۶ مورد را آشکار کرد. بنابراین تکنیک با میلی‌آمپر پایین به دلیل دز دریافتی کم‌تر بیمار در آشکارسازی ندول‌های ریوی ارجحیت دارد. در حال حاضر، کاهش میلی‌آمپرتانیه در سی‌تی اسکن ریه بحث جدیدی را به نام "سی‌تی اسکن با دز پایین" (Low dose CT-scan) ایجاد نموده است [۶].



شکل ۵. تصویر سمت چپ مقطع نازک قاعده ریه را نشان می‌دهد. بسیاری از مقاطع عروقی خود را به صورت ضایعات ندولر نشان می‌دهند؛ ولی تصویر سمت راست اثر بازسازی حجمی است که فقط یک ضایعه مشخص را نشان می‌دهد و مقاطع عروقی پیوستگی خود را نشان می‌دهند.