

(گزارش موردی)

گزارش یک مورد موکورمایکوز ریوی با علائم بالینی محدود در یک بیمار دیابتی کنترل شده

فرهاد ملک^{۱*} (M.D)، مجتبی ملک^۱ (M.D)، جعفر طوسی^۲ (M.D)، محمدرضا تمدن^۱ (M.D)، مهرداد زحمتکش^۱ (B.Sc)
۱ - دانشگاه علوم پزشکی سمنان، بیمارستان فاطمیه، گروه داخلی، مرکز تحقیقات گوارش و کبد
۲ - دانشگاه علوم پزشکی سمنان، بیمارستان فاطمیه، بخش پاتولوژی

چکیده

موکورمایکوز ریوی یک عفونت قارچی فرصت طلب می‌باشد. آن معمولاً در بیماران با نقص ایمنی و هم‌چنین در افراد دیابتی با کنترل نامناسب و هم‌چنین عمدتاً در عوارض دیابت به‌خصوص در کتواسیدوز دیابتیک دیده می‌شود. تشخیص بیماری به‌ویژه در بیماران با نقص ایمنی شدید بسیار مشکل است. در این گزارش به مورد خاص از بیمار دیابتی با درگیری ریوی اشاره می‌شود که در حین درگیری ریوی با موکورمایکوز دارای قند کنترل شده و هم‌چنین دارای علائم بالینی محدودی بوده است. درمان بیمار با آمفوتریسین B موفقیت‌آمیز نبود و بیمار پس از مدتی فوت کرد. به نظر می‌رسد این گزارش یک مورد نادر از مورد موکورمایکوز ریوی در یک بیمار با دیابت کنترل شده است.

واژه‌های کلیدی: دیابت شیرین، موکورمایکوز ریوی، قند خون کنترل شده

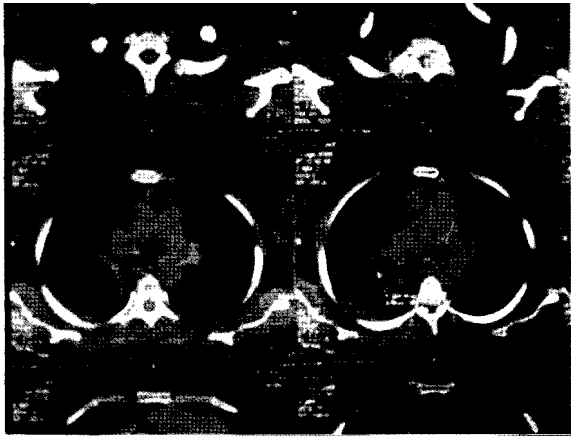
مقدمه

موکورمایکوز یک عفونت قارچی فرصت طلب می‌باشد که توسط ارگانسیم‌های گروه Zygomycetes ایجاد می‌شود. این بیماری که غالباً در بیماران با نقص ایمنی، در افراد دیابتی با کنترل نامناسب و نیز عمدتاً در عوارض دیابت به‌خصوص در کتواسیدوز دیابتیک دیده می‌شود. موکورمایکوزیس به صورت شایع درگیری رینوسریرال و سپس درگیری ریوی ایجاد می‌کند که با مرگ و میر بالا همراه است [۱].

گزارش مورد

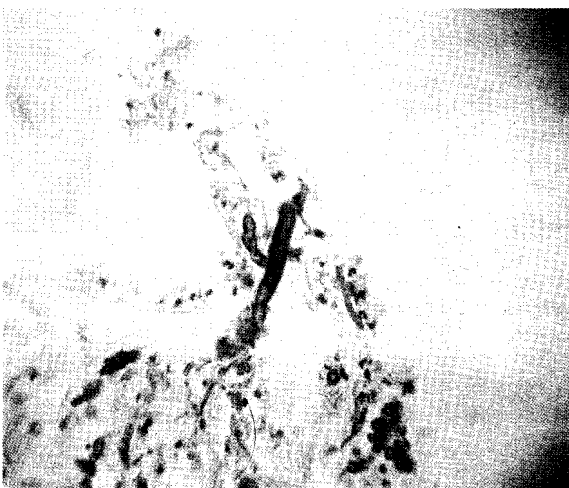بیمار خانم ۵۸ ساله‌ای است با سابقه ۱۰ ساله دیابت نوع دوم که تحت درمان با داروهای ضد قند خوراکی متفورمین و

گلیبن‌کلامید بوده است. یک ماه قبل از مراجعه بیمار دچار سرفه‌های خشک بدون تب و لرز می‌شود و در طی چند مرحله به پزشک مراجعه نموده و داروهای ضدسرفه و آنتی‌بیوتیک دریافت نموده و با توجه به عدم بهبودی درخواست رادیوگرافی قفسه سینه از نامبرده شده که به دلیل درگیری در لب فوقانی ریه راست در بخش داخلی بستری می‌گردد. در حین مراجعه بیمار حال عمومی خوب داشته است. علائم بالینی شامل درجه حرارت دهانی ۳۷/۲ درجه سانتی‌گراد، تعداد تنفس ۱۴ بار در دقیقه، تعداد نبض بیمار ۸۲ و فشار خون وی ۱۴۰/۹۰ میلی‌متر جیوه بوده، هم‌چنین در سمع ریه در ناحیه سوپراکلاویکولار مختصری کاهش صدای تنفس داشته و سایر معاینات نرمال بوده است. کلیه آزمایشات



شکل ۲. CT اسکن انجام شده در سطح قله ریه قبل از شروع درمان که ضایعه حفره‌ای همراه با مواد نکروتیک در داخل آن را نشان می‌دهد

در بخش جهت بیمار آزمایش خلط از نظر باسیل سل انجام شد که در دو نوبت منفی بود. جهت بیمار برونکوسکوپی شستشوی برونش از نظر باسیل سل منفی بود. جهت بیمار با تشخیص موکورمایکوز ریوی آموتریسین B شروع شد که علی‌رغم دریافت یک هفته‌ای هیچ‌گونه بهبودی در وضع بیمار ایجاد نشد. بیمار دچار تب، ضعف و بی‌حالی، تنگی نفس پیش‌رونده گردید. در CXR انجام شده پلورال افیوژن در همی‌توراکس راست مشاهده شد. آسپیراسیون مایع مؤید پلورال افیوژن اگزوداتیو با ارجحیت PMN بود. جهت ادامه درمان به بخش جراحی قفسه سینه ارجاع گردید که متأسفانه بیمار به دلیل نارسائی تنفسی فوت نمود.



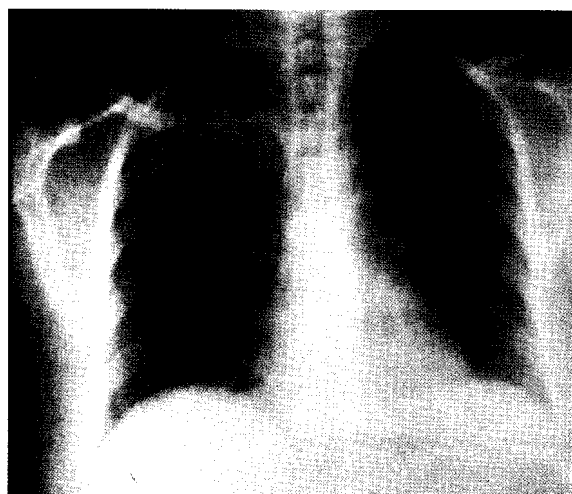
شکل ۳. بیوسی ترانس برونشال از ضایعه در لوب فوقانی ریه راست که نشان دهنده هیفای قارچ با انشعاب نود درجه می‌باشد.

جدول ۱. وضعیت سلول‌های خونی، پارامترهای بیوشیمیایی و الکترولیت‌های بیمار

| پارامتر | مقدار |
|----------------|--|
| WBC | 9200 cumm PMN= 63% Lymph= 35% Mono= 1% Eosinphil= 1% |
| HCT | 39g% |
| ESR | 78 mm/h |
| BS | 160 mg/dl |
| BUN | 12 mg/dl |
| Cholesterol | 200 mg/dl |
| TG | 266 mg/dl |
| Cr | 0.9mg/dl |
| K ₊ | 4.8 meq/L |
| Na | 137meqL |

همان‌گونه که در جدول مشخص است به غیر از قند خون ناشتا، تری‌گلیسرید و سدیماتاسیون بقیه آزمایش‌ها طبیعی بود. در CXR انجام شده (شکل ۱) درگیری لوب فوقانی ریه راست به صورت حفره مانند با ارتشاح در اطراف آن ملاحظه شد که در سی‌تی‌اسکن انجام شده (شکل شماره ۲) هم این مسئله تأیید گردید.

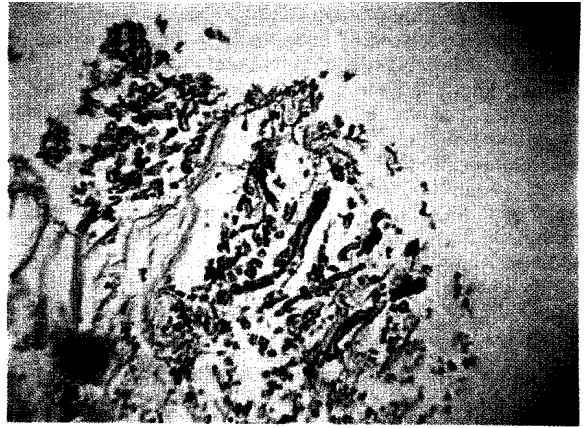
انجام شد که در دهانه سگمان فوقانی لب فوقانی ریه راست ضایعه‌ای نکروتیک و سفیدرنگ ملاحظه شد و بیوپسی متعدد از آن برداشته شد که نتیجه آن وجود هیفای Wide-nonseptated موکور بود (شکل ۳ و ۴).



شکل ۱. رادیوگرافی قفسه سینه (PA) قبل از شروع درمان که ضایعه‌ای حفره مانند را در قله ریه راست نشان می‌دهد

تشخیصی بیماران مشکوک به موکور مایکوز متفاوت می باشد
از جمله Panfungal polymerase chain reaction (PCR) از سرم و خلط بیماران [۸]، همچنین کشت خلط از نظر موکور
که اغلب موارد منفی است ولی مثبت بودن آن در بیمار با نقص
ایمنی به نفع موکور مایکوز می باشد. [۹] به هر حال تشخیص
قطعی نیاز به بافت و دیدن هیفای قارچ دارد [۱۰].

از روش های بررسی تهاجمی می توان از برونکوسکوپی
فیبروآپتیک [۱۱-۱۴] و نیز برای ضایعات پریفرال از
ultrathin برونکوسکوپ نام برد [۱۵]. همچنین می توان از
روش بیوپسی از راه سوزن و نیز بیوپسی باز ریه جهت تهیه
نمونه استفاده کرد [۱۶] در مورد این بیمار تشخیص از راه
برونکوسکوپی و توسط اندوسکوپ برونکیال بیوپسی بود. بقای
بیماران موکورمایکوز ریوی با دریافت آمفوتریسین B و
مداخلات جراحی بهبودی داشته است [۱۷]. در یک بررسی
روی ۲۲۵ بیمار با درگیری ریوی موکور میزان مورتالیتی
داخل بیمارستان برای بیمار موکورمایکوز ریوی ایزوله ۶۵٪
و در موارد بیماری منتشر ۹۶٪ و در کل ۸۰٪ بود [۱]. در
صورتی که بیماران دیابتی با علائم ریوی شامل تب؛ سرفه؛
خلط مراجعه نمایند و پس از درمان های رایج بهبودی نداشته
باشند گرفتن گرافی قفسه سینه و شک به بیماری های قارچی
از جمله موکور ضروری است.



شکل ۴. بیوپسی ترانس برونشیال از ضایعه در لوب فوقانی ریه راست که
نشان دهنده هیفای قارچ با انشعاب نود درجه می باشد

بحث و نتیجه گیری

یکی از عوامل مستعدکننده موکورمایکوز دیابت ملیتوس
می باشد. ۵۰٪ موارد موکورمایکوز رینوسریرال در بیماران
دیابتیک به خصوص در بیماران کتواسیدوز دیده می شود. ولی
همه انواع موکورمایکوز می توانند در بیماران دیابتیک تیپ I و
II اتفاق بیافتند [۲-۵]. در بیماران موکورمایکوز بیماری
زمینه ای ایجاد کننده در پروگنوز بیماری مهم است و به نظر
می رسد که بقای بیماران دیابتیک بهتر از سایر بیماری های
سیستمیک ایجاد کننده موکور مانند بدخیمی ها و یا دریافت
داروهای ایمنوساپرسیو می باشد. راه ورود قارچ از راه دستگاه
تنفس است و عوامل مستعدکننده دیگر برای این قارچ
نوتروپنی و اختلال عمل کرد نوتروفیل ها و بدخیمی و درمان
با Deferoxamine می باشد [۶].

موکورمایکوز ریه اغلب خود را به صورت پنومونی
پیش رونده و یا هموپتزی نشان می دهد. تظاهرات رادیولوژیک
موکورمایکوز اکثراً به صورت غیر تشخیصی شامل ارتشاح به
صورت ندولار و یا لوبار، پهن شدن مدیاستن، برونکوپنومونی،
حفره شدن و Fungus Ball می باشد [۷]. که در بیمار ما
به صورت درگیری لوب فوقانی ریه راست به صورت حفره با
ارتشاح اطراف آن ملاحظه شد. بیماری که در این گزارش
مطرح شده برخلاف سایر گزارشات سیربطی و کندی را از
نظر بالینی داشته و در ضمن به جز دیابت کنترل شده، هیچ گونه

منابع

- [1] Ning L, Carter D. Pulmonary Mucormycosis: Report of two cases and review of the literature. *Pathol Case Rev* 2003; 8: 275.
- [2] Tedder M, Spratt JA, Anstadt MP, Hegde SS, Tedder SD, and Lowe JE. Pulmonary mucormycosis: results of medical and surgical therapy. *Ann Thorac Surg*. 1994; 57: 1044-1050
- [3] Joshi N, Caputo GM, Weitekamp MR, and Karchmer AW. Infections in patients with diabetes mellitus. *N Engl J Med* 1999; 341: 1906-1912.
- [4] Bhansali A, Sharma A, Kashyap A, Gupta A, and Dash RJ. Mucor endophthalmitis. *Acta Ophthalmol Scand* 2001; 79: 88- 90.
- [5] Tsaousis G, Koutsouri A, Gatsiou C, Paniara O, Peppas C, and Chalevelakis G. Liver and brain mucormycosis in a diabetic patient type II successfully treated with liposomal amphotericin B. *Scand J Infect Dis* 2000; 32: 335-337.
- [6] Wiedermann BL. Zygomycosis. In: book of Pediatric Infectious Diseases, 3rd edn. Eds. Feigin RD, Cherry JD, Philadelphia, W.B. Saunders, 1992, pp: 1968-1973.
- [7] Bigby TD, Serota ML, Tierney LM, and Matthey MA. Clinical spectrum of pulmonary mucormycosis. *Chest* 1986, 89: 435-439.

[14] Rickerts V, Bohme A, Viertel A, Behrendt G, Jacobi V, Tintelnot K, and Just-Nubling G. Cluster of pulmonary infections caused by *Cunninghamella bertholletiae* in immunocompromised patients. *Clin Infect Dis* 2000; 31: 910-913.

[15] Yagi S, Miyashita N, Fukuda M, Obase Y, Yoshida K, Miyauchi A, and et al. Pulmonary mucormycosis (*Cunninghamella bertholletiae*) with cavitation diagnosed using ultra-thin fibre-optic bronchoscopy. *Respirology* 2008; 13: 312-404.

[16] Sharma A, Gupta V, Singh RS, Kakkar N, Singh S, and Bambery P. Angioinvasive pulmonary mucormycosis presenting as multiple bilateral pulmonary nodules in a patient without obvious predisposing factors. *Singapore Med J* 2008; 49: 269-271.

[17] Lehrer RJ, Howard DH, Sypherd PS, Edwards JE, Segal GP, Winston DJ. Mucormycosis. *Ann Intern Med* 1980, 93: 93-108.

[8] Kobayashi M, Togitani K, Machida H, Uemura Y, Ohtsuki Y, and Taguchi H. Molecular polymerase chain reaction diagnosis of pulmonary mucormycosis caused by *Cunninghamella bertholletiae*. *Respirology* 2004; 9: 397-401.

[9] Murray HW. Pulmonary mucormycosis: one hundred years later. *Chest* 1977; 72: 1-2.

[10] Bigby TD, Serota ML, Tierney LM Jr, and Matthay MA. Clinical Spectrum of Pulmonary Mucormycosis. *Chest*. 1986; 89: 435-439.

[11] Lee FY, Mossad SB, and Adal KA. Pulmonary mucormycosis: the last 30 years. *Arch Intern Med* 1999; 159: 1301-1309.

[12] Glazer M, Nusair S, Breuer R, Lafair J, Sherman Y, and Berkman N. The role of BAL in the diagnosis of pulmonary mucormycosis. *Chest* 2000; 117: 279-282.

[13] Kontoyiannis DP, Wessel VC, Bodey GP, and Rolston KV. Zygomycosis in the 1990s in a tertiary-care cancer center. *Clin. Infect. Dis* 2000; 30: 851-856.