

## ● گزارش موردی



### گزارش یک مورد کوریو کارسینوما در فاصله کوتاهی بعد از زایمان ترم

#### چکیده

کوریوکارسینوما از بدخیمی های قابل علاج است که در ۵۰٪ موارد بعد از حاملگی ترم بوجود می آید و در این صورت پروگنوز بدتر از زمانی است که کوریوکارسینوم بعد از حاملگی مولار ایجاد شود. در مطالعات انجام شده زودترین زمان بروز کوریوکارسینوما، بعد از سه هفته از زایمان ترم گزارش شده است، در حالیکه در این گزارش، کوریوکارسینوما ۲ هفته پس از زایمان ترم تشخیص داده شده است.

در مهر ماه ۱۳۸۴، خانم ۲۸ ساله ای با سابقه ۲ بار بارداری و ۲ زایمان طبیعی که آخرین مورد آن به تولد نوزاد سالم دختر انجامید و بدلیل اپیزودهای خونریزی واژینال ۱۰ روز پس از زایمان در بیمارستان ولی عصر تهران پذیرفته شد. در بررسی رادیولوژیک ریه، ضایعات متاستاتیک متعدد تشخیص داده شدو تیتراژ BHCG در این زمان 84000 mIU/m2 بود. بیمار با تشخیص بیماری تروفوبلاستیک متاستاتیک پرخطر تحت درمان کموتراپی چند دارویی با رژیم EMA-CO قرار گرفت. بعد از ۷ دوره درمان، بیمار تا بحال در بهبود کامل بسر می برد.

اگرچه خونریزی غیرطبیعی در اوایل دوران پس از زایمان بیشتر بدلیل عوارض زایمان است، ولی باید بیماری تروفوبلاستیک را نیز در نظر داشت و با انجام آزمایش BHCG و تشخیص زودتر بیماری، سبب پیشگیری از متاستاز و پیشرفت بیماری گردید.

دکتر فاطمه قائم مقامی<sup>۱\*</sup>

دکتر مژگان کریمی زارچی<sup>۲</sup>

دکتر میترا مدرس گیلانی<sup>۳</sup>

دکتر اعظم السادات موسوی<sup>۴</sup>

۱. دانشیار دانشگاه علوم پزشکی تهران

۲. استاد یار دانشگاه علوم پزشکی یزد

۳. دانشیار دانشگاه علوم پزشکی تهران

۴. دانشیار دانشگاه علوم پزشکی تهران

\* نشانی نویسنده مسئول: دیارتمان

ژنیکولوژی انکولوژی، بیمارستان ولی عصر، مجتمع بیمارستانی امام خمینی، دانشگاه علوم پزشکی تهران

ادرس: تهران، مجتمع بیمارستانی امام خمینی، دانشگاه علوم پزشکی تهران

Email: ftghaemmagh@Yahoo.com

**واژگان کلیدی:** بیماری تروفوبلاستیک، کوریوکارسینوم، خونریزی پس از زایمان، زایمان

ترم، عاقبت بیماری

## ۳۷۴ گزارش یک مورد کوریو کارسینوما در فاصله کوتاهی بعد از زایمان ترم

### مقدمه

بیماری تروفوبلاستیک حاملگی (GTN) طیفی از تومورها یعنی مول هیداتیرفم، مول انوازیو، کوریو کارسینوما و تومور تروفوبلاستیک محل جفت را شامل میشود. کوریو کارسینوم یکی از انواع نادر و بدخیم GTN است که در عین حال قابل علاج بوده و بعد از انواع حاملگی ایجاد می شود. کوریو کارسینوما ۵۰٪ موارد بعد از حاملگی ترم، ۲۵٪ موارد بعد از حاملگی مولار و بقیه موارد بعد از سقط و حاملگی خارج از رحم ایجاد می شود (۱-۳).

بروز آن بعد از حاملگی ترم یک مورد در ۱۵۰۰۰ تا ۱۶۰۰۰۰ حاملگی است و پروگنوز آن بدتر از مواردی است که بدنبال حاملگی مولار ایجاد میشود (۱-۴).

کوریو کارسینوما سریع پیشرفت کرده و متاستاز می دهد و اغلب در زمان تشخیص بیماری، گسترده است. علائم و نشانه های کوریو کارسینوما در بیماران بسیار متنوع است. در بعضی موارد، علائم ژنیکولوژیک مورد توجه واقع نمی شود، بطوریکه در مواردی خونریزی بعد از زایمان به علل دیگر مرتبط با عوارض زایمان نسبت داده می شود. حتی ممکنست بیمار با علائم غیر کلاسیک و غیر ژنیکولوژیک مراجعه نماید (۴-۱). گاهی

کوریو کارسینوما پس از فاصله طولانی از حاملگی ایجاد میشود و بیمار با علائم خونریزی از متاستازها مثل هموپتیزی یا خونریزی داخل شکم بدلیل پارگی کبد و یا علائم نورولوژیک بدلیل متاستاز مغزی مراجعه می نماید (۱۱-۳).

### معرفی بیمار

خانم ۲۸-ساله با سابقه ۲ بار حاملگی طبیعی که زایمان دوم در مهرماه ۸۴ منجر به تولد نوزاد دختر سالم با وزن ۳۲۰۰ گرم شده بود به درمانگاه انکولوژی زنان بیمارستان ولی عصر تهران ارجاع داده شد. جفت از نظر ظاهری نرمال بود. بیمار دچار خونریزی بیشتر از معمول بعد از ۱۰ روز از زایمان بوده است که آزمایش BHCG او تیتراژ ۱۵۵۰۰۰ mIU/ml نشان میدهد. در بررسی سونوگرافیک رحم بزرگتر از نرمال (8×9×12 cm) با آندومتر ضخیم نشان داده شد. بدلیل سطح بالای BHCG و خونریزی مداوم، ۲ هفته پس از زایمان بیمار در مرکز دیگری تحت کورتاژ قرار گرفته که بافت دژنره بدست آمد. اما خونریزی بیمار پس از D&C ادامه یافته و تیتراژ BHCG تا ۸۴۰۰۰ mIU/ml افزایش می یابد. رادیوگرافی ریه، ندول های

متاستاتیک متعدد را نشان داده و اسکن نیز آن را تأیید کرد (حدود ۸ ندول) (شکل ۱). بیمار بدلیل عدم کنترل خونریزی ۷ هفته پس از زایمان هیستریکتومی شده و پاتولوژی او بیانگر کوریو کارسینوم بود (شکل شماره ۲). پس از عمل تیتراژ BHCG برابر ۸۳۰۰۰ mIU/ml بود. لذا بیمار با stage III و امتیاز ۸ تحت درمان کموتراپی چنددارویی با رژیم EMA-CO قرار گرفت. بیمار این رژیم شیمی درمانی را ۵ دوره تا منفی شدن BHCG و دو دوره دیگر پس از منفی شدن آن دریافت نمود و در حال حاضر در بهبودی به سر می برد.

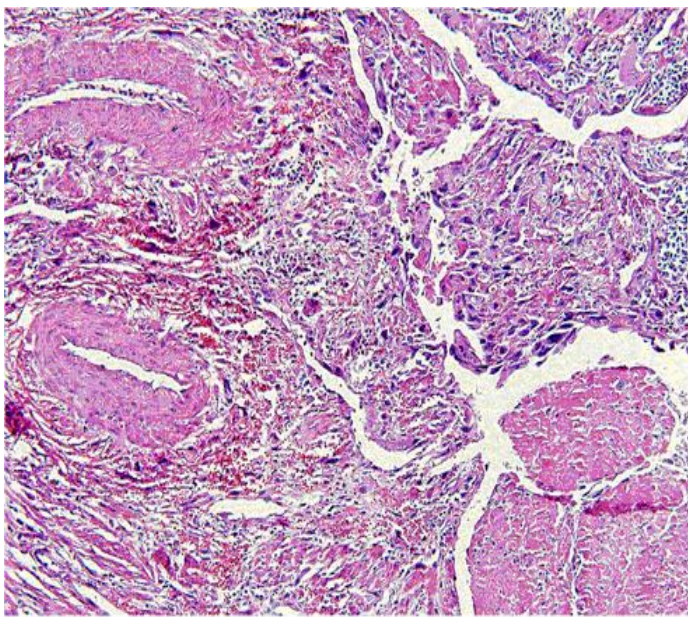
### بحث

اگرچه خونریزی در اوایل دوران بعد از زایمان بیشتر بدلیل عوارض زایمانی است ولی باید کوریو کارسینوم را نیز در نظر داشت، بطوریکه طبق مطالعات قبلی فواصل زمانی تظاهر کوریو کارسینوما بعد از زایمان ۶ ماه (۹)، ۱۱ هفته (۸)، ۳ هفته (۱۰) بوده است و در تمام موارد متاستاز ریه وجود داشته است (۱۰-۸).

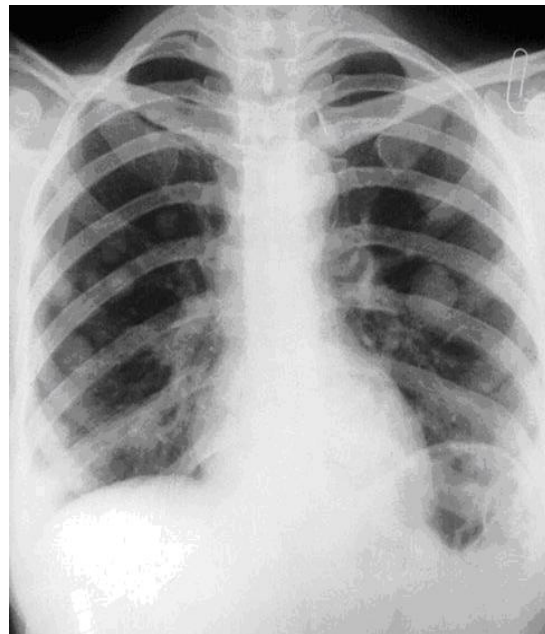
پیش آگهی کوریو کارسینوم متاستاتیک بعد از زایمان ضعیف و بد است، بدلیل اینکه بطور سریع متاستاز داده، گسترش می یابد و



دکتر فاطمه قائم مقامی و همکاران ۳۷۵



شکل شماره ۲. نمای میکروسکوپی یک از کوریو کارسینوم در بیمار ذکر شده.



شکل شماره ۱. متاستازهای متعدد ریوی در بیمار مورد بحث

۱- سطح BHCG بالای  $miu/m^2$  2, 100000- مدت زمان بیش از ۴ ماه بین ختم حاملگی تا شروع درمان، ۳- درمان ناموفق کموتراپی قبلی، ۴- متاستازهای مغزی یا کبدی. او همچنین بدلیل تغییرات سیستم ایمنی، میزان پاسخ به درمان را در کوریو کارسینوم پس از زایمان ترم، کمتر از فرم های دیگر بیماری تروفوبلاستیک دانست (۵).

Berkowitz نیز بروز کوریو کارسینوم پس از زایمان ترم را حدود  $4/1\%$  از ۳۶۶ مورد GTN گزارش کرد و خصوصیت آن را متاستاز زودرس و احتمال بیشتر درگیری مغز و کبد بیان نمود (۸۶/۷٪). لذا مرگ و میر در این نوع GTN را بیشتر و میزان بهبود را

شوند عاقبت بیماران بد نخواهد شد (۴). بررسی های اخیر بهبود بقای این بیماران را از ۶۱٪ تا ۸۶٪ گزارش کرده اند. این تغییر میتواند در نتیجه شروع سریعتر رژیم چند دارویی EMACO باشد (۲، ۴). نکته مهمتر اینکه از متاستازها نباید بیوپسی بعمل آید چون ممکن است سبب خونریزی شود (۲-۴).

گزارشات متعددی در مورد کوریو کارسینومای بعد از زایمان ترم وجود دارد که در تابلو ۱ آورده شده است.

Miller بیان کرد عوامل بدتر کننده پیش آگهی کوریو کارسینوم پس از زایمان ترم، عبارتست از:

بدلیل تغییر در پاسخ ایمنی و تأخیر در تشخیص به کموتراپی تک دارویی کمتر پاسخ می دهد (۷-۵) و این تاخیر با میزان بقای بیماران ارتباط مستقیم دارد. در مطالعات اخیر شروع سریعتر درمان چند دارویی سبب بهتر شدن عاقبت بیماران شده است (۲، ۴). علت تاخیر در شروع درمان، بروز پائین آن و نااشنایی با این فرم از بیماری تروفوبلاستیک حاملگی است.

قابل ذکر است: پیش آگهی بد این بیماران بیشتر بدلیل تاخیر در تشخیص است و کمتر با زایمان ترم ارتباط دارد، بطوریکه در مواردی از کوریو کارسینوم که فاصله کمتر از ۴ ماه پس از زایمان ترم تشخیص داده

کمتر از شکل های دیگر بیماری تروفوبلاستیک جفتی گزارش نمود (میزان بهبود: ۶۱/۵٪). او بیان کرد در صورتیکه کمتر از ۴ ماه بین ختم حاملگی و شروع درمان گذشته باشد، میزان بهبود به ۸۷/۵٪ میرسد. نکته ی مهم این که در تمام موارد کوریو کارسینوم متاستاتیک پس از زایمان ترم بایستی شیمی درمانی ترکیبی شروع شود و در موارد خاص رادیوتراپی و جراحی کاربرد دارد (۶).

**Olive** میزان بهبود کوریو کارسینوم بدنال زایمان ترم را ۶۱٪ ذکر کرد، درحالیکه این میزان در کوریو کارسینوم بدنال فرم های دیگر حاملگی ۸۷٪ می باشد. او در مواردیکه کمتر از ۴ ماه از ختم حاملگی گذشته باشد، میزان بهبود را ۸۰٪ در مقابل ۴۰٪ (فاصله بیش از ۴ ماه) ذکر کرد و در بیمارانی که دچار خونریزیهای غیر طبیعی واژینال باشند، میزان بهبود کوریو کارسینوم پس از زایمان ترم را ۴۰٪ در مقایسه با ۸۷٪ (بدون وجود خونریزی) گزارش نمود. وجود متاستاز به محل های غیر از واژن و ریه نیز روی پاسخ به درمان تاثیر دارد، لذا طبق گزارش **Olive** میزان پاسخ در بیماران دچار متاستازهای ریه و واژن ۷۲٪ در مقابل ۲۲٪ (متاستاز به محل های غیر از واژن و ریه) دیده میشود. وی همچنین بیان کرد که در تمام موارد کوریو کارسینوم بدنال زایمان ترم شیمی درمانی ترکیبی، جز در صورت وجود

ریسک فاکتورهای دیگر اندیکاسیون ندارد (۷).

**Lurain** نیز بیان نمود که میزان بهبود بیماران مبتلا به فرم متاستاتیک کوریو کارسینوم پس از حاملگی ترم حدود ۵۰٪ در مقایسه با ۷۵٪ در کوریو کارسینوم بدنال فرم های دیگر حاملگی میباشد. او ۶ فاکتور پروگنوستیک که وجودشان پیش آگهی **GTN** را بدتر خواهد کرد، مورد بررسی قرار داد، این عوامل عبارتست از: ۱- تشخیص پاتولوژیک کوریو کارسینوم، ۲- فاصله زمانی بیش از ۴ ماه بین ختم حاملگی تا شروع درمان ۳- تیتراژ **BHCG** بیش از ۱۰۰۰۰ **mIU/ml** قبل از درمان ۴- متاستاز نواحی غیر از واژن و ریه ۵- حاملگی ترم ۶- شکست درمانی قبلی. تعداد فاکتورهای خطر تاثیر متفاوتی روی میزان پاسخ به درمان می گذارد، بعنوان مثال اگر فقط یک یا دو فاکتور خطر وجود داشته باشد، میزان بقای عمر، ۷۴٪ و اگر ۳ یا ۴ فاکتور خطر وجود داشته باشد، میزان بقا به ۲۷٪ کاهش خواهد یافت (۸).

یک تیپ بیماری تروفوبلاستیک بعد از حاملگی ترم، **PSTT** (بیماری تروفوبلاستیک محل جفت) است که در تقریباً ۷۸٪-۵۳٪ موارد بدنال حاملگی ترم رخ می دهد. اکثر موارد بیماران با خونریزی واژینال و آمنوره مراجعه می کنند. تفاوت کوریو کارسینوم بعد از زایمان و **PSTT** در

سطح **HCG** خون می باشد چراکه در **PSTT** سطح آن پایین تر ولی در کوریو کارسینوم بالا است (۱۱).

طبق بررسی انجام شده زمان محو شدن سطح **BHCG** پس از زایمان، متغیر و متوسط آن ۳ هفته می باشد (۱۲). میزان بهبود بیماران مبتلا به کوریو کارسینوم متاستاتیک پس از حاملگی ترم کمتر از این میزان در کوریو کارسینوم پس از فرم های دیگر حاملگی است. در گزارشات موجود نیز این به اثبات رسیده است (۸).

چندین رژیم ترکیبی در درمان کوریو کارسینوما گزارش شده که عبارتست از **MAC** (متوتروکسات- اکتینومیاسین **D**- سیکلوفسفومید) ، رژیم **CHAMOCA** و **EMA-CO**. میزان معالجه با رژیم **MAC** در مواردیکه بعنوان درمان اولیه بکار رود، ۵۱٪ می باشد ولی اگر بعنوان درمان ثانویه بکار رود فقط ۳۰٪ پاسخگوئی دیده می شود. با رژیم **CHAMOCA**، بهبود کلینیکی کامل در بیمارانی که به رژیم **MAC** مقاوم بودند، دیده شده است ولی یک پروتکل با میزان؟ بالا بشمار می آید (۶).

رژیم **EMA-CO** شامل اتوپوزاید- متوتروکسات - اکتینومیاسین **D** - سیکلوفسفومید-وین کریستین است . **Bolis**(14) گزارش کرد که میزان پاسخ کلینیکی به رژیم **EMA-CO**، 86%



بود در حالیکه اگر بعنوان درمان ثانویه بکار رود، میزان بهبود ۶۴٪ می باشد. اما در هر حال میزان پاسخ‌دهی بیشتر میزان؟ کمتر نسبت به رژیم‌های CHAMOCA، MAC دارد. بیمار ما نیز تنها با رژیم EMA-CO درمان شد. در بررسی‌های قبل نشان داده شده که اتوپوزاید نه فقط بعنوان درمان اولیه بلکه در موارد مقاوم نیز بکار می رود (۱۵). اخیراً گزارش شده که Taxan ها نیز در موارد عود GTT موثرند (۱۶). از آنجا که شناسایی شده، حداقل ۱۰۰۰۰ سلول تومورال ضروری است تا یک تیتراژ BHCG قابل تشخیص بدست آید، لذا بعضی معتقدند که حداقل ۳ دوره درمان نگهدارنده مورد نیاز است. بعضی نیز توصیه به ادامه درمان حتی پس از یک تیتراژ منفی BHCG میکنند. نکته قابل توجه اینکه، ممکن است عود حتی پس از چند سال از بهبود کامل رخ دهد. میزان کل عود با رژیم EMA-CO، حدود ۱۱٪ طبق گزارش (17) Newland و ۱۹٪ توسط Bolis ذکر شده است (۱۴). بخوبی شناسایی شده است که پاسخ به رژیم کموتراپی ثانویه، ضعیف است. لذا توصیه می شود رژیم درمان اولیه با دقت انتخاب شود (۱۳). ما معتقدیم که رژیم EMA-CO بایستی بعنوان قدم اول در اکثر بیماران مبتلا به GTN پرخطر انتخاب شود چون که میزان پاسخ‌دهی خوب و تحمل مناسبی خواهند داشت.

تابلو شماره ۱: گزارش موارد کوریوکارسینوم بعد از زایمان ترم

نویسندگان	فاصله زمانی بین ختم حاملگی تا شروع درمان	علائم و نشانه‌ها	محل متاستاز	درمان:
Farely[2005] (10)	۶ ماه	خونریزی غیر طبیعی سطح بالای BHCG	متاستازهای متعدد ریه	جراحی، شیمی درمانی
Flam[1996] (11)	۱۱ هفته	خونریزیهای واژینال مقاوم به درمان با جفت‌بیعی حین زایمان	?	?
Hiramatsu[2005] (12)	۳ هفته	سردرد و خلط خونی	متاستازهای متعدد مغز و ریه	رژیم EMA/CO
گزارش اخیر [2006]	۲ هفته	خونریزی واژینال مقاوم به درمان، افزایش سطح BHCG	متاستازهای متعدد ریه	رژیم EMA/CO

## مراجع

1. John TS, David GM, Julian C. Schink for the American collage of obstetrics and gynecologist, *Diagnosis and treatment of gestational trophoblastic disease: ACOG practice Bulletin No. 53, Gynecol Oncol* 2004 ; 93: 575-585.
2. Christianne A L, Anca C A, Danielle G ,et al. *Treatment and prognosis of post term choriocarcinoma in The Netherlands. Gynecol Oncol* 2006, 103(2):698-702.
3. Berek JS, Hacker NE , Berkowitz RS, et al. *Gestational trophoblastic neoplasia. in: practical Gynecologic oncology, 4nd ed. Williams & Wilkins ;2005: 603-625.*
4. Nugent D, Hassadia A, Everard J et al. *Post partum choriocarcinoma presentation management and survival. J Reprod Med* 2006;51:819.
5. Miller JM, Surwith EA, Hammond CB. *Chriocarcinoma following term pregnancy. Obstet Gynecol* 1997; 53(2): 207-12.
6. Berkowitz RS, Goldstein OP, Bernstein MR. *Chriocarcinoma following term gestation. Gynecol Oncol* 1984 Jan; 17(1): 52-7.
7. Olive DL, Lurain JR, Brewer JI. *Choriocarcinoma associated with term gestation. Am J Obstet Gynecol* 1984;148(6): 711-6.
8. Lurain JR , Brewerji M. *Treatment of high-risk gestational trophoblastic disease with methotrexate, actinomaycin and cyclophosphamide chemotherapy. Obstet Gynecol* 1985; 65: 830-836.
9. Farley JH , Hathcock RB, Branch W, et al. *Treatment of metastatic gestational choriocarcinoma with oral methotrexate in a combat environment (case report). The American college of obstetrics and gynecologist* 2005 ;105(2) : 1250-1254.
10. Flam F. *Choriocarcinoma in the term placenta, a difficult diagnosis. Eur J Gynecol Oncol* 1996; 17(6): 510-1.
11. Hiramatsu Y, Masuyema H, Ishida M et al. *Term delivery choriocarcinoma patient with brain and lung metastases successfully treated by Etoposide, Mothotrexate, actinomycin D, Cyclophosphamid and Vin cristin (EMA-co) chemotherapy. Acta Medokayoma* 2005; 59(5): 235-238.
12. Colleen MF, David R et al. *Placental site trophoblastic tumor: a 17 year experience at the New England trophoblastic disease center: Gynecologic oncology* 2001; 82: 415-418.
13. Korhonen J, Alfthan H. *Disappearance of Human chorionic gonadotropin and its and B-subunits after term pregnancy. Clinical chemistry* 1997; 43: 2155-2159.
14. Bolis G, Bonazzi C, Landoni F et al. *EMA /CO regimen in high risk gestational trophoblastic tumor .Gynecol Oncol* 1988; 31: 439-444.
15. Disaia PJ and Creasman WT: *Gestational trophoblastic neoplasia in Clinical Gynecologic Oncology 4 nd ed . Mosby yearbook: Louis ;1993 : 210-237.*
16. Jushua AM, Carter JR ,Beale P: *The use of taxanes in choriocarcinoma a case report and review of the literature. Gynecol Oncol* 2004 ; 94: 581-583.
17. Newland ES, Bagsh KD, Begent Rh et al. *Developments in chemotherapy for medium and high-risk patients with gestational trophoblastic tumor (1979- 1984). Br J Obstet Gynecol* 1986 ; 93: 63-69.

