

## ● گزارش موردی کد مقاله: ۰۶۰



### بازال سل کارسینوما در یک مرد جوان: معرفی یک بیمار

دکتر بهاره ملک افضلی<sup>\*۱</sup>

دکتر وحید رضا یاسایی<sup>۲</sup>

دکتر سعید پیروزی<sup>۱</sup>

#### چکیده

بازال سل کارسینوما (BCC): شایعترین نئوپلاسم پوستی مهاجم بدخیم است که منشأ آن از سلولهای اپی تلیال می باشد و از سلولهای مشابه با سلولهای لایه بازال اپیدرم و ضمام آن تشکیل شده است.

۹۵٪ افراد مبتلا به BCC ۴۰ تا ۷۹ سال سن دارند و افراد جوانتر به ندرت دچار آن می شوند. در این مطالعه مرد ۲۲ ساله ای با پوست تیپ II معرفی می شود که به دنبال تروما دچار زخم و متعاقبا BCC در همان محل شده است.

واژه گان کلیدی: بازال سل کارسینوما، نئوپلاسم، سلول اپیتلیال

تاریخ پذیرش مقاله: ۱۳۹۷/۱۲/۱۹

تاریخ اصلاح نهایی: ۱۳۹۷/۱۱/۸

تاریخ دریافت مقاله: ۱۳۹۷/۱۱/۸

۱-متخصص پوست، بیمارستان بوعلی، دانشکده پزشکی، دانشگاه آزاد واحد تهران

۲-متخصص ژنتیک پزشکی، مرکز تحقیقات ژنومیک، دانشگاه علوم پزشکی شهید بهشتی

\*نشانی نویسنده مسئول: تهران-خیابان ولی عصر، انتهای پارک ملت، کوچه مهیار پلاک ۸۴، طبقه ۴ شرقی

تلفن: ۰۲۱-۲۲۰۵۱۳۶۶

نمبر: ۰۲۱-۲۲۶۸۵۱۱۶

نشانی الکترونیکی:

[bmalekafzali@yahoo.com](mailto:bmalekafzali@yahoo.com)

#### مقدمه

کارسینوما بیشتر در افرادی بروز میکند که سابقه رادیوتراپی قبلی، سندرم های ژنتیکی خاص و یا با شیوع کمتر اسکار زخم قدیمی داشته اند.

سن شایع بروز بازال سل کارسینوما بین ۴۰ تا ۷۹ سالگی میباشد و در افراد جوان بدون زمینه قبلی ناشایع است. اکثریت موارد بروز

بازال سل کارسینوما شایعترین تومور پوستی است که به ندرت متاستاز میدهد.

درنژاد سفید این تومور بسیار شایع است که در ارتباط با تیپ پوست (تیپ I) و نورافتاب میباشد. در سایر نژادها بازال سل

علاوه بر اشعه UV و نژاد سفید، عوامل خطر دیگری مانند سابقه آسیب قبلی در محل [۴] دریافت اشعه قبلی [۵] تماس قبلی با آرسینک [۶] سندرم های ژنتیکی خاص مانند گزرودرما پیگمانتازوم [۷] سندرم BCC نوئید [۸] آلپینیسیم [۹] سندرم Bazex [۱۰] هامارتوماها مانند نووس سیاسه [۱۱] و ضعف سیستم ایمنی [۱] در ایجاد BCC موثر می باشد.

BCC اشکال بالینی متعددی دارد که شایع ترین آن نوع ندولار است. این نوع به شکل یک پاپول یا ندول شفاف با تالانزکتازی ظریف که به طور شایع زخمی می شود، بروز می کند. اشکال بالینی دیگر شامل انواع سطحی، مورفیک و پیگمانته می باشد [۱]. از نظر بافت شناسی BCC شامل انواع ندولار، مورفهای فورم، سطحی، پیگمانته، فیبروپی تلیوما، ارتشاحی، میکروندولار و غیره است.

JA Nerad و همکاران شیوع BCC را در سنین ۲۱ تا ۳۵ سالگی ۳/۲٪ گزارش کرده اند [۱۲]. در مطالعه ای دیگری که در سال ۲۰۰۶ در ایتالیا انجام شد افزایش موارد BCC در سنین کمتر از ۳۵ سال در طی سال ۱۹۹۴ از ۳۰ مورد به ۴۷ مورد در سال ۲۰۰۳ گزارش گردید [۱۳]. محل های آناتومیک شایع BCC در افراد زیر ۳۵ سال به ترتیب شامل سر و گردن ۵۱/۵۴٪، تنه ۴۱/۴۰٪، اندامها ۵/۹۱٪ و سایر نقاط ۱/۱۲٪ گزارش گردیده است [۱۳].

Body AS و همکاران، بروز اکثر موارد BCC (در بیماران جوانتر از ۴۰ سال) را در زنان گزارش نموده که اکثر آنها سابقه اخیر یا گذشته سیگار کشیدن و آفتاب سوختگی تاویلی داشته اند [۱۴].

در مطالعه ای که در سال ۲۰۰۷ در پورتوریکا انجام شده است جهش هایی را در رده سلولهای زایا در ژنهای p53, PTCH and XPD یافته و آنرا بعنوان عامل مهم خطر در ایجاد BCC در افراد کمتر ۳۵ سال مطرح کردند. در این بررسی از نظر آماری نشان داده شد که جهش در ژن PTCH احتمال بروز BCC در این افراد را ۷ برابر افزایش می دهد [۱۵].

در مطالعه ما بنظر می رسد نوع پوست، سابقه ترومای قبلی، در معرض آفتاب قرار گرفتن و شاید آفتاب سوختگی از دلایل بروز BCC بوده است. بنابراین، سن یک فاکتور رد کننده در تشخیص BCC نیست و هر رشد غیر طبیعی پوست در سر و گردن باید مشکوک در نظر گرفته و بیوپسی شود. امروزه BCC در سنین پایین بیشتر مشاهده می شود که می تواند بدلیل از بین رفتن لایه ازن و مواجهه بیشتر با نور آفتاب باشد.

بازال سل کارسینوم در سنین ۱۵ تا ۳۴ ساله در جنس مونث گزارش شده است، لذا گزارش بروز این تومور در یک مرد جوان به فاصله کمی بعد از یک تروما میتواند قابل توجه باشد.

## معرفی بیمار

**مرد ۲۲** ساله ای با پوست تیپ II که به علت وجود ضایعه ای روی بینی از یک سال قبل به درمانگاه پوست مراجعه کرد. بیمار اظهار می داشت که بدنبال تصادف با موتور دچار شکستگی بینی و زخمی روی آن شده که پس از مدتی بهبودی نسبی پیدا می کند. ولی بدنبال ورزش (وزنه برداری) دچار ترومای مجدد در محل قبلی و ضایعه ای زخمی در همان محل می گردد. پس از گذشت یکسال ضایعه بدون تغییر و بهبودی همچنان بر روی بینی وجود داشته که منجر به مراجعه بیمار به پزشک می شود. [شکل ۱].

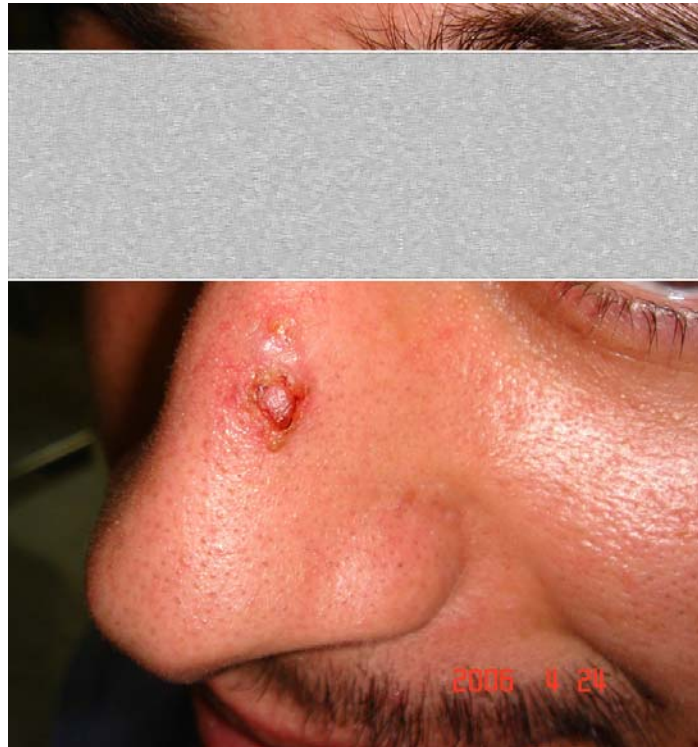در این مدت بیمار در منطقه عسلویه در زیر آفتاب مشغول به کار بوده و از هیچ گونه محافظ فیزیکی یا شیمیایی استفاده نمی کرده است. بیمار سابقه بیماری زمینهای یا مصرف دارو و سابقه فامیلی مثبتی از BCC را در خانواده ذکر نمی کرد. سابقه مصرف مکمل های پروتئینی و کراتین را در بدنسازی اظهار می داشت. در معاینه یک پلاک زخمی در پل بینی دیده شد که با توجه به عدم بهبودی در طی یکسال با احتمال BCC بیوپسی به عمل آمد. نتیجه آسیب شناسی BCC را تأیید کرد (شکل ۲ الف و ب). ضایعه با حاشیه مناسب برداشته و Flap مناسب جایگزین گردید. [شکل ۲].

## بحث

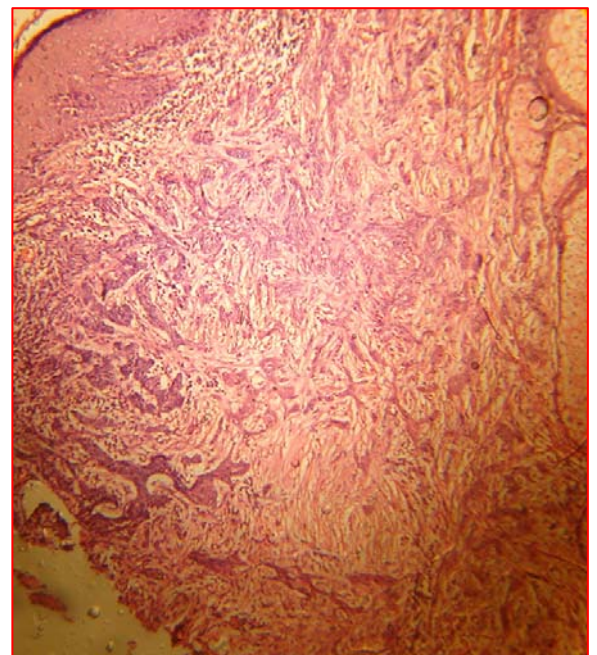
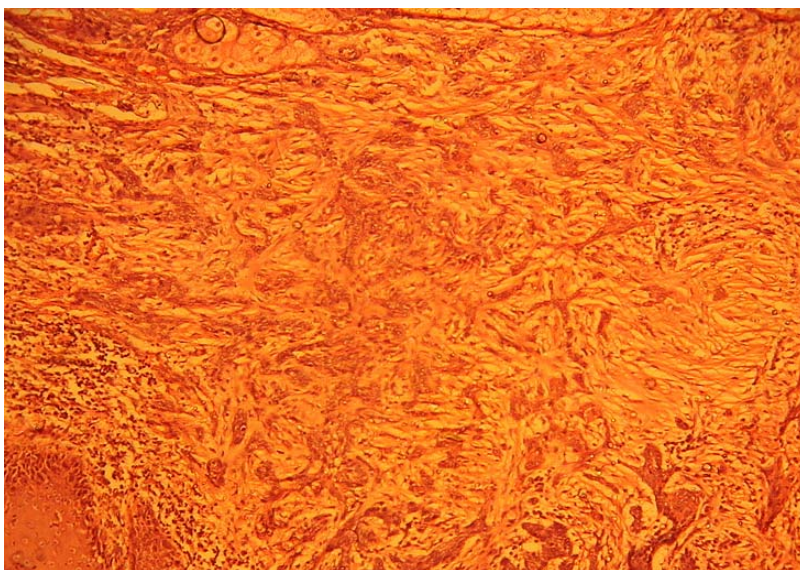
BCC (بازال سل کارسینوما) شایع ترین تومور بدخیم مهاجم پوستی در انسان است که با تهاجم مستقیم پیشرفت می کند و بندرت متاستاز می دهد [۱].

منشاء سلولهای این کارسینوم از سلولهای اپی تلیال پوست است و به سلولهای زاینده فولیکولهای مو بیش از سلول لایه بازال اپیدرم شباهت دارند. [۱] در نژاد سفید BCC شایع ترین تومور بدخیم پوست است و در مردان بیش از زنان دیده می شود [۲]. BCC با تماس مزمن با نور آفتاب ارتباط دارد و بیش از ۹۹٪ مبتلایان سفید پوست هستند. ۸۵٪ این تومورها روی سر و گردن ایجاد می شود [۱]. ۹۵٪ افراد مبتلا به BCC در سنین ۷۹-۴۰ سال قرار دارند [۳].

شکل ۱: تصویر ضایعه BCC در بیمار ۲۲ ساله



شکل ۲: تصویر پاتولوژی ضایعه BCC، سلولهای بازالوئید با نمای Palisading در هر دو شکل زیر نشان داده شده است.





- 1- Leshin B, white WL Malignant neoplasms of kratinocytes 1996.
- 2- Champion RH, Burton JL, Burns DA, Breathnach SM (eds). Rook/ Wilkinson/ Ebling textbook of dermatology. Oxford: Blackwell Science; 1998: 1679- 85.
- 3- Miller SJ. Biology of basal cell carcinoma (part I). *J am Acad. Dermatol* 1991; 24: 1- 13.
- 4- Noodleman RF, Pollack SV. Trauma as a possible etiologic factor in basal cell carcinoma. *J Dermatol Surg Oncol* 1986; 12: 841- 46.
- 5- Allison JR. Radiation- induced basal- cell carcinoma. *J Dermatol. Surg Oncol* 1984;10:200-03
- 6- Schoolmaster WL, White DR. Arsenic poisoning. *South Med J* 1980; 73: 198- 207.
- 7- Keeler CE. Albinism, xeroderma pigmentosum, and skin cancer. *Natl Cancer Inst. Monogr* 1963; 10: 349- 59.
- 8- Milstone EB, Helwig EB. Basal cell carcinoma in children. *Arch Dermatol* 1973; 108: 523- 27.
- 9- Ademiluyi SA, Ijaduola GT. Occurrence and recurrence of basal cell carcinoma of the head and neck in Negroid and Albinoid Africans. *J Laryngol Otol* 1987; 101: 1324- 28.
- 10- Plosila M, Kiistala R, Neimi KM. The Bazex syndrome: follicular atrophoderma with multiple basal cell carcinoma, hypotricosis and hypohydrosis. *Clin Exp Dermatol* 1981; 6:31- 41.
- 11- Goldstein GD, Whitaker DC, Argenyi ZB, et al. Basal cell carcinoma rising in a sebaceous nevus during childhood. *J Am Acad Dermatol* 1988; 18: 429- 30.
- 12- Nerad JA, Whitaker DC. Periocular basal cell carcinoma in adults 35 years of age and younger. *Am J Ophthalmol.* 1988; 106: 723- 29.
- 13- delfino S, Innocenzi D, Di Lorenzo, et al. An increase in basal cell carcinoma among the young: an epidemiological study in a middle-south italian population. *Anticancer Res.* 2006 Nov-Dec; 26: 497-83
- 14- Body AS, Shyr Y, King LE Jr. BCC in young women. *J Am Acad Dermatol* 2002; 46: 706- 09.
- 15- Suarez-Martinez EB, Ruiz A, Matias L, et al. Early onset of basal cell carcinoma: germline mutations in the TP53, PTCH, and XPD genes. *P R Health Sci J*; 2007 Dec 26: 349-54