

مجله علمی سازمان نظام پزشکی جمهوری اسلامی ایران، دوره 28، شماره 3، پاییز 1389: 330-326

● گزارش موردی مقاله: 030

گزارش یک مورد آنوریسم کاذب شریان لینگوال به عنوان عارضه نادر تونسیلکتومی

چکیده

مقدمه: تونسیلکتومی بی‌تردید شایع‌ترین عمل جراحی در محدوده تخصص گوش حلق و بینی می‌باشد. از میان مهم‌ترین عوارض این عمل می‌توان به خونریزی، آسیب به بافت‌های اطراف، آسپیراسیون خون، ادم یا آمبولی ریه و عفونت اشاره نمود. ما در این مقاله به گزارش موردی از آنوریسم کاذب شریان لینگوال به عنوان عارضه‌ای نادر از تونسیلکتومی می‌پردازیم.

گزارش موردی: بیمار پسری است شش ساله که با شکایت تورم دردناک گردن و فک سمت چپ از یک‌ماه پیش، به درمانگاه گوش حلق و بینی بیمارستان آیت... طالقانی تهران مراجعه کرده است. در سابقه، عمل جراحی تونسیلکتومی 40 روز قبل (10 روز قبل از شروع تورم) وجود دارد. در معاینه، توده گردنی به ابعاد 6 در 6 سانتیمتر در ناحیه ساب‌مندیولار سمت چپ با گسترش به روی فک تحتانی مشاهده می‌گردد. بیمار با تشخیص احتمالی عفونت فضای عمقی گردن تحت رژیم آنتی‌بیوتیکی وسیع الطیف قرار گرفته و آنژیوگرافی اورژانس شریان کاروتید و شاخه‌های آن به انجام رسید که هیچ‌گونه ابرمالیتی را آشکار نساخت. توده نهایتاً تحت پونکسیون تشخیصی با سوزن 25 قرار گرفته و خون آسپیره گردید. بیمار به اتاق عمل منتقل و باز شد، محل خونریزی به صورت فوران شدید خون از شریان لینگوال یافت گردید و تشخیص هماتوم ناشی از آنوریسم کاذب شریان لینگوال به اثبات رسید.

بحث: آنوریسم کاذب شریان لینگوال یک عارضه بسیار نادر تونسیلکتومی است که ثانویه به ترومای حین یا عفونت پس از عمل می‌باشد. آنوریسم معمولاً در عرض چند ساعت تا چند روز پس از تونسیلکتومی خود را با توده دردناک گردنی، خونریزی شدید از بستر لوزه یا تورم یک‌طرفه کام نشان می‌دهد، و ممکن است به سادگی با آسپه پری تونسیلار یا پارافارنژیال اشتباه گردد. تشخیص این آنوریسم و به ویژه تشخیص شریان مولد آن با آنژیوگرافی می‌تواند دشوار بوده، که علت این امر مسیر شریان لینگوال و حلقه آناتومیکی آن در اطراف عضله سوپریور کانستریکتور می‌باشد. اداره این عارضه نادر تونسیلکتومی در گرو تشخیص سریع آن است.

کلمات کلیدی: تونسیلکتومی، عوارض، آنوریسم شریان لینگوال



دکتر سعید... نوحی 1
دکتر محمدرضا فتح‌العلومی 2
دکتر علیرضا سلیمانی‌ایبانه
*3

1- استادیار گروه گوش حلق و بینی، دانشگاه علوم پزشکی شهید بهشتی
2- دانشیار گروه گوش حلق و بینی، دانشگاه علوم پزشکی شهید بهشتی
3- دستیار گروه گوش حلق و بینی، دانشگاه علوم پزشکی شهید بهشتی

* نشانی نویسنده مسؤل:
تهران- خیابان ولنجک- بیمارستان آیت... طالقانی- بخش گوش حلق و بینی و جراحی سروگردن

تلفن: 021-88314961

فکس: 021-88214962

نشانی الکترونیکی:

dr.abyaneh@hotmail.com

مقدمه

بیمار جهت بررسی بیشتر در بخش گوش حلق و بینی بستری، چک علایم حیاتی هر چهار ساعت و آزمایشات روتین درخواست گردید، و با تشخیص احتمالی عفونت فضای عمقی گردن تحت رژیم آنتی‌بیوتیکی وسیع الطیف قرار گرفت. با توجه به احتمال وجود مسایل عروقی آنژیوگرافی اورژانس شریان کاروتید و شاخه‌های آن به انجام رسید، ولی در تصاویر اخذ شده هیچ‌گونه ابرنمالیتی مشاهده نگردید. پس از انجام مشاوره با جراح عروق، توده تحت پونکسیون تشخیصی با سوزن 25 قرار گرفت و جالب توجه آنکه مایع آسپیره شده چیزی نبود، جز، خون.

بیمار در تاریخ 1388/23/11 پس از درخواست و کراس مچ چهار واحد خون، جهت تخلیه هماتوم به اتاق عمل انتقال یافت. پس از دادن انسیزیون روی ناحیه متورم ساب مندیولار ابتدا مقدار زیادی لخته خارج و سپس خونریزی شدید شروع گردید به طوری که منشأ آن قابل تشخیص نبود. بلافاصله یک انسیزیون عمودی در مجاورت لبه قدامی عصله SCM داده شد و ابتدا شریان کاروتید مشترک و سپس کاروتید خارجی آزاد و کلامپ گردید. پس از خارج کردن و تمیز کردن لخته‌های داخل کاویته، محل خونریزی به صورت فوران شدید خون از شریان لینگوال یافت شد و تشخیص هماتوم ناشی از آنوریسم کاذب شریان لینگوال مسجل گردید. محل مزبور سوچور لیگاتور شد، کلامپ روی شریان کاروتید برداشته شد و محل انسیزیون در دو لایه بخیه گردید. نهایتاً پس از کار گذاشتن درن پن روز انسیزیون اولیه در دو لایه دوخته شد.

بیمار به علت از دست دادن حدود 300 میلی‌لیتر خون تحت انفیوژن دو واحد خون قرار گرفت. ریکاوری بیمار بدون هیچ حادثه‌ای صورت پذیرفت و صبح روز بعد توده به طور کامل محو گردیده بود.

بحث

موردی که گزارش شد دارای یک آنوریسم کاذب شریان لینگوال بود که با موفقیت توسط جراحی کنترل گردید. آنوریسم کاذب شریان لینگوال یک عارضه بسیار نادر تونسیلکتومی است که ثانویه به ترومای حین یا عفونت پس از عمل می‌باشد [1]. همچنین این آنوریسم‌ها ممکن است به صورت خودبه‌خودی هم ایجاد شوند [4]. آنوریسم معمولاً در عرض چند ساعت تا چند روز پس از تونسیلکتومی خود را با توده دردناک گردنی، خونریزی شدید از بستر لوزه یا تورم یک‌طرفه کام نشان می‌دهد، و ممکن است به سادگی با آسپه‌پری تونسیلار یا پارافارنژیال اشتباه گردد [1 و 5].

تونسیلکتومی شایع‌ترین عمل جراحی در محدوده تخصص گوش حلق و بینی بوده [1] و شایع‌ترین اندیکاسیون آن عفونت‌های مکرر گلو (تونسیلیت مزمن راجعه) می‌باشد [2]. عوارض پس از تونسیلکتومی به طور کلاسیک در سه دسته فوری (خونریزی و اکنشی، آسیب به بافت‌های اطراف، آسپیراسیون خون، آمفیزم زیر جلدی، هایپوگلاسمی و هایپوناترمی)، زودرس (خونریزی ثانویه، ادم زبان کوچک، نیمه دررفتگی مفصل آتلانتواکسیپیتال، اتالژی، آسپه‌پری تونسیلار، آندوکاردیت باکتریال تحت حاد، ادم ریه و آمبولی ریوی) و تأخیری (تنگی فارنژیال، نارسایی ویلوفارنژیال، اختلالات درک طعم و فلج عصب گلسوفارنژیال) طبقه‌بندی می‌شوند [3].

ما در این مقاله به گزارش موردی از آنوریسم کاذب شریان لینگوال به عنوان عارضه‌ای نادر از تونسیلکتومی می‌پردازیم. تشخیص اینگونه آنوریسم‌ها در مراحل اولیه مشکل است و معمولاً تشخیص تا زمانی که بیمار دچار توده گردنی یا خونریزی شدید تهدیدکننده حیات شود به تأخیر می‌افتد [1]. تاکنون تنها تعداد انگشت‌شماری از این عارضه در مقالات گزارش شده است.

شرح مورد

بیمار پسری است شش ساله که در مورخ 1388/11/18 با شکایت تورم دردناک گردن و فک سمت چپ از یک‌ماه پیش، به درمانگاه گوش حلق و بینی بیمارستان آیت‌الله طالقانی تهران مراجعه کرده است. تورم تدریجاً پیشرونده بوده ولی تب، دیسفاژی و انسداد تنفسی ذکر نمی‌شود. در سابقه بیمار، عمل جراحی تونسیلکتومی 40 روز قبل (10 روز قبل از شروع تورم) با اندیکاسیون تونسیلیت راجعه وجود دارد. تونسیلکتومی با متد دیسکشن بوده و هموستاز بستر لوزه با لیگاسیون حاصل شده است. بیمار دو روز اول پس از عمل را بدون هیچ حادثه خاصی پشت سر گذاشته و با دستورات دارویی شامل آنتی‌بیوتیک و ضد درد مرخص شده است.

در معاینه، بیمار غیرتبدار بوده و توده گردنی به ابعاد 6 در 6 سانتی‌متر در ناحیه ساب مندیولار سمت چپ با گسترش به روی فک تحتانی مشاهده می‌گردد. توده نان اریتماتو، نان تندر، non-fluctuate، غیر ضربه‌دار و دارای سطح صاف، قوام نسبتاً سفت و حاشیه‌های محو است. در معاینه اروفارنکس شواهدی از خونریزی، لخته، تورم یا توده دیده نمی‌شود.

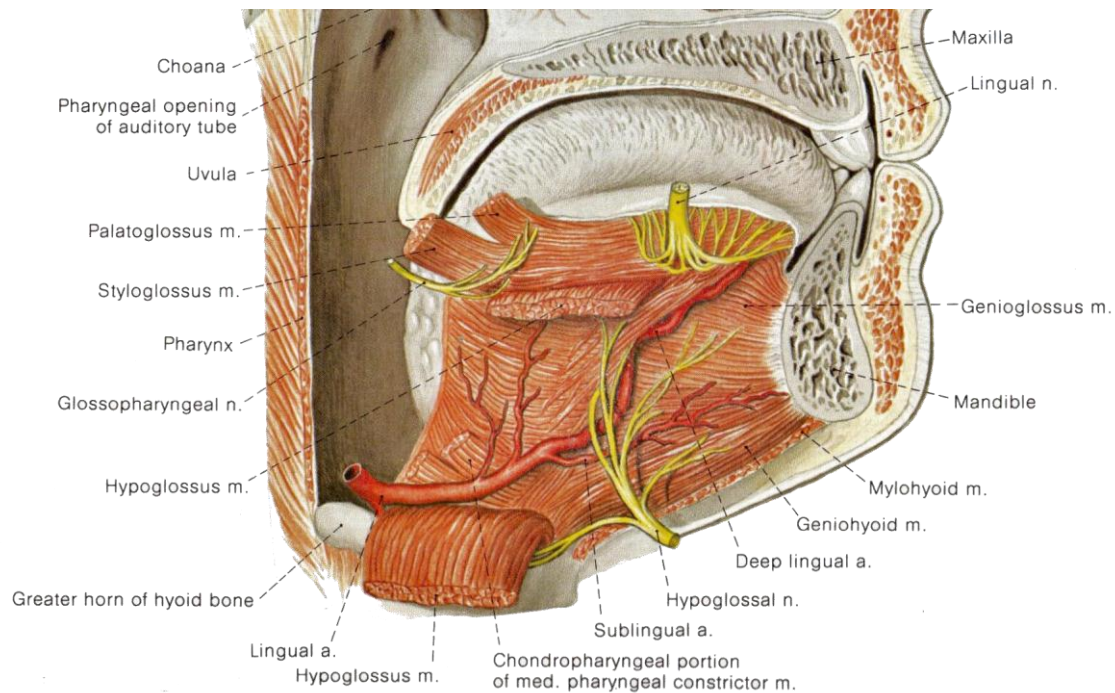
هستند. تمامی این شریان‌ها می‌توانند در طی تونسیلکتومی دچار آسیب شوند؛ به ویژه شریان لینگوال و به ویژه هنگامی که یک واریاسیون آناتومیکال نظیر شریان نابه‌جا وجود دارد [9 و 10]. به همین دلیل است که پیدا کردن *plane* مناسب جهت دیسکت لوزه امری بسیار ضروری است.

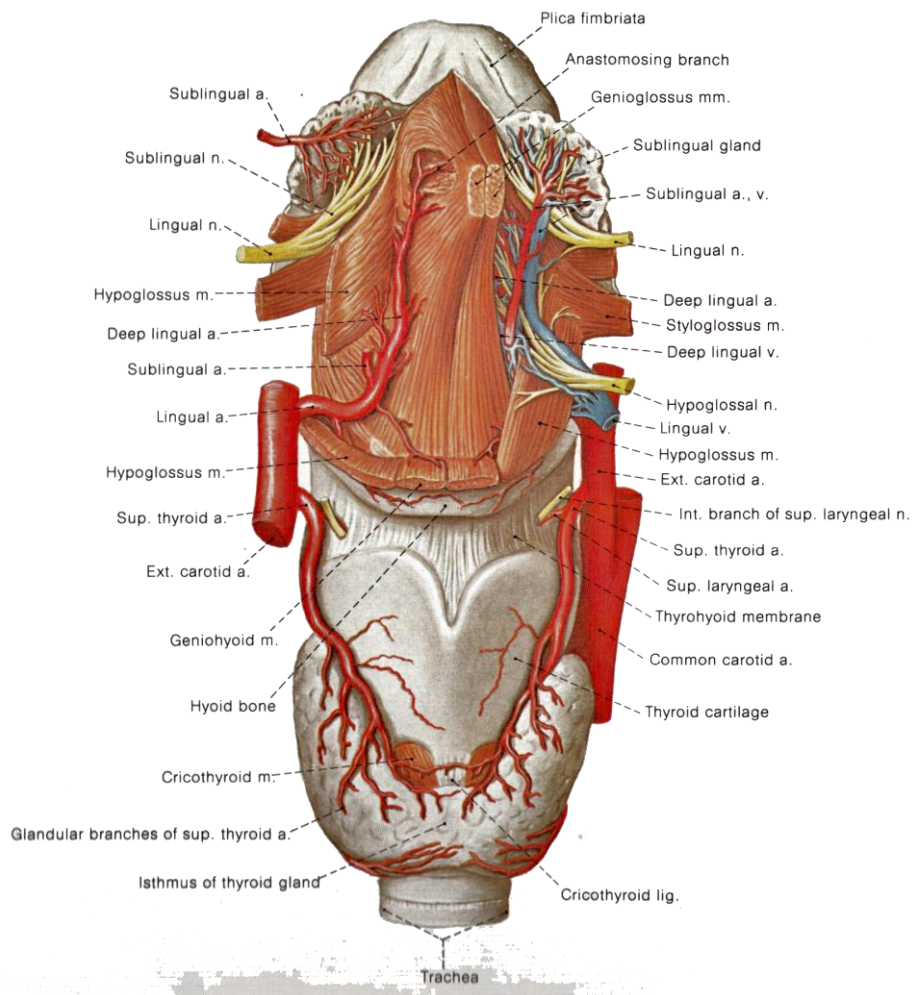
اداره این عارضه نادر تونسیلکتومی در گرو تشخیص سریع آن است. خونریزی ناشی از آنوریسم کاذب شاخه‌های کاروتید خارجی می‌تواند بسیار شدید و تهدیدکننده حیات باشد [11]. رد کردن سود و آنوریسم تنه شریان کاروتید خارجی هم از اهمیت خاصی برخوردار است، چون آنوریسم کاذب خود این شریان نیز پس از تونسیلکتومی گزارش شده است [11 و 12].

آنوریسم کاذب شریان لینگوال می‌تواند پس از تونسیلکتومی با روش‌های دیسکشن بلانت و دیسکشن تسهیل شده با فورسپس ایجاد شود. این دو متد متداول‌ترین تکنیک‌های تونسیلکتومی به شمار می‌روند. درمان این نوع آنوریسم با لیگاسیون شریان لینگوال یا آمبولیزاسیون آن صورت می‌پذیرد [6]. تشخیص این آنوریسم و به ویژه تشخیص شریان مولد آن با آنژیوگرافی می‌تواند دشوار باشد، که علت این امر مسیر شریان لینگوال و حلقه آناتومیکی آن در اطراف عضله سوپریور کانستریکتور است.

سودوآنوریسم‌های سایر نقاط بدن را می‌توان با تزریق ترومبین درمان نمود [7] ولی این درمان در مورد شریان لینگوال به علت احتمال اکسپوز بودن آن به درون اروفارنکس خالی از خطر نیست [8].

خون‌رسانی لوزه عمدتاً از شرایین فاسیال، لینگوال و فارنژیال صعودی تأمین می‌شود که همگی آنها شاخه‌هایی از شریان کاروتید خارجی





مراجع

- 1- Menauer F, Suckfull M, Stabler A, Grevers G. Pseudo-aneurysm of the Lingual Artery After Tonsillectomy, A Rare Complication. *Laryngorhinootologie* 1999; 78(7): 450-7.
- 2- Dingra PL. Tonsillectomy. In: Dingra PL, editor. *Diseases of ear nose and throat*. 4th ed. New Delhi: Elsevier. 2008; P: 489.
- 3- Marcelle M. Acute and Chronic Pharyngeal Infection. In: Michael G, editor. *Scott Brown's Otolaryngology*. 7th ed. London: Hodder Arnold. 2008; P: 1994-96.
- 4- Saino M, Akasaka M, Kayama T, Kondoh R, Nagahata M, Hosoya T, et al. A Case of Ruptured Lingual Artery Aneurysm Treated with Endovascular Surgery; *Shinkei Geka* 1997; 25(9): 835-39.
- 5- Simoni P, Bello JA, Kent B. Pseudoaneurysm of Lingual Artery Secondary to Tonsillectomy Treated with Selective Embolization; *Int Pediatr Otorhinolaryngol* 2001; 59(2): 125-28.
- 6- Salgarelli A, Morana G, Beltramello A, Nocini PF. Pseudoaneurysm of the Lingual Artery, A Case Report; *J Oral Maxillofac Surg* 1997; 55(8): 860-64.
- 7- Gorge G, Kunz T. Thrombin Injection For Treatment of False Aneurysm After Failed Compression Therapy; *Catheter Cardiovasc Interv* 2003; 58(4): 505-9.
- 8- Teh LG, Sieunarine K. Thrombin Injection For Repair of Pseudoaneurysms, A Case For Caution; *Australas Radiol* 2003; 47(1): 64-66.
- 9- Weber R, Keerl R, Hendus J, Kahle G. The Emergency Traumatic Aneurysm In the Area of Head and Neck; *Laryngorhinootologie* 1993; 72(2): 86-90.
- 10- Mitchell RB, Pereira KD, Lazar RH, Long TE, Fournier NF. Pseudoaneurysm of Right Lingual Artery, An Un-usual Cause of Severe Hemorrhage During Tonsillectomy; *Ear Nose Throat J* 1997; 76(8): 575-76.
- 11- Schumacher WA, Schafig A, Kehrl W, Pau HW. Variations In The Course of the Internal Carotid Artery, Possible Risks In So-Called Standard Operations In the Area of the Pharynx; *Laryngorhinootologie* 1998; 77(9): 517-20.
- 12- Tovi F, Leiberman A, Hertzanu Y, Golcman L. Pseudoaneurysm of the Internal Carotid Artery Secondary to Tonsillectomy; *Int J Pediatr Otorhinolaryngol* 1987; 13(1): 69-75.

