

مجله علمی سازمان نظام پزشکی جمهوری اسلامی ایران، دوره ۲۹، شماره ۱، بهار ۱۳۹۰: ۴۸-۴۳

● مقاله تحقیقی کد مقاله: ۰۶

یافته‌های سونوگرافی از راه شکم لگنی در ۲۰۰ بیمار دوشیزه زیر ۴۰ سال با خونریزی غیرطبیعی رحمی مراجعه‌کننده به بیمارستان شهید فقیهی شیراز

چکیده

زمینه: خونریزی غیرطبیعی رحمی (AUB) از اختلالات شایع در زنان می‌باشد که می‌تواند مشکلات جسمی و روحی- روانی متعددی در فرد مبتلا ایجاد کند. لذا با توجه به مطالب ذکر شده، بر آن شدیم که یافته‌های سونوگرافی از راه شکم را در دوشیزگان زیر ۴۰ سال مبتلا به AUB مورد مطالعه قرار دهیم.

روش کار: تعداد ۲۰۰ بیمار دوشیزه زیر ۴۰ سال که مبتلا به خونریزی غیرطبیعی رحمی (AUB) بودند، مورد مطالعه قرار گرفتند. ابتدا نوع AUB (الیگومنوره، هیپرمنوره و غیره)، طول مدت بیماری و سابقه بیماری قبلی در فرم‌های مربوطه درج گردید و سپس بیماران تحت سونوگرافی از راه شکم توسط دو رادیولوژیست به صورت جدا گانه قرار گرفتند. سونوگرافی توسط یک دستگاه GE مدل Logic500 و با پروب ۳/۵ مگاهرتز Convex انجام شد و یافته‌های سونوگرافیک بیماران به تفکیک یافته‌های تخمدانی یا رحمی ثبت شد.

یافته‌ها: از کل ۲۰۰ بیمار تحت مطالعه، سونوگرافی در ۴۹/۵ درصد طبیعی بود و در ۵۰/۵ درصد بیماران، یافته غیرطبیعی داشت. از بین یافته‌های تخمدانی و رحمی، یافته‌های تخمدانی شایع‌تر بوده و در ۴۶٪ کل بیماران دیده شد ولی یافته‌های رحمی، تنها در ۱۲/۵٪ بیماران بوده است. (در برخی از بیماران، یافته‌های تخمدانی و رحمی همراه با هم وجود داشت). بیشترین یافته‌های غیرطبیعی سونوگرافیک در این بیماران عدم وجود فولیکول غالب در تخمدان‌ها بود که در ۲۵٪ بیماران دیده شد و به دنبال آن کیست تخمدانی در ۱۹/۵٪ و سندرم تخمدان پلی‌کیستیک (PCO) در ۱۳/۵٪ و هیپرپلازی آندومتر در ۸/۵٪ بوده است.

در ضمن شایع‌ترین انواع AUB به ترتیب: الیگومنوره (۵۶٪) و هیپرمنوره (۲۵٪) بوده است که بیشترین پاتولوژی یافت شده در بیماران با الیگومنوره، عدم وجود فولیکول غالب در تخمدان‌ها (۳۵٪) و (PCO) (۲۱٪) بوده ولی در بیماران با هیپرمنوره، کیست تخمدانی (۲۲٪) و عدم وجود فولیکول غالب (۱۰٪) بوده است.

نتیجه‌گیری: نتایج حاصل از مطالعه ما نشان می‌دهند که در حدود نیمی از بیماران، بدون یافته پاتولوژیک در سونوگرافی هستند و علت AUB در این بیماران بیشتر به نظر می‌رسد که در اثر عملکرد بد هورمونی و تخمدانی در اثر استرس‌ها و مشکلات روحی- روانی باشد.

واژگان کلیدی: خونریزی غیرطبیعی رحمی، اولتراسوند از راه شکم، ازدواج نکرده



دکتر احمد قاسمی ۱

دکتر سیامک فرح‌انگیز ۲

دکتر شاهرخ خوش‌سیرت ۳

دکتر محمد دائمی ۴

دکتر آمیتا گوران ۵*

۱- دستیار گروه رادیولوژی،

دانشگاه علوم پزشکی شیراز

۲- استادیار گروه رادیولوژی،

دانشگاه علوم پزشکی شیراز

۳- استادیار گروه گوش و حلق و

بینی، دانشگاه آزاد اسلامی

۴- پزشک عمومی، پژوهشگر

۵- دستیار رشته زنان و زایمان

* نشانی نویسنده مسؤل:

شیراز- بیمارستان نمازی- بخش

رادیولوژی- دفتر بخش

رادیولوژی

تلفن: ۰۲۱-۶۲۶۲۲۳۳

نشانی الکترونیکی:

amitagooran@Hatmail.com

مقدمه

مراجعه می‌کنند و مسلماً در اکثر موارد، انجام سونوگرافی از راه شکم برای ایشان الزامی است، بر آن شددیم تا مطالعه‌ای در مورد یافته‌های سونوگرافی لگنی از راه شکم در دوشیزگان زیر ۴۰ سال مبتلا به AUB انجام دهیم تا بتوانیم فراوانی یافته‌های مختلف سونوگرافی را که ممکن است همکاران در یک سونوی لگنی از راه شکم با آن مواجه شوند پیدا نماییم تا راهگشایی برای همکاران رادیولوژیست در تشخیص مناسب و دقت بیشتر و برای همکاران متخصص زنان برای درمان قطعی‌تر باشد.

مواد و روش‌ها

نوع مطالعه توصیفی مقطعی است و روش آماری استفاده شده، تحلیل توصیفی (descriptive analysis) می‌باشد. برای انجام مطالعه، ابتدا تعداد ۲۰۰ فرم شامل مشخصات بیمار و نوع خونریزی غیرطبیعی رحمی (هیپرمنوره، الیگومنوره و غیره)، طول مدت بیماری و سابقه بیماری قبلی و یافته‌های سونوگرافیک تهیه گردید، سپس از بین بیماران مراجعه‌کننده به بخش سونوگرافی بیمارستان شهید فقیهی شیراز، ۲۰۰ بیمار خانم زیر ۴۰ سال دوشیزه که از خونریزی غیرطبیعی رحمی شکایت داشته‌اند، تحت سونوگرافی لگنی از راه شکم قرار گرفتند. ابتدا شرح حال کامل از بیماران از نظر نوع خونریزی غیرطبیعی رحمی گرفته شد و تنها، بیمارانی که در حوالی نیمه سیکل (از روز ۱۴-۱۰) بوده‌اند مورد سونوگرافی قرار گرفته‌اند و بیماران خارج از این دوره یا از مطالعه خارج شدند و یا برای مراجعه مجدد در همان دوره (اگر زودتر از نیمه سیکل بوده‌اند) و یا دوره بعد (اگر دیرتر از این زمان بوده‌اند) فرا خوانده شدند.

سونوگرافی توسط دو رادیولوژیست متبحر و با سابقه کافی و در دو مرحله به صورت جداگانه انجام شده است.

به بیماران توضیح داده می‌شد که با مثانه پر مراجعه کنند. در موقع سونوگرافی، بیمار به صورت درازکش می‌خوابید و سونوگرافی از روی شکم از لگن شامل رحم، تخمدان‌ها و ضمامن انجام می‌شد. دستگاه سونوگرافی مورد استفاده شامل دستگاه GE مدل Logic-500 و پروپ ۳/۵ مگاهرتز Convex بود.

بعد از انجام سونوگرافی، یافته‌های هر بیمار به تفکیک تخمدانی یا رحمی و غیره در فرم‌ها ثبت شد. برای مثال یافته‌های تخمدانی شامل وجود یا عدم وجود کیست، وجود یا عدم وجود توده و غیره و یافته‌های رحمی شامل وجود یا عدم وجود فیبروم، وجود یا عدم وجود هیپرپلازی آندومتر و غیره می‌شوند. کیست‌های تخمدانی با قطر بیشتر از ۲۵ میلی‌متر، پاتولوژیک فرض شدند و ضخامت آندومتر هم بسته به فاز سیکل قاعدگی فرد در نظر گرفته شد.

خونریزی غیرطبیعی رحمی (Abnormal uterine bleeding) یکی از اختلالات شایع در زنان می‌باشد [۱] که می‌تواند همراه با مشکلات روحی و روانی و جسمی متعددی در فرد مبتلا باشد. این اختلال به اشکال مختلفی بروز می‌کند [۲]. اما در هر حالت، سونوگرافی و عمدتاً سونوگرافی واژینال یک روش آسان و بی‌خطر در بررسی آن می‌باشد که می‌تواند علل پاتولوژیک را در موارد خاصی نشان بدهد [۳]. این دلایل می‌توانند دلایل رحمی یا تخمدانی باشند [۴] که هر کدام نیاز به بررسی و مدیریت برخوردار خاصی دارند که به کمک بیماران می‌آید و نظم زندگی را به آنها برمی‌گرداند.

در حالی که Raija و همکاران، سونوی اندوواژینال را که همراه با داپلر انجام می‌گردد به عنوان بهترین وسیله تصویربرداری برای نشان دادن طبیعت کیست‌ها و افتراق بین کیست خوش‌خیم و بدخیم می‌دانند [۵]. از طرفی برخی محققین مانند Tugrul و همکاران، کاربرد سونوی کالر داپلرترانس واژینال را از نظر بالینی برای تشخیص بیماران با PCO، کاربردی نمی‌دانند [۶] اما به هر حال مطالعات نشان می‌دهند که سونوگرافی ژنیکولوژیک به صورت یک وسیله دقیق و خیلی مؤثر برای تشخیص تعداد زیادی از توده‌های آدنکسی پیشرفت کرده است [۷].

سونوگرافی، هم چنین در بررسی پاتولوژی‌های رحمی، یک وسیله بسیار مناسب است [۸] که می‌تواند با تزریق سالیین هم همراه باشد [۹]. امروزه حتی ثابت شده است که وسایل جدید مثل MRI نسبت به سونوگرافی واژینال در تشخیص برخی پاتولوژی‌ها مثل آدنومیوز، برتر است [۱۰].

روی هم رفته، با تمام این تفاسیل، انتخاب روش بررسی بستگی زیادی به علائم بیمار [۱۱] و از آن مهم‌تر عوامل فرهنگی و اعتقادات بیماران دارد. در کشور ما به دلایل فرهنگی و اعتقادی ملی و مذهبی، انجام سونوگرافی لگنی از راه واژینال بر روی دوشیزگان، امکان‌پذیر نمی‌باشد و مسلماً در بسیاری از موارد، سونوگرافی از راه شکم، تنها روش تشخیصی در آنها است.

از طرفی به نظر می‌رسد که علل AUB در دوشیزگان زیر ۴۰ سال با زنان ازدواج کرده و سن بالاتر از ۴۰ سال متفاوت باشد [۷] و این در حالی است که اکثر مطالعات انجام شده قبلی بر اساس سونوی واژینال در زنان سنین متفاوت که غالباً پره منوپوزال بوده‌اند انجام شده است [۸].

با توجه به مطالب ذکر شده و با عنایت به شمار روز افزون بیماران دوشیزه مبتلا به AUB که به مراکز سونوگرافی در سراسر کشور



اوولاسیون) در ۴۹ نفر (۵۳٪)، کیست تخمدانی در ۳۹ نفر (۴۲٪)، سندرم تخمدان پلی‌کیستیک در ۲۷ نفر (۲۹٪)، توده توپر در ۵ نفر (۵٪) بوده‌اند. در تمام موارد PCO، قبلاً موارد شناخته شده و ثابت شده بودند. ضمناً اکثریت بیمارانی که در آنها عدم وجود فولیکول غالب (تخمدان بدون اوولاسیون) دیده شد، مبتلا به اولیگومنوره بودند و به تأخیر افتادن قاعدگی همراه با عدم وجود فولیکول غالب دلیل بر انجام نیافتن اوولاسیون در آنها بوده است. این بیماران در حدود روز ۱۴-۱۲ سیکل سونو شده‌اند و در صورت مراجعه در روزهای اولیه سیکل و یا روزهای بعد از نیمه سیکل به ترتیب برای انجام مجدد سونو در نیمه همان سیکل یا نیمه سیکل بعدی فراخوانده شدند.

در مورد یافته‌های سونوگرافیک رحمی هم به ترتیب زیر بوده است: هیپرپلازی در ۱۷ نفر (۶۸٪)، کیست نبوتین در ۷ نفر (۲۸٪) و فیبروم رحمی در ۳ نفر (۱۲٪)، بدیهی است که برخی بیماران دارای یافته‌های چندگانه تخمدانی یا رحمی و یا گاهی هر دو به صورت همزمان بوده‌اند.

کیست تخمدانی به عنوان یک یافته سونوگرافیک مهم در ۳۹ بیمار (۱۹/۵٪) از کل بیماران دیده شد که در این میان برخی بیماران بیش از یک کیست داشته‌اند که در مجموع (اعم از کیست‌های منفرد و چندتایی) ۴۶ کیست دیده شده که از بین آنها ۴۲ کیست (۹۱٪) ساده و ۴ کیست (۹٪) کمپلکس بوده‌اند و از نظر اندازه هم به ترتیب زیر بوده است که: ۱۴ کیست (۳۰٪) به اندازه زیر ۳ سانتی‌متر و ۳۱ کیست (۶۷٪) بین ۳-۷ سانتی‌متر و یک کیست (۳٪) هم بالای ۷ سانتی‌متر بود.

در معاینات سونوگرافیک انجام شده ۱۷۵ بیمار (۸۷/۵٪) بدون مایع آزاد لگنی و ۲۵ نفر (۱۲/۵٪) با مایع آزاد بوده‌اند. علاوه بر AUB برخی بیماران دارای علائم همراه آن بوده‌اند که دو تا از شایع‌ترین آنها به ترتیب زیر بوده‌اند:

۱۰۵ بیمار (۵۲/۵٪) با درد لگن، ۵۳ بیمار (۲۶/۵٪) با درد ناحیه تحتانی پشت و ۴۴ بیمار (۲۲٪) هر دو علامت را با هم داشته‌اند. در میان انواع AUBها، الیگومنوره و هیپرمنوره، بیشترین علت مراجعه بوده‌اند که همراهی آنها با یافته‌های مثبت سونوگرافیک تخمدانی به ترتیب ۸۲ مورد و ۱۹ مورد و با یافته‌های رحمی به ترتیب ۱۱ مورد و ۹ مورد بوده است.

یافته‌های تخمدانی در همراهی با الیگومنوره به ترتیب زیر بوده است: ۵۵ نفر (۴۹٪) نرمال، ۳۹ نفر (۳۵٪) بدون فولیکول غالب، ۲۴ نفر (۲۱٪) موارد PCO، ۱۷ نفر (۱۵٪) کیست تخمدانی و دو نفر (۲٪) توده توپر تخمدانی.

در طی مطالعه در انتخاب بیماران و معاینه آنها دقت کافی به عمل آمد و سونوگرافی در مورد بیماران با مثنای خالی و یا خیلی پر که باعث اختلال در مطالعه می‌شد به ترتیب با کمی تأخیر جهت پر شدن مثنای و یا راهنمایی بیمار برای خالی کردن مثنای به میزان مورد قبول، انجام می‌شد.

در پایان مطالعه و بعد از کامل شدن ۲۰۰ فرم، تمام اطلاعات به دست آمده از بیماران از داخل فرم‌ها جمع‌آوری و استخراج شد و تجزیه و تحلیل آماری بر روی آنها صورت گرفت و نتایج به شرح ذیل به دست آمد.

یافته‌ها

در پایان مطالعه و پس از کامل شدن ۲۰۰ فرم مربوط به بیماران، اطلاعات از داخل فرم‌ها استخراج شد و نتایج زیر به دست آمد.

از مجموع ۲۰۰ بیمار مطالعه شده که همگی خانم ازدواج نکرده زیر ۴۰ سال بوده‌اند، ۹ نفر (۴/۵٪) از سن ۱۵-۱۰ ساله و ۸۲ نفر (۴۱٪) بین ۲۰-۱۶ ساله و ۸۰ نفر (۴۰٪)، سن ۲۵-۲۱ ساله و ۲۲ نفر (۱۱٪) سن ۳۰-۲۶ ساله و ۷ نفر (۳/۵٪) بالای ۳۰ سال بوده‌اند.

علت مراجعه بیماران از نظر نوع AUB به ترتیب زیر بوده است: ۱۱۲ نفر (۵۶٪) الیگومنوره، ۵۰ نفر (۲۵٪) هیپرمنوره، ۳۳ نفر (۱۶/۵٪) پلی منوره، ۲۱ نفر (۱۰/۵٪) متروراژی، ۱۷ نفر (۸/۵٪) هیپومنوره و ۵ نفر (۲/۵٪) هم با علائم دیگر مثل آمنوره و منومتروراژی مراجعه کرده‌اند. البته در این میان برخی از بیماران در طول مدت ابتلای بیماری گاهی بیش از یکی از انواع AUB را داشته‌اند.

از نظر طول دوره بیماری، نتایج زیر به دست آمده است که: ۱۲۵ نفر (۶۲/۵٪) کمتر از ۶ ماه، ۴۰ نفر (۲۰٪) بیش از یک سال و ۳۵ نفر (۱۷/۵٪) بین ۶-۱۲ ماه، حدود ۱۴۸ نفر (۷۴٪) بیماران سابقه بیماری قبلی نداشته‌اند و ۵۲ نفر (۲۶٪) قبلاً هم یک یا چند دوره از AUB را پشت سر گذاشته بودند که در این میان ۱۵۴ نفر (۷۷٪) هیچ درمانی دریافت نکرده بودند و ۴۶ نفر (۲۳٪) هم یک نوع از درمان (دارویی یا جراحی) را گرفته بودند. آمار از نظر یافته‌های سونوگرافی به این ترتیب بوده است که ۱۰۸ بیمار (۵۴٪) هیچ یافته تخمدانی نداشته‌اند در صورتی که ۹۲ بیمار (۴۶٪) یکی از پاتولوژی‌های تخمدانی (کیست و غیره) را داشته‌اند در حالی که یافته‌های رحمی در ۱۷۵ نفر (۸۷/۵٪) نرمال و در ۲۵ نفر (۱۲/۵٪) پاتولوژیک بوده است.

از بین یافته‌های سونوگرافیک تخمدانی به ترتیب شایع‌ترین یافته‌ها، عدم وجود فولیکول غالب نشانه تخمدان با عملکرد ضعیف (بدون

در مطالعه حاضر که بر روی دوشیزگان زیر ۴۰ سال مبتلا به AUB انجام شد، در حدود نصف موارد سونوگرافی طبیعی داشته‌اند که می‌تواند نشانگر این موضوع باشد که در نصف موارد، مشکل پاتولوژیک در این بیماران وجود نداشته و شاید اختلالات عملکردی به دلیل مشکلات روحی- روانی و فشارهای عصبی، عامل ایجاد AUB باشد.

از نظر یافته‌های پاتولوژیک هم، بیشترین یافته‌ها، تخمدانی بوده‌اند و شایع‌ترین یافته هم از این میان، عدم وجود فولیکول غالب در تخمدان‌ها به دلیل عدم تخم‌گذاری می‌باشد (۲۵ درصد بیماران) که باز هم نشان‌دهنده اختلال عملکردی احتمالاً به دلیل مشکلات عصبی و استرس‌ها است.

علیرغم مطالعات قبلی انجام شده که بر روی هر دو گروه بانوان ازدواج کرده و دوشیزگان بود، در مطالعه حاضر، ضایعات پاتولوژیک رحمی، کمتر از ضایعات تخمدانی بوده و بیشترین یافته رحمی شامل هیپرپلازی آندومتر هم تنها در ۸/۵ درصد بیماران دیده شده است. بیشترین نوع AUB هم الیگومنوره بوده که شایع‌ترین یافته پاتولوژیک این بیماران نیز عدم تخم‌گذاری و عدم وجود فولیکول غالب بوده است. بنابراین، می‌توان گفت که در دوشیزگان زیر ۴۰ سال مبتلا به AUB، ضایعات پاتولوژیک کمتر دیده می‌شود و بیشترین علت AUB، همان اختلالات عملکردی می‌باشد که به نظر می‌رسد ممکن است در اثر مشکلات و استرس‌های عصبی تشدید می‌شود و لذا در اقدامات درمانی این بیماران می‌بایست علاوه بر درمان اختلال عملکردی با داروهای هورمونی، نسبت به برطرف کردن و معالجه استرس‌های روحی و فشارهای عصبی در بیماران هم، عنایت نمود. به علاوه، استفاده از روش‌های تشخیصی تصویربرداری پیشرفته مثل MRI هم می‌تواند در موارد خاص، در نظر گرفته شود.

یافته‌های رحمی. در بیماران شامل: ۱۰۱ نفر (۹۰٪) نرمال، ۱۰ نفر (۹٪) هیپرپلازی آندومتر و یک مورد (۱٪) کیست نبوتین بوده است. کلیه کسانی که با الیگومنوره، دچار هیپرپلازی آندومتر بوده‌اند، موارد PCO می‌باشند.

یافته‌های تخمدانی در بیماران با هیپرمنوره به این صورت بوده است که: ۳۴ نفر (۶۸٪) نرمال، ۱۱ نفر (۲۲٪) کیست تخمدانی، ۵ نفر (۱۰٪) بدون فولیکول و ۳ نفر (۶٪) موارد PCO بوده‌اند در حالی که در این بیماران یافته‌های رحمی به شرح زیر بوده است: ۴۲ نفر (۸۴٪) نرمال، ۴ نفر (۸٪) هیپرپلازی آندومتر، ۳ نفر (۶٪) کیست نبوتین و ۲ نفر (۴٪) فیبروم رحمی.

بحث

در مطالعات قبلی انجام شده بر روی بیماران مبتلا به خونریزی غیرطبیعی رحمی (AUB)، شایع‌ترین علت عدم تخم‌گذاری بوده است. در یک مطالعه، در حدود ۵۰٪ بیماران، علل عملکردی داشته‌اند و پاتولوژی آناتومیک دیده نشده است [۱۴].

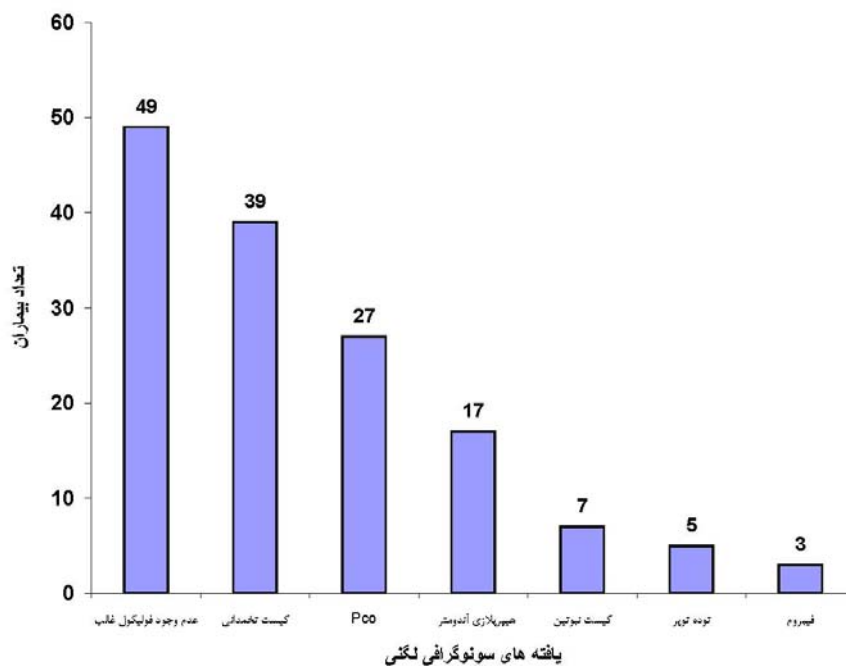
در یک مطالعه دیگر، تنها در حدود ۲۰-۱۵ درصد از بیمارانی که تخم‌گذاری داشته‌اند، AUB در آنها دیده شده است [۱۲].

در یک مطالعه، پاتولوژی آناتومیک در ۳۱٪ بیماران توسط سونوگرافی واژینال پیدا شد که شامل: فیبروم رحمی، پولیپ رحمی و حالت غیرطبیعی آندومتر بوده است [۱۳].

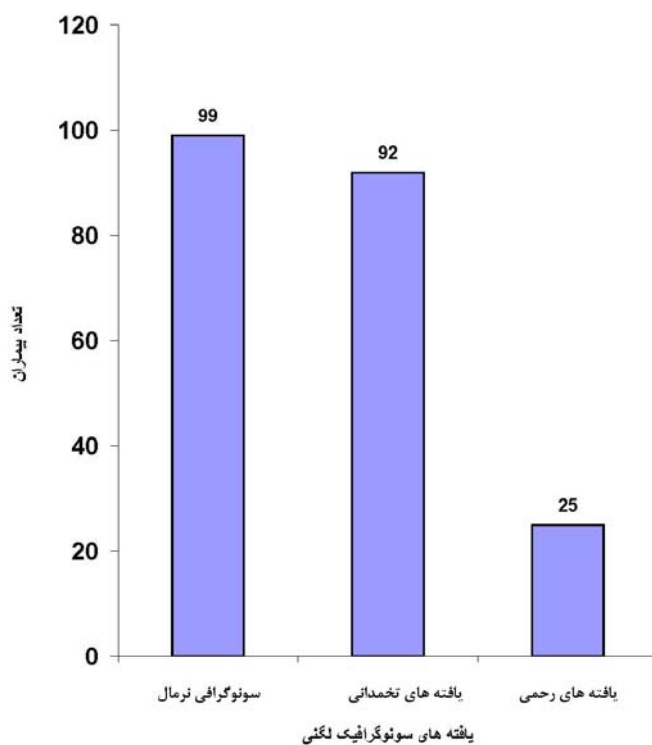
در مطالعه دیگری هم بیشتر ضایعات پاتولوژیک، شرایط خوش‌خیم رحمی (پولیپ، هیپرپلازی آندومتر و آدنومیوز) برآورد شده است و در زنان بالای ۴۰ سال هم بایستی هیپرپلازی یا بدخیمی آندومتر را بیشتر در نظر داشت [۱۵].

کلیه مطالعات قبلی بر روی هر دو گروه دوشیزگان و بانوان ازدواج کرده به صورت توأم و بدون جدا کردن آنها انجام شده بودند [۱۵].





نمودار ۱: میزان فراوانی انواع یافته های تخمدانی و رحمی در سونوگرافی لگن دوشیزگان زیر ۴۰ سال مبتلا به AUB



نمودار ۲: میزان کلی فراوانی یافته های سونوگرافی لگنی در دوشیزگان زیر ۴۰ سال مبتلا به با AUB

مراجعه

- 1- BurksDD/StainkenBF/Burkhand TK/et al. Uterine inner myometrial echogenic focie: relationship to prior D&C and endometrial biopsy. *Am J Ultrasound Med* 1991. 10: 487.
- 2- Lewit N/ Thaler I/ Rotttem S. The uterus: a new look with transvaginal sonography. *J Clin Ultrasound* 1990. 18: 331.
- 3- Franks S. Polycystic ovary syndrome. *N Engle J Med* 1995/333: 853.
- 4- Williams R.L, Narin S.L.L, Ragavendra N. U.S of abnormal uterine bleeding; *Radiographic journal*. 2002; 23 (3): 703-718.
- 5- Raja J, D Jafer R, Benoit B, Treisser A. Management of ovarian cysts; *J chir (Paris)*. 2006 Sep-Oct; 143 (s): 278-84.
- 6- Tugrul S, Oral O, Guclu M, Kathu T, aslu H, Pekin D. Significance of Doppler Ultrasonography in the diagnosis of polycystic ovary syndrome; *Clin EXP Obstet Gynecol*. 2006; 33 (3): 154-8.
- 7- Patel MD. Practical approach to the adnexal mass. *Radiol Clin North Am*. 2006 Nov; 44 (6): 879-99.
- 8- Callen P/ Filly R/ Manyer T. Intrautrine cotraseptive device: evaluation by sonography. *Am J Rontgenol* 1980 /135: 797.
- 9- Alcazar JL, Laporte C. Comparative study of transvaginal ultrasonography and hysteroscopy in postmenopausal bleeding. *Gyneco Obst invest*. 1996; 41 (1): 47-9.
- 10- Dueholm M, Ladorf E, Hansen ES, Sovensen JS, ledertory S, Olesen F, Magnetic resonance Imaging and transvaginal ultrasonography for the diasnosis of adneomyosis. *Fertil steril*. 2001 Sep; 76 (3): 588-94.
- 11- Fleishler AC/ Gordon AN/ Entman SS/et al. Transvaginal scanning of the endometrium. *J Clin Ultrasound* 1990/18: 337.
- 12- Decherney A.H, Nathan L. Current obstetric & Gynecologic Diagnosis & Treatment. 9th ed. New York: Lang Medical Books/ Mc Graw- Hill; 2003.
- 13- Goldstein S.R. Monorrhagia and abnormal bleeding before the menopause. *Best practice & Research clinical and Gynaecology*. 2004; 18 (1): 59-69.
- 14- Speroff L, Fritz M.A. Clinical Gynecologic Endocrinology and Infertility. 7th ed, Philadelphia: Lippincott Williams & Wilkins; 2005.
- 15- Albers J.R, Hell S.K, Weslej R.M. Abnormal uterine bleeding *American family physician*. 2004; 69 (15): 1915-1926.

