

## توپوگرافی قرنیه بعد از جراحی برشهای شعاعی قرنیه

دکتر افشین لطفی صدیق: استادیار گروه چشم پزشکی دانشگاه علوم پزشکی تبریز : نویسنده رابط  
دکتر محمد میرزائی: استادیار گروه چشم پزشکی دانشگاه علوم پزشکی تبریز  
آمنه میرزائی: کارشناس ارشد پرستاری دانشگاه علوم پزشکی تبریز  
حسین رستمی: کارشناس ارشد پرستاری دانشگاه علوم پزشکی تبریز

### چکیده

**زمینه و اهداف:** جراحی برش شعاعی قرنیه یکی از روشهای رایج در اصلاح عیب انکساری نزدیک بینی و آستیگماتیسم نزدیک بینی است. هدف اصلی این مطالعه بررسی وضعیت توپوگرافی قرنیه قبل از عمل جراحی و تغییرات الگو و پروفایل آن در هفته اول و سه ماه بعد از جراحی است. ثبت شکایات بیمار و یافتن ارتباط آنها با تغییرات توپوگرافی حاصل از جراحی نیز هدف فرعی این مطالعه به شمار می رود.

**روش بررسی:** این مطالعه از طریق کارآزمایی بالینی مقایسه ای قبل و بعد از عمل جراحی بر روی ۵۰ چشم از ۲۶ بیمار نزدیک بین که از ابتدای ۱۳۷۶ لغایت شهریور ۱۳۸۰ تحت عمل جراحی برش شعاعی قرنیه (RK) قرار گرفته بودند، صورت گرفت. در تمامی بیماران معاینات معمول چشم پزشکی قبل از جراحی انجام و توپوگرافی قرنیه از نظر الگو و پروفایل آن (ضریب عدم کرویت)<sup>۱</sup> تعیین شد. بیماران به صورت سرپایی با بی حسی موضعی و با چاقوی الماس ۰/۲ mm به روش آمریکایی و بر اساس نوروگرام های استاندارد جراحی می شدند. در هفته سوم و ماه سوم بعد از عمل توپوگرافی انجام شد و الگوی ناحیه اپتیکی مرکزی، وجود یا عدم وجود چندکانونیت<sup>۲</sup> و ضریب عدم کرویت مورد توجه قرار گرفت.

**یافته ها:** میانگین سنی بیماران ۲۹ سال (۶۰ - ۱۸ سال) بود و ۷۴٪ مرد و ۲۶٪ زن بودند. میانگین مدت پیگیری ۱۰/۵ ماه بود. شایعترین الگوی توپوگرافی قبل از عمل به ترتیب Bow - Tie نامتقارن (۴۴٪)، الگوی گرد (۸٪) و پروفایل قرنیه در ۹۲٪ پرولیت<sup>۳</sup> و در ۸٪ کاملاً کروی<sup>۴</sup> بود. هیچ موردی از پروفایل اولیت<sup>۵</sup> در قرنیه های قبل از عمل وجود نداشت. در بعد از جراحی الگوی شایع قرنیه پس از عمل جراحی در ۵۰٪ موارد چند وجهی منظم (گرد یا بیضی) و در ۲۲٪ نواری شکلی<sup>۶</sup> و در ۲۸٪ موارد به صورت مجزا<sup>۷</sup> بود. چند کانونیت قرنیه پس از عمل جراحی در ۳۸٪ موارد مشاهده شد. پروفایل قرنیه در ۹۴٪ اولیت و در ۶٪ از نوع پرولیت بود.

**نتیجه گیری:** عمل جراحی برش شعاعی قرنیه (RK) باعث ایجاد تغییراتی در الگو و پروفایل قرنیه ای می شود. به طوری که بعد از عمل جراحی قرنیه عدم کرویت افزایش می یابد و پروفایل پرولیت به اولیت تبدیل می شود. وجود چند کانونیت در ناحیه مسطح مرکزی می تواند دید بدون اصلاح بیمار را افزایش دهد، بی آن که به بروز عوارض مهم اپتیکی منجر شود. اگر الگوی COZ به صورت مجزا باشد، می تواند باعث نوسانات روزانه VA شود.

**کلید واژه ها:** نزدیک بینی، توپوگرافی، عدم کرویت، ناحیه اپتیکی مرکزی، جراحی برش شعاعی قرنیه

### مقدمه

عیوب انکساری از علل شایع مراجعه بیماران به درمانگاه و بیمارستان محسوب می شود. نزدیک بینی با شیوع حدود ۲۵٪ در بین مردم شایعترین نوع عیب انکساری است. از سالها پیش اصلاح این نوع عیب انکساری به روشهای گوناگون متداول شده است. عمل جراحی نیز به طرق مختلف صورت می گیرد که در حال حاضر جراحی برش شعاعی قرنیه (RK) حتی با وجود جراحیهای لیزری و ایمپلنت های قرنیه ای و داخل چشمی، روشی مؤثر و نسبتاً مقرون به صرفه است (۱). از معایب این روش می توان به عدم اصلاح مقادیر بالاتر از ۵-۴ دیوپتر، نوسان عیب انکساری و کاهش ثبات آن اشاره کرد (۱ و ۲).

توپوگرافی قرنیه در ارزیابی قبل از عمل و برنامه ریزی برای جراحی برش شعاعی قرنیه، نقش بسزایی دارد. انجام توپوگرافی در بررسی نتایج جراحی برش شعاعی قرنیه، عوارض آن و برنامه ریزی برای جراحیهای بیشتر دارای اهمیت است (۳). در جراحی برش شعاعی قرنیه لاملاهای کلاژنی قطع و قرنیه از نظر ساختمانی تضعیف می شود. محل برش به علت جمع شدن فیبرهای لایه قدامی قرنیه و نیروی فشار داخل چشمی باز می شوند. این امر باعث مسطح

شدن قسمت مرکزی قرنیه در محل برش و ۹۰ درجه دورتر از آن می شود. حداکثر تأثیر آن در نقطه مرکزی برش (یعنی در ناحیه ای به قطر تقریبی ۷ میلیمتر) است که باعث بیرون زدگی قسمت میدپریفری می شود. باز شدن زخم در هفته اول اتفاق می افتد و در هفته های بعد با پر شدن اپی تلیوم در محل باز شدگی و مسطح شدن پیشرونده قرنیه و هیپراوبی توأم می شود (۳).

هدف اصلی از این مطالعه بررسی وضعیت توپوگرافی قرنیه قبل از عمل جراحی و تغییرات آن در هفته اول و سه ماه اول بعد از جراحی است. اهداف ثانویه آن ثبت شکایات بیمار در حداقل دوره پیگیری و مقایسه آن با تغییرات توپوگرافی قرنیه است تا بتوان ارتباطی بین تغییرات توپوگرافی و شکایات اپتیکی بیمار پیدا کرد.

### مواد و روش ها

#### گروه مورد مطالعه

مطالعه در یک مرکز واحد به روش آینده نگر و به صورت کارآزمایی بالینی از نوع مقایسه ای قبل و بعد از عمل بر روی ۵۰ چشم دارای نزدیک بینی از ۲۶ بیماری که از ابتدای ۱۳۷۶ لغایت شهریور

- |                            |              |
|----------------------------|--------------|
| 1. aspherecity coefficient | 5. oblate    |
| 2. multifocality           | 6. bank-like |
| 3. prolate                 | 7. split     |
| 4. sphere                  |              |

چندکانونیت و ضریب عدم کرویت به دقت بررسی می شدند. شکایات ذهنی بیماران نیز ثبت می شد.

### یافته ها

میانگین سنی افرادی که در این مطالعه تحت عمل RK قرار گرفتند، ۲۹ سال (۶۰-۱۸ سال) بود. ۷۴٪ (۳۷ چشم) مرد و ۲۶٪ (۱۳ چشم) زن بودند. افراد به تدریج از فروردین ۱۳۷۶ لغایت خرداد ۱۳۸۰ تحت عمل جراحی قرار گرفتند و تا شهریور ۱۳۸۰ پیگیری شدند. حداقل مدت پیگیری ۳ ماه و حداکثر آن ۴۰ ماه بود؛ به طوری که میانگین مدت پیگیری در ۲۶ بیمار و ۵۰ چشم، ۱۰/۵ ماه به دست آمد. توپوگرافی قبل از عمل از نظر الگو با استفاده از ویدئو کراتوگرافی رایانه‌ای و نمای آگزپال و بر اساس تقسیم‌بندی «بوگان» به ترتیب زیر بود:

الگوی گرد در ۴ مورد (۸٪)، از الگوی آستیگماتیسم، الگوی Bow - Tie متقارن در ۲۰ مورد (۴۰٪) و Bow - Tie نامتقارن در ۲۲ مورد (۴۴٪) وجود داشت. الگوی نامنظم در ۳ مورد (۶٪) مشاهده شد که احتمالاً در اثر corneal warpage ناشی از CL اتفاق افتاده بودند. هیچ مورد از الگوی بیضی دیده نشد.

پروفایل قرنیه با استفاده از ضریب عدم کرویت نیز مورد مطالعه قرار گرفت. در مطالعه حاضر ۴ چشم (۸٪) Q برابر صفر داشتند. ۶ چشم (۹۲٪) نیز Q کمتر از صفر داشتند. چشم‌های با Q بین -۰/۲۶- و صفر ۴۳ چشم بودند ولی ۳ چشم Q کمتر از -۰/۲۶- داشتند (-۰/۷۴، -۰/۶۶، -۰/۴، -۰/۱) (جدول ۱).

جدول ۱: تغییرات ضریب عدم کرویت قبل از عمل جراحی RK

وضعیت بیمار	Q = ۰	۰ < Q < ۰/۲۶	Q < -۰/۲۶	جمع
قبل از عمل RK	۴ مورد ۸٪	۴۳ مورد ۸۶٪	۳ مورد ۶٪	۵۰ مورد ۱۰۰٪

جدول ۲: تغییرات ضریب عدم کرویت بعد از عمل جراحی RK

وضعیت بیمار	Q < ۰	Q > ۰
بعد از عمل RK	۳ مورد ۶٪	۴۸ مورد ۹۴٪

بعد از جراحی RK، ۴۸ چشم (۹۴٪) افزایش Q را به بالاتر از صفر داشتند ولی فقط ۳ چشم (۶٪) Q کمتر از صفر را نشان می دادند (جدول - نمودار ۲). بعد از جراحی RK تغییر الگوی توپوگرافی از نظر شکل ناحیه اپتیکی مرکزی<sup>۳</sup> در ۲۳ مورد (۴۶٪) به شکل گرد، ۲ مورد (۴٪) به شکل بیضی، ۱۱ مورد (۲۲٪) نواری شکل و ۱۴ مورد (۲۸٪) دمبلی شکل یا مجزا بود.

علاوه بر شکل ناحیه اپتیکی مرکزی، بررسی قدرت دیوپتری و یکنواختی آن در ناحیه مرکزی اپتیکی از نظر وجود یا عدم وجود چند کانونیت، مورد توجه بوده است. چند کانونیت در ۲ الگوی مهم وجود

۱۳۸۰ در «مرکز آموزشی - درمانی علوی تبریز» توسط یک جراح (م - م) انجام شده بود، صورت گرفت. تمامی بیماران حداقل به مدت ۳ ماه تحت ارزیابی‌های ضروری برای انجام مطالعه قرار گرفتند. تمام بیماران بالای ۲۰ سال سن داشتند، به جز یک نفر که در ۱۸ سالگی و به دلیل ثابت شدن وضعیت انکساری چشم، مورد عمل قرار گرفت.

### روش معاینه

تمام بیماران بعد از تأیید سلامت عمومی تحت معاینات بالینی قرار می گرفتند. مشاهده چشم از نظر وضعیت پلک ها و دستگاه اشکی، معاینه با اسلیت لمپ از نظر ارزیابی وضعیت ملتحمه، قرنیه، اتاق قدامی، اندازه گیری زاویه با گونیوسکوپ، وجود التهاب داخل چشمی، وضعیت عدسی و معاینه سگمان خلفی از نظر مشاهده ماکولا، عصب بینایی قسمت‌های محیطی شبکه صورت می گرفت. فشار داخل چشمی به روش مسطح‌سازی و درجه انکسار هر دو چشم قبل و بعد از عمل با چکاندن قطره سیکلوژیل و بدون استفاده از آن تعیین می شد. توپوگرافی قرنیه با دستگاه ویدئوکراتوسکوپ رایانه‌ای EYE - SYS مدل ۲۰۰۰ انجام می شد. توپوگرافی قبل از عمل جهت تعیین الگو و پروفایل قرنیه در جهت کشف ضایعات احتمالی و پنهان قرنیه صورت می گرفت. قبل از جراحی پاکومتری اولتراسونیک قرنیه در ۹ نقطه جهت تعیین ضخامت قرنیه انجام می شد.

### روش جراحی

عمل جراحی به صورت سرپایی در اتاق عمل مرکز آموزشی درمانی علوی صورت گرفت. با ریختن ۲ قطره تتراکاین ۰/۵٪ به فاصله ۱ دقیقه و قراردادن اپلیکاتور پنبه‌ای آغشته به آن در لیمبوس به ویژه در ساعات ۳ و ۹ قرنیه، چشم به طور وضعی بی حس می شد. محور بینایی و OZ (ناحیه اپتیکی) با مارکر مناسب و محل برشهای شعاعی نیز متناسب با میزان نزدیک‌بینی با مارکر تعیین می شد. قرنیه به روش آمریکایی<sup>۱</sup> از لبه OZ به طرف محیط (تا ۱ میلیمتری لیمبوس) برش داده می شد. برشها توسط چاقوی الماسی ۰/۲ میلیمتری ساخت کارخانه «میکو» انجام می گرفت. عمق برشها معمولاً ۱۱۰٪ ضخامت مرکزی قرنیه بر اساس پاکومتری اولتراسونیک تعیین می شد، در بعضی موارد، متناسب با پاکومتری و در محورهای مختلف تغییر داده می شد. در برشهای بیش از ۸ عدد، عمیق سازی مجدد محیطی<sup>۲</sup> در حین عمل انجام می شد. در محل شروع برشهای شعاعی لحظه ای مکث می شد تا برشها در OZ از عمق کافی برخوردار شوند. اندازه OZ و تعداد برشهای شعاعی بر اساس نومیوگرام و پروتکل‌های موجود بر حسب سن و جنس و میزان نزدیک‌بینی انجام شده است (۴).

### پیگیری بعد از عمل

حدت بینایی در روز اول با تابلوی اسنلن تعیین می شد. معاینه با اسلیت لمپ انجام می گرفت و درجه انکسار تعیین می شد. قطره‌های موضعی آنتی‌بیوتیک و استروئید (جتتاماسین و بتامتازون) بر اساس وضعیت انکساری و التهاب اتاق قدامی و سطح چشم عوض می شدند. بیمار در روز سوم، هفته اول و هفته سوم بعد از عمل سپس ماهانه (تا ۳ ماه) معاینه می شد. بیماران در هفته اول و سه ماه بعد از آن، تحت توپوگرافی قرار می گرفتند. در توپوگرافی‌های بعد از عمل، شکل ناحیه اپتیکی مرکزی (COZ)، وجود یا عدم وجود

درجات خفیف جابجایی مرکز<sup>۵</sup> OZ و نامنظمی های سطح قرنیه، ضرورتاً باعث کاهش نوسان روزانه نمی شود (۳). اما می تواند عوارض خفیفی در عملکرد بینایی فرد (مثل کاهش حساسیت کنتراست) پدید آورد. ناهنجاریهای شدیدتر توپوگرافی می تواند کیفیت تصویر شبکیه را از بین برده، باعث کاهش نوسان روزانه و بروز عوارض ناخواسته مثل به هم ریختگی تصویر<sup>۶</sup>، تاری دید شبح مانند، درخشندگی آزاردهنده، مشاهده هاله در اطراف تصویر و دوبینی تک چشمی شود. الگوی توپوگرافی قرنیه بیماران قبل از جراحی تفاوت قابل توجهی را با مطالعه «بوگان» و همکارانش نشان داد (۷)؛ به طوری که الگوی آستیگماتیسم در مطالعه مزبور در ۵۰٪ و در مطالعه حاضر در ۸۴٪ موارد مشاهده می شد. علت این اختلاف مربوط به تعداد جمعیت مورد مطالعه است. در مطالعه حاضر و مطالعه «بوگان» الگوی نامنظم در ۸-۷٪ موارد مشاهده شد. علت الگوی نامنظم توپوگرافی در مطالعه حاضر Corneal warpage ناشی از CL است. الگوی گرد و بیضی در ۴۴٪ چشم های مطالعه «بوگان» و در ۸٪ از مطالعه ما وجود داشت.

آستیگماتیسم توپوگرافی قبل از جراحی در مطالعه ما ۳۲ مورد (۷۲/۷٪) طرح اورتوگونال و از نوع WTR بودند. هیچ موردی از طرح اورتوگونال و نوع ATR وجود نداشت. نوع غیراورتوگونال در ۱۲ مورد (۲۷/۳٪) دیده می شد، در حالی که در مطالعه «رابینویچ» فقط ۳٪ الگوی غیراورتوگونال وجود داشت (۸).

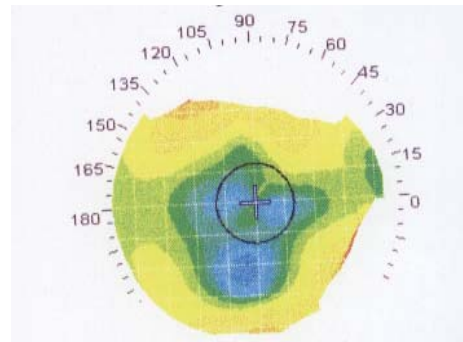
بر اساس مطالعه «هالادی»، ۴ میلیمتری مرکز قرنیه تقریباً شکل کروی دارد ولی قسمت خارج از این ناحیه و قسمت محیطی قرنیه، غیر کروی و به صورت شعاعی غیر قرنیه است، به طوری که شعاع انحنا از مرکز تا لیمبوس تغییر می یابد و در امتداد نیم نصف النهارهای<sup>۷</sup> مختلف نیز مقادیر آن تفاوت می کند. پروفایل قرنیه در امتداد هر نصف النهار را می توان قسمتی از یک بیضی در نظر گرفت. برای توصیف این شکل نامتقارن و غیر کروی قرنیه از روشهای ریاضی و گرافیکی استفاده شده است که هیچ یک روش دقیقی نیست. در معادله ریاضی، ضریب Q عدم کروییت قرنیه را نشان می دهد.

اگر Q برابر صفر باشد قرنیه کروی است. در مواردی که قرنیه در محیط مسطح تر می شود، پروفایل پرولیت وجود دارد که Q کمتر از صفر است. اگر Q، ۰/۲۶- باشد، مسطح شدن خفیف محیطی وجود دارد، به طوری که اگر Q کمتر از ۰/۲۶- شود، مسطح شدن محیطی بارز وجود دارد که باید به KCN مشکوک شد. در سطوح اولیت، Q بیشتر از صفر است و پرشیب شدن محیطی وجود دارد (۹).

در مطالعه حاضر ۸٪ از چشم ها کروی بودند و ۸۸٪ آنها Q در محدوده بین صفر و ۰/۲۶- داشتند و پروفایل قرنیه پرولیت و طبیعی بود. در ۳ مورد Q کمتر از ۰/۲۶- بود که ممکن است به دلیل KCN یا Corneal Warpage ناشی از CL اتفاق افتاده باشد.

بعد از جراحی RK، پروفایل قرنیه در ۹۴٪ موارد اولیت شد و Q افزایش یافت. در ۶٪ موارد Q همچنان پروفایل پرولیت را حفظ کرد. این امر نشان می دهد که در جراحی RK عدم کروییت افزایش می یابد. در این حالت قرنیه در مرکز مسطح و به طرف محیط پرشیب می شود. باید توجه داشت که این تبدیل به طور ناگهانی از مرکز به محیط در ناحیه ای به نام زانوی اطراف مرکز<sup>۸</sup> صورت می گیرد که خود می تواند توجیه کننده بعضی از عوارض اپتیکی بعد از جراحی RK باشد.

دارد: الگوی اول یک ناحیه اپتیکی مرکزی بزرگ با قدرت نسبتاً یکنواخت است که جزایری با قدرتهای مختلف در آن وجود دارد. ولی الگوی دوم ناحیه مرکزی مسطح و کوچکی است که با حلقه های هم مرکز با قدرت بالاتر احاطه می شود (شکل ۱).



شکل ۱: توپوگرافی منطقه بینایی چند گانه پس از برشهای شعاعی قرنیه

در مطالعه حاضر، چندکانونیت در ۱۹ مورد (۳۸٪) وجود داشت که شکل آن تماماً از الگوی اول پیروی می کرد. البته این یافته در تمام مواردی که OZ به شکل دایره یا بیضی بود، دیده می شد.

دید بدون اصلاح<sup>۱</sup> بعد از عمل به وسیله تابلوی اسنلن و در یک اتاق ۶ متری اندازه گیری شد که در ۴۸٪ موارد دید چشم ها ۱۰/۱۰، ۸۰٪ موارد دید بالاتر از ۱۰/۸ و ۹۰٪ چشم ها دید ۵/۱۰ یا بیشتر را داشتند. در یک مورد (۲٪) دید ۲/۱۰ و در ۴ مورد (۸٪) دید ۴/۱۰ وجود داشت.

شکایات بیماران پس از جراحی RK بررسی شد و از مراجعین در مورد وجود نوسان روزانه دید، کاهش دید دور و نزدیک، وجود دوبینی یا چندبینی، اختلال دید شبانه، درخشندگی آزاردهنده<sup>۲</sup> و تاری دید شبح مانند<sup>۳</sup> سؤال شد. از ۵۰ چشم مورد مطالعه ۴ چشم (۸٪) دچار نوسان روزانه<sup>۴</sup>، ۱۳ چشم (۲۶٪) کاهش دید دور و یک چشم (۲٪) کاهش دید نزدیک، ۴ چشم (۸٪) دچار درخشندگی آزار دهنده و تاری دید شبح مانند، و ۱۳ مورد (۲۶٪) دچار اختلال دید شبانه بودند.

## بحث

عیوب انکساری چشم از ۱۰۰ سال قبل با جراحی اصلاح می شده است (۵). امروزه توپوگرافی در ارزیابی و برنامه ریزی قبل و پایش بعد از عمل جراحی عیوب انکساری، از جمله RK مورد استفاده قرار می گیرد (۶). نقشه های توپوگرافی در آموزش بیماران در مورد شکل قرنیه، چگونگی تغییر آن بعد از جراحی و علت بروز بعضی مشکلات اپتیکی به کار می رود. از طرف دیگر، به جراحان نشان می دهد که عمل جراحی چه تأثیری در درمان بیماری داشته است. جراح برای درک تغییر شکل قرنیه به دنبال عمل جراحی باید توپوگرافی قبل از عمل را با اولین توپوگرافی، که یک هفته بعد از عمل انجام می شود، مقایسه کند (۳).

بهترین نتایج بینایی بعد از جراحی انکساری زمانی حاصل می شود که تغییر حاصل از انحنای قرنیه به طور یکنواخت در ناحیه نسبتاً بزرگی از آن که در مرکز مردمک قرار دارد، پدید آید (۳).

انحنای قدامی قرنیه را تغییر دهد (۱۲). ولی در انسان رابطه بین IOP و عیب انکساری ثابت نشده است (۱۳). در مطالعه ما تمام بیمارانی که نوسان VA داشتند، OZ شان مجزا بود ولی تعدادی از بیماران که هیچ شکایتی از نوسان VA نداشتند نیز OZ با الگوی مجزا داشتند که علت این اختلاف ذهنی بودن نوسان روزانه VA در مطالعه حاضر است.

### نتیجه گیری

عمل جراحی RK باعث ایجاد تغییراتی در الگو و پروفایل قرنیه می شود، به طوری که در یک عمل جراحی موفق پروفایل قرنیه از شکل پرولیت به شکل اوپلیت در می آید. از نظر الگوی توپوگرافیکی نیز در درصد بالایی از بیماران، الگوی منظم چند وجهی در قسمت اپتیکی مرکزی (COZ) ایجاد می شود. بروز چند کانونیت در ناحیه سطح مرکزی می تواند در بالا بردن دید بدون اصلاح بیمار نقش مهمی داشته باشد که در این مطالعه ارتباطی با عوارض ناخواسته اپتیکی نداشته است.

نقش شکل توپوگرافیکی قبل از عمل قرنیه با شکل ایجاد شده COZ بعد از عمل در مطالعه حاضر نامشخص است؛ اگر چه تعیین آن نیز جزو اهداف مطالعه نبوده است.

در صورتی که COZ الگوی مجزا یا دمبلی شکل داشته باشد، احتمال بروز نوسان روزانه VA بیشتر خواهد بود. در مطالعه حاضر ارتباطی بین شکایات ذهنی بیمار و شکل COZ وجود ندارد، ولی بروز بعضی مشکلات از جمله اختلال دید شبانه را می توان به زانوی اطراف مرکز ارتباط داد.

### تقدیر و تشکر

از زحمات همکاران گرامی سرکار خانم «داداش زاده» (پرستار و مسؤل محترم بخش توپوگرافی) آقای «دکتر مؤید» و آقای «صالحیان» (مسؤل محترم کتابخانه مرکز آموزشی-درمانی علوی) در تهیه این مقاله، قدردانی می کنیم.

بر اساس مطالعه «بوگان» (۷) در ۷۹٪ موارد بعد از جراحی RK پروفایل اوپلیت ایجاد می شود که بر اساس مطالعه حاضر این رقم ۹۴٪ است. در مطالعه ما فقط ۶٪ موارد پروفایل پرولیت وجود دارد که در مطالعه «بوگان» این مورد ۱۸٪ است. البته اختلافهای موجود در این دو مطالعه می تواند مربوط به متغیرهای بیمار (از جمله نژاد، سن، جنس، وضعیت ترمیمی قرنیه، فشار اتمسفر) یا متغیرهای جراحی (مثل تعداد، عمق، طول برش و روش جراحی) باشد.

شکل ناحیه اپتیکی مرکزی بعد از جراحی RK با مطالعه «بوگان» مقایسه شد (۱۰). در مطالعه ما ۴۶٪ از چشمها OZ گرد و ۴٪ OZ بیضی داشتند. در تمام موارد OZ گرد و بیضی، الگوی چند وجهی وجود داشت. در این الگوی متحدالمرکز ۲ یا ۳ زاویه کمتر از ۱۳۵ درجه و ۳ یا بیش از ۳ خط تقریباً مستقیم وجود دارد. این زوایا با انتهای مرکزی برشهای شعاعی منطبق هستند که بسته به تعداد برشها و یکنواختی آنها ممکن است مربعی، شش ضلعی یا هشت ضلعی باشند. گاهی اشکال چندوجهی، ناکامل یا نامتقارن هستند که باعث پیدایش الگوهای «نواری شکل» در ۲۲٪ و مجزا در ۲۸٪ موارد می شوند. در مقایسه با مطالعه «بوگان»، ۵۹٪ گرد و بیضی، ۱۶٪ نواری شکل و ۶٪ مجزا هستند. هیچ موردی از الگوی توپوگرافیکی central - nipple (Steep Flat Steep) در هفته اول بعد از جراحی RK پدید نیامد، در حالی که در ۳۴٪ از بیماران مطالعه «بوگان» چنین طرحی وجود داشت (۱۰).

با وجود ۵۰٪ الگوی نواری شکل و مجزا درصد شکایات بیماران پایین بود، به طوری که با استفاده از آزمون «مجذور کای» اختلاف معنی داری بین شکل OZ و شکایات بیماران به دست نیامد ( $p = 0/2$ ). علت بروز ۲۶٪ اختلال شبانه احتمالاً مربوط به زانوی اطراف مرکز است که در الگوهای توپوگرافی بعد از عمل مشاهده می شد.

دید بدون اصلاح بیماران در ۴۸٪ موارد ۱۰/۱۰ بود که با توجه به چندکانونیت ۳۸٪، اختلاف معنی داری وجود داشت ( $p < 0/05$ ) ولی ارتباط چندکانونیت با عوارضی مثل درخشندگی آزار دهنده و تاری دید شبیح مانند و اختلال دید شبانه، معنی دار نبود.

در ۸٪ موارد مطالعه حاضر نوسان روزانه VA وجود داشت. بیمارانی که OZ گرد و بزرگ و کاملاً مرکزی دارند، دچار نوسان روزانه دید نمی شود ولی بیمارانی که OZ مجزا دارند، نوسان دید در آنان بیشتر است (۱۱، ۱۴ و ۱۵). علت نوسان VA نامشخص است. با وجود این، شواهد تجربی در خرگوش نشان داده است که افزایش IOP می تواند

## References

1. Probst LE, John F. Doane, Refractive Surgery, A Color Synopsis. Thieme Newyork, 2001, PP: 2-3
2. Elander R, Ritch LF, Robin JB, Principles and Practice of Refractive Surgery. W.B. Saunders Philadel phia. 1997 PP: 121-141
3. Corbett MC, Rosen ES, Obrart DPS, Corneal Topography, Prinicples & applications. BMJ Books London 1999; 60-65
4. Ellis W, Keratotomy Surgery, Eye Center of Northern California 1991; PP: 14-80.
5. Waring Go. Development and Evaluation of Refractive Surgical Procedures. Part I. Five stages in the continuum of development. J Refractive Surg 1987; 3: 141-57
6. Thornton sp. Clinical Evaluation of Corneal Topography. J cat Refract surg 1993; 19(Suppl): 198-202
7. Bogan S, Maloney R, Drews c, waring Go III. Computer – assisted Videokeratography of Corneal Topography after RK. Arch ophthalmol 1991: 109: 834-4.
8. Rabinowitz YS, Yang H, Brickman y etal. Videokeratography Database of Normal Human Corneas. Br 5 Ophthalmol 1996; 80: 610-16

9. Holladay J T. Corneal Topography Using the Holladay diagnostic Summary. *J. cut Refract surg* 1997; 23: 209-21
10. Bogan s.waring Go, Ibrahim O. Drews C, Curtis L. Classification of Normal Corneal Topography Based on Computer- assisted Videokeratography. *Arch ophthalmol* 1990; 108: 945-49
11. MC Donnell PJ. MClusky DJ. Garbus JJ. Corneal Topography and Fluctuating VA after RK. *Ophthalmology*, 1989, vol 96. No 5, 665-670
12. Busin M, yau C-w, Avni I. the Effect of Changes in IOP on Corneal Curvature after RK in the Rabbit Eye. *Ophthalmology* 1986; 93: 331-4
13. Schanzlin DJ. Santos VR, waring Go III. Diurnal Change in Refraction, Corneal Curvature, VA, and IOP after RK in PERK Study. *Ophthalmology* 1986; 93: 167-75.
14. Santos VR, Waring Go III, Lynn MT, Schanzlin DI, Cantillo N, Espinal ME, etal. Morning to – Evening Change in Refraction, Corneal Curvature, and VA 2 –4 Years after RK in PERK Study, *Ophthalmology* , 1999; Vol 95, No 11, 1487 – 1493
15. Kemp JR. Martinez CF, Kiyce SD, Coopender SJ. Mcdonald Mb, Waring Go III. Diurnal fluctuation in Corneal Topography two year safter RK in Prospective Evaluation of RK study. *Jcat Refract surg* 1999; Vol 25. 904-910.