

مجله پزشکی دانشگاه علوم پزشکی تبریز
دوره ۲۷ شماره ۳ پاییز ۱۳۸۴ صفحات ۱۱۶-۱۱۳

بررسی عوارض بلوک عصبی سوپراکلاویکولر شبکه بازویی با استفاده از روش تلفیقی کلاسیک و پری و اسکولر

دکتر مسعود نیازی غازانی: استادیار گروه بیهوشی، بیمارستان شهداء، دانشگاه علوم پزشکی تبریز
دکتر میرمحمدتقی مرتضوی: استادیار گروه بیهوشی، بیمارستان شهداء، دانشگاه علوم پزشکی تبریز
دکتر رضاموتقی: استادیار گروه بیهوشی، بیمارستان شهداء، دانشگاه علوم پزشکی تبریز
معروف انصاری: مربی گروه هوشبری دانشکده پیراپزشکی، دانشگاه علوم پزشکی تبریز: نویسنده رابط

E-mail: marof_ansari@yahoo.com

دریافت: ۸۲/۱۰/۲۵، بازنگری نهایی: ۸۳/۴/۱۴، پذیرش: ۸۳/۵/۲۸

چکیده

زمینه و اهداف: بلوک سوپراکلاویکولر موثرترین بلوک شبکه بازویی بوده و بی حسی کافی جهت انجام اعمال جراحی در تمامی قسمتهای اندام فوقانی بجز شانه را فراهم کرده و همراه با عوارض چندی نیز می باشد. هدف، بررسی عوارض آن با تکنیک به کار رفته در این مطالعه است.

روش بررسی: این بررسی در بخش بیهوشی بیمارستان شهدای تبریز به روش کارآزمایی بالینی از مهر ماه سال ۱۳۸۱ تا خرداد ماه ۱۳۸۲ انجام شد و بلوک در ۸۰ بیمار با محدوده سنی ۷۰-۱۷ سال و با میانگین سنی ۳۸ سال که کاندید عمل جراحی در اندام فوقانی و اندیکاسیون انجام بلوک داشتند، انجام گرفت. عوارض احتمالی با پرسشنامه برای هر بیمار مورد بررسی قرار گرفت.

یافته ها: در این مطالعه ۴۳٪ بیماران دچار عارضه شدند که به ترتیب فراوانی، سندرم هورنر ۳۴٪، هماتوم ۸/۸٪ و آسیب عروقی ۲/۵٪ بوده و هیچ یک از بیماران دچار عوارضی چون پنوموتوراکس، بلوک عصب فرینک علامتدار، آسیب عصبی یا مسمومیت دارویی نشدند. نسبت شیوع هماتوم در وارد کردن های متعدد سوزن به وارد کردن منفرد ۱۴ برابر بود ($P=0/04$). از ۸۰ بیمار ۵۷ نفر مذکر و ۲۳ نفر مؤنث بودند و رابطه معنی داری بین جنس و عوارض وجود نداشت.

نتیجه گیری: انجام بلوک با تلفیقی از دو تکنیک کلاسیک و پری و اسکولر سوپراکلاویکولر موثر بوده و با میزان شکست و عوارض کمتری همراه بود. پیشنهاد می شود با دقت در محل ورود سوزن و اجتناب از وارد کردن بیش از حد آن و تزریق آهسته دارو، ضمن بالا بردن شانس موفقیت در انجام بلوک از عوارض آن نیز کاست.

کلیدواژه ها: بلوک سوپراکلاویکولر، شبکه بازویی، بلوک عصبی

مقدمه

با توجه به نحوه و محل وارد کردن سوزن جهت پارستزی روشهای مختلفی وجود دارد، که عبارتند از:

۱) بلوک کانوشنال سوپراکلاویکولر (۲) بلوک پری و اسکولر سوپراکلاویکولر (۳) بلوک ناروا اسکولر سوپراکلاویکولر (۴) تکنیک کلاسیک، (۵) تکنیک گلوله شاقول (۱، ۵).

در تکنیک پری و اسکولر از نبض شریان ساب کلاوین در محاذات نقطه تلاقی ناودان ایتراسکالین در حدود یک سانتیمتر خلف نقطه میدکلاویکولر استفاده شده و سوزن را از این ناحیه در مسیر خلفی، داخلی، تحتانی وارد می کنیم و با پاراستزی داروی بی حس کننده موضعی را تزریق می کنیم (۵).

در تکنیک کلاسیک سوزن از کناره خلفی عضله استرنوکلیدماستوئید در انتهای ناودان ایتراسکالین حدود ۱ سانتیمتر بالاتر از نقطه میدکلاویکولر با زاویه داخلی، خلفی، تحتانی وارد می شود تا پارستزی اخذ شود و لمس شریان در این نقطه کمک کننده است (۱، ۵).

شبکه براکیال به وسیله اتصال ریشه های قدامی اعصاب نخاعی گردنی تحتانی (C5-C8) و اولین عصب توراسیک تشکیل می شود که بعد از ترک سوراخهای بین مهره ای به صورت قدامی جانبی و تحتانی طی مسیر کرده و بین عضلات اسکالین قدامی و میانی قرار گرفته و با هم ترکیب شده و سه تنه را تشکیل داده و در کنار خارجی اولین دنده و در خلف قسمت میانی ترقوه طی مسیر کرده و به زیر بغل وارد می شوند. و بالاخره اعصاب محیطی رادیال، مدیان، اولنار را بوجود می آورند (۱-۳).

بلوک شبکه بازویی را می توان در ایتراسکالین روی ریشه ها، و در ناحیه سوپراکلاویکولر و اینفراکلاویکولر روی تنه ها، و در ناحیه آگزیلاری روی شاخه ها با تزریق داروهای بی حس کننده موضعی مثل لیدوکائین و میپوکائین یا بویوکائین انجام داد. برای انجام بلوک در ناحیه سوپراکلاویکولر با قرار دادن بازوی بیمار در هر وضعیت، می توان بی حسی موثر، سریع و مطمئن را جهت انجام اعمال جراحی روی اندام فوقانی فراهم آورد (۱، ۲ و ۴).

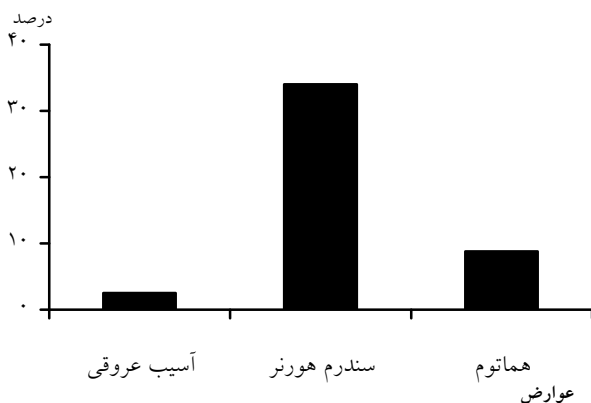
مواد و روش ها

این مطالعه از اول مهر ماه سال ۸۱ تا اواخر خرداد ماه سال ۸۲ در اتاق عمل بیمارستان شهداء تبریز به صورت کارآزمایی بالینی در بیمارانی که اندیکاسیون انجام بلوک سوپراکلاویکولر جهت انجام عمل جراحی روی اندام فوقانی (شکستگی سوپراکوندیل و دابل ساعد) داشتند انجام شد. موارد با بیماری واضح ریوی، نداشتن همکاری لازم، چاقی مفرط، سابقه اختلال انعقادی و نوروواسکولر و کودکان از مطالعه حذف شدند. نهایتاً در ۸۰ بیمار بلوک سوپراکلاویکولر با تلفیقی از دو تکنیک کلاسیک و پری واسکولر با تجویز ۴۰ میلی لیتر لیدوکائین (۴۰۰mg) انجام گرفت. در تکنیک تلفیقی که در این مطالعه مورد استفاده قرار گرفت، نحوه ورود سوزن به روش کلاسیک و جهت پیدا کردن محل ورود سوزن از روش پری واسکولر استفاده گردید.

در این تکنیک به دلیل این که سوزن عروق را سوراخ نمی کند آسیب عروقی کمتر است. با پر کردن پرسشنامه فاکتورهای سن، جنس، وزن، کفایت بلوک جهت انجام عمل، نیاز به بیهوشی عمومی، نیاز به داروهای آرامبخش، دفعات وارد کردن سوزن و بروز آسیب عروقی، هماتوم، توکسیسیته دارویی، بلوک عصب فرنیک، سندرم هورنر و پنوموتوراکس با رادیوگرافی سینه ۱۲ و ۲۴ ساعت بعد از بلوک که برای این کار از بیمار رضایت کتبی گرفته شده بود، مورد بررسی قرار گرفت. اطلاعات بدست آمده در نرم افزار SPSS وارد و آنالیز گردید. اطلاعات توصیفی با شاخصهای مرکزی و پراکندگی استخراج شد و برای مقایسه متغیرهای کیفی از تست کای اسکووار استفاده شد.

یافته ها

برطبق آنالیز آماری ۴۳٪ بیماران دچار عوارضی چون سندرم هورنر (۳۴٪)، آسیب عروقی (۲/۵٪) و هماتوم (۱/۸٪) شده و هیچیک از بیماران دچار پنوموتوراکس، بلوک عصب فرنیک علامتدار، بلوک عصب رکورنت لارنژیال، آسیب عصبی یا مسمومیت دارویی نشدند (نمودار ۱).



نمودار ۱: توزیع شیوع عوارض

در روش کارنوشنال سوزن از کنار خارجی محل اتصال عضله استرنوکلیدوماستوئید به کلاویکولر با زاویه خلفی، داخلی، تحتانی وارد می شود.

در تکنیک شاقولی سوزن از کنار خارجی محل اتصال عضله استرنوکلیدوماستوئید به کلاویکولر با زاویه خلفی وارد می گردد و بعد از اخذ پاراستزی از بیمار داروی بی حسی تزریق می شود، در این روش سر بیمار به سمت مخالف برگردانده نمی شود. در تکنیک تلفیقی که در این مطالعه مورد استفاده قرار گرفت، نحوه ورود سوزن به روش کلاسیک و جهت پیدا کردن محل ورود سوزن از روش پری واسکولر استفاده گردید.

انجام بلوک سوپراکلاویکولر توام با عوارضی می باشد که بعضی از آنها بستگی کامل به تبحر پزشک دارد. عوارض ذکر شده عبارتند از: پنوموتوراکس، آسیب عروقی، هماتوم، آسیب عصبی، بلوک عصب فرنیک، سندرم هورنر، بلوک عصب رکورنت لارنژیال و سمیت دارویی (۵).

سمیت دارویی و آسیب عصبی دو عارضه مشترک تمام بلوک های عصبی محیطی می باشد. در مورد عوارض اختصاصی این بلوک به غیر از پنوموتوراکس که نیاز به پیگیری و معاینه مجدد تا ۲۴ ساعت بعد از عمل را دارد، بقیه عوارض بلافاصله پس از انجام بلوک ظاهر می شوند و بعد از خاتمه اثر دارو خودبخود از بین می روند (۱ و ۵).

سمیت دارویی شایع نبوده و از ۱/۴٪ الی ۲٪ گزارش شده و عملاً در نتیجه تزریق تصادفی داخل عروقی داروی بی حسی و ندرتاً دنبال جذب از محل تزریق رخ می دهد (۶ و ۷).

آسیب عصبی از ۱/۹ تا ۲/۲٪ گزارش شده است (۸ و ۹). پنوموتوراکس در منابع مختلف از نیم تا ۵٪ و در روشهای امروزه (با استفاده از تحریک کننده عصبی) کمتر از یک درصد گزارش شده است. این حالت در طی ۱۲-۶ ساعت بعد از بلوک پیشرفت کرده و علامتدار شده و با رادیوگرافی ۱۲ و ۲۴ ساعت بعد از بلوک، کنترل می شود و اگر پنوموتوراکس کمتر از ۲۰٪ باشد درمانی لازم ندارد. و اگر بیشتر از ۲۰٪ باشد اسپیراسیون هوا از حفره پلورال اندیکاسیون داشته و ندرتاً تعیبه Chest tube نیز ضرورت می یابد (۱۰ و ۱).

سندرم هورنر بدلیل پخش دارو در شبکه سمپاتیک گردنی ایجاد و با از بین رفتن اثر دارو برگشت پذیر است. شیوع آن نسبت به تکنیک به کار رفته متفاوت و ۹۰-۷۰٪ گزارش شده است (۵).

بلوک عصب فرنیک بسته به نوع تکنیک ۶۰-۴۰٪ گزارش شده و به طور علامتدار کمتر از ۲٪ بوده و به علت پخش دارو در سطح قدامی عضله اسکالن قدامی بروز می کند. بلوک عصب رکورنت نیز کمتر از یک درصد گزارش شده است و با از بین رفتن اثر دارو از بین می رود. آسیب عروقی به دنبال سوراخ شدن شریان ساب کلاوین ایجاد شده و ممکن است منجر به هماتوم شود (۱). برای تشخیص هماتوم به محل ورود سوزن توجه می کردیم، اگر در محل ورود سوزن تورم دیده می شد نشان دهنده هماتوم، در صورت نبض دار بودن آن، هماتوم شریانی، در غیر اینصورت وریدی بود. بیماران در ۱۲ و ۲۴ ساعت بعد از عمل نیز از نظر هماتوم مورد معاینه قرار می گرفتند.

وجود آمدن هماتوم (۸/۸٪) منجر شد (۱-۵-۱۰) در افراد چاق بود، همچنین در افراد چاق مجبور به Insertion متعدد (۵٪) شدیم که می تواند به مشکل بودن مشخص کردن نقاط مشخصه در این افراد ارتباط داشته باشد، این حالت با گزارشات منابع مختلف نیز مطابقت دارد (۵،۱۱). در مطالعه ما سمیت داروی بی حسی موضعی بوجود نیامد، در مطالعه Plevak ۱/۴٪ (۱۲) و میزان آن توسط Brown ۲٪ گزارش شده (۷) که عملاً به علت تزریق تصادفی داخل عروقی دارو بوده است.

همچنین آسیب عصبی هم در مطالعه ما بوجود نیامد. در مطالعه Plevak ۲/۲ درصد (۱۲)، توسط Selander ۱/۹ درصد (۸) و توسط France آسیب عصبی با تداوم بیش از سه ماه $\frac{1}{4000}$ (۹) گزارش شده است با توجه به گزارشات مختلف این عارضه نیز نادر می باشد و با دقت و احتیاط در انجام بلوک می توان از بروز آن جلوگیری کرد.

در مطالعه ما بلوک علامتدار عصب فرنیک مشاهده نشد، در منابع این عارضه ۲٪ گزارش شده است (۱، ۵) این عارضه در صورتی که ساب کلینیکی باشد و بیمار سداسیون دریافت کرده باشد تقریباً غیرقابل تشخیص می باشد و دادن اکسیژن با ماسک می تواند علامت آن را کاملاً پوشش دهد.

نتیجه گیری

تکنیک تلفیقی از دو تکنیک کلاسیک و پری واسکولر بلوک سوپرااکلاویکولر شبکه بازویی به کار رفته در بررسی ما موثر بوده و با شکست (Failure) و عوارض کمتری همراه بود و می توان به عنوان تکنیکی جهت انجام اعمال جراحی در این مرکز به کار برد. دقت در زدن سوزن، ورود آرام و اجتناب از وارد کردن بیش از حد سوزن و آسیب عروقی، تزریق آهسته دارو و با فشار کنترل شده و با دوز مجاز، ضمن بالا بردن شانس ایجاد بلوک کافی میزان شیوع عوارض را کاهش می دهد. بیشترین عارضه در مطالعه ما سندرم هورنر بود. پیشنهاد می شود مطالعات بیشتری انجام بگیرد.

بلوک حاصله در ۱۵ درصد بیماران برای اتمام عمل جراحی کافی نبود که در ۲/۵٪ از بیهوشی عمومی و در بقیه از خواب آور استفاده شد. نسبت شیوع هماتوم در وارد شدنهای متعدد به منفرد ۱۴ برابر بوده و رابطه معنی دار بین دفعات وارد شدن و ایجاد هماتوم وجود داشت (P=۰/۰۴) و احتمال استفاده از وارد شدن های متعدد در افراد چاق به لاغر زیاد بود و این رابطه بین وزن بیمار و تعدد وارد شدنها معنی دار بود (P=۰/۰۰۶).

بجز یافته های ذکر شده در آنالیز آماری، یافته معنی داری بین فاکتورهای مثل سن، جنس، با بروز عوارض بدست نیامد.

بحث

بر اساس نتایج حاصله در این مطالعه سندرم هورنر ۳/۴٪ بود. این عارضه در اثر نشت دارو به زنجیره سمپاتیک بروز می کند. در مطالعات مختلف با تکنیک معمول بلوک سوپرااکلاویکولر این عارضه ۹۰-۷۰٪ گزارش گردیده است. در مطالعه ما که تلفیقی از دو تکنیک کلاسیک و پری واسکولر استفاده شد، شیوع سندرم هورنر پائین بود که می تواند نشان دهنده ارجحیت این روش نسبت به تکنیک معمول بلوک سوپرااکلاویکولر باشد. در این مطالعه افراد چاق دچار این عارضه نشدند (P=۰/۲۹) می توان احتمال داد که به علت جذب دارو به وسیله چربی اطراف غلاف و عدم پخش آن به زنجیره سمپاتیک گردنی می باشد (۱، ۲، ۴ و ۵).

در مطالعه ما پنوموتوراکس نیز مشاهده نشد، انسیدانس پنوموتوراکس در کتاب میلر ۶-۵/۰ درصد و در بررسی دیگر ۲۵-۶۱ درصد و در روشهای امروزه (با استفاده از تحریک کننده عصبی) پنوموتوراکس کلینیکی کمتر از یک درصد گزارش شده (۱۰) که با تبحر و دقت انجام دهنده مرتبط است. در این مطالعه ما دقت و سعی فراوان در پیدا کردن نقاط مشخصه، زدن سوزن و اجتناب از فرو بردن بیش از حد سوزن نمودیم که می تواند عامل بوجود نیامدن این عارضه باشد. در مطالعه ما اکثر مواردی که به عدم موفقیت و کافی نبودن بلوک (۱۵٪) و

References

1. Miller RD. *Anesthesia*, vol 2, 5th ed. Churchill Livingstone, USA, 2000; 1523-4.
2. Berry FR. Vale Supraclavicular Brachial Plexus Block, *Anesthesia Intensive Care*, Edgecliff, 2000; 28(6): 708.
3. Kilka HG, Geiger P, Mehrkens HH. Infraclavicular plexus block. *Anaesthesia* 1995; 44(5): 339-44
4. Brown DL. *Atlas of Regional Anesthesia*. 2nd ed. Saunders, USA, 1999; 33-9.
5. Green DP. *Operative Hand Surgery*, Vol 1. 3rd ed. Churchill Livingstone, USA, 1993; 26-32.
6. Josef M, Neal, MD, James R. Hebl, MD, G.C. gerancher, MD. And Quinn H.H. Ogan M.D. *Regional Anesthesia and pain Mecine*. 2002; 27(4): P: 402-425.
7. Brown DL, Ransom DM. Hall JA. Regional anesthesia and local anesthetic induced systemic toxicity: Seizure frequency and accompanying cardiovascular changes. *Anesth Analg*, 1995; 81: 321.
8. Salander D, Edshage S, Wolff T. Paresthesia or no paresthesia, *Acta Anesthesiol Scand*, 1979; 23: 27.
9. Auroy Y. Serious Complications refated to regional anesthesia; Results of a prospective survey in france. *Anesthesiology*, 1997; 87(3): 479-486.

10. Ramamurthy S. Side effects and complication of subclavian periascular brachial plexus block. *Reg Anesth.* 1983.
11. Pande R, pande M, bhadani U, Pandy CK, Bhattacharya A. Suprachlaviular brachial phexus blook as a sole anesthetic technique in children: an analysis of 200 cases. *Anesthesia*, 2000; **55**: 798-810.
12. Plevak DJ, Lindstromberg JW, Dainielson DR. Parestheia US non-paresthesia-the-axilliary block. *Anesthesiology*, 1983; **59**: A 216.