

مجله پزشکی دانشگاه علوم پزشکی تبریز  
دوره ۲۷ شماره ۳ پاییز ۱۳۸۴ صفحات ۱۳۲-۱۲۹

## بررسی ده ساله تومورهای بدخیم ژرم سل تخمدان کودکان و نوجوانان

دکتر زهره یوسفی: دانشیار گروه زنان و مامایی بیمارستان قائم (عج) - دانشگاه علوم پزشکی مشهد: نویسنده رابط

E-mail: yousf@iums.ac.ir

دکتر فاطمه همایی: استادیار گروه انکولوژی، رادیوتراپی بیمارستان قائم و امید - دانشگاه علوم پزشکی مشهد

دریافت: ۸۲/۱۲/۵، بازنگری نهایی: ۸۳/۶/۳۰، پذیرش: ۸۳/۷/۸

### چکیده

**زمینه و اهداف:** تومورهای ژرم سل تخمدان، دو سوم تومورهای تخمدان در دو دهه اول زندگی را تشکیل می دهند. علائم بالینی تومور، ایجاد بزرگی شکم، وجود توده لگنی یا شکمی، درد و اختلالات قاعدگی است. درمان بیماری، جراحی و حذف تومور و در موارد لزوم، شیمی درمانی است. خوشبختانه با درمان های جدید علاوه بر اینکه بدخیمی بطور قابل توجهی علاج می یابد، باروری بیماران هم حفظ می شود. هدف از این مطالعه بررسی ده ساله تومورهای بدخیم ژرم سل تخمدان کودکان و نوجوانان در بیمارستانهای قائم (عج) و امید مشهد است.

**روش بررسی:** این مطالعه بصورت توصیفی در ۲۸ کودک و نوجوان با تومور بدخیم ژرم سل تخمدان در بیمارستانهای قائم (عج) و امید مشهد طی سالهای ۸۰-۱۳۷۰ صورت گرفت.

**یافته ها:** بیست و هشت کودک و نوجوان با تومور بدخیم ژرم سل تخمدان مورد مطالعه قرار گرفتند. شایعترین علائم بیماران عبارت بودند از: توده شکمی و درد. سن متوسط بیماران ۱۲/۷۵ سال بود. درصد تومورهای بدخیم ژرم سل عبارت بودند از: دیس ژرمینوم ۳۹/۳٪، تراتوم نارس ۲۱/۴٪، کارسینوم امبریونال ۱۷/۸۹٪، تومورکیسه زرده ۱۴/۷٪، کوریوکارسینوم ۳/۵٪ و تومورهای مخلوط ۳/۳٪. اندازه گیری تومورمارکرهای آلفافتوپروتئین در ۶۴/۳٪ بیماران و هورمون گونادوتروپین جفتی در ۵۷/۱٪ موارد انجام شده بود که در همه موارد تومورهای کوریوکارسینوم هورمون گونادوتروپین مثبت و در تومورهای کیسه زرده آلفافتوپروتئین مثبت بود. محل تومور در ۶۴/۴٪ در طرف راست بود. درمان بیماران بصورت جراحی و برداشتن یک تخمدان در ۶۷/۹٪ بیماران و یا حذف کیست تخمدان (سیستکومی) در ۷/۱٪ موارد بود. شیمی درمانی کمکی با رژیم (بلئومایسین - اتوپوساید + سیس پلاتین) در ۳۵/۷۸٪ و (سیس پلاتین - وینکریستین - بلئومایسین) در ۳۵٪ و (وینکریستین - اکتینومایسین - سیکلوفسفاماید) در ۱۰/۷٪ موارد و بطور متوسط ۴/۱۴ دوره انجام شده بود. میزان بقاء بیماران بطور متوسط ۲۳/۶ ماه بود. حداکثر زمان پیگیری ۸۸ ماه بود. در مواردی که بیماران بعد از پایان پی گیری پنج ساله حامله شده بودند، ناهنجاری مادرزادی در هیچکدام از نوزادان آنان دیده نشد.

**نتیجه گیری:** با توجه به بدخیم بودن تومورهای ژرم سل پیش آگهی این بیماران خوب است.

**کلیدواژه ها:** تومور ژرم سل تخمدان، بیومارکر، شیمی درمانی

### مقدمه

تومور ژرم سل تخمدان، بیماری است که از سلولهای زایای تخمک یا اسپرم (ژرم سل ها) منشاء می گیرد. این تومورهای می توانند خوش خیم باشند و یا از ابتدا بصورت توده های بدخیم ظاهر نمایند (۱). بیماری بیشتر در دختران زیر بیست سال و زنان جوان دیده می شود و اکثراً یک تخمدان را درگیر می کند. علائم بالینی بیماری با بزرگی و تورم شکم، درد و خونریزی غیرطبیعی واژینال و در بعضی از موارد ایجاد بلوغ زودرس است (۲). تشخیص بیماری با معاینه فیزیکی و دستگاه تناسلی، سونوگرافی و بررسی تومورمارکرها و گاهی از موارد سی تی اسکن و MRI است (۳). در مطالعه انجام شده بررسی ژرم سل تخمدان بجز تومور مارکرهای آلفافتوپروتئین و گونادوتروپین جفتی، لاکتات دهیدروژناز، آلکالن فسفاتاز جفتی، آلفا آنتی تریپسین، اندازه گیری کارسینومهای آنتی ژن رادر تومورهای ژرم سل بخصوص تراتوم نارس تخمدان مفید دانستند (۴). شایعترین نوع تومور ژرم سل تخمدان، دیس ژرمینوم است (۵). تراتوم نارس، کوریوکارسینوم و تومورکیسه زرده هم از موارد دیگر تومورهای ژرم سل هستند (۶). بیشتر بیماران در مراحل اولیه بیماری مراجعه می کنند درمان بیماری با جراحی و شیمی درمانی کمکی است پاسخ به درمان معمولاً خوب است. هدف این مطالعه بررسی علائم کلینیکی، سیر بیماری،

تومور ژرم سل تخمدان، بیماری است که از سلولهای زایای تخمک یا اسپرم (ژرم سل ها) منشاء می گیرد. این تومورهای می توانند خوش خیم باشند و یا از ابتدا بصورت توده های بدخیم ظاهر نمایند (۱). بیماری بیشتر در دختران زیر بیست سال و زنان جوان دیده می شود و اکثراً یک تخمدان را درگیر می کند. علائم بالینی بیماری با بزرگی و تورم شکم، درد و خونریزی غیرطبیعی واژینال و در بعضی از موارد ایجاد بلوغ زودرس است (۲). تشخیص بیماری با معاینه فیزیکی و دستگاه تناسلی، سونوگرافی و بررسی تومورمارکرها و گاهی از موارد سی تی اسکن و MRI است (۳). در مطالعه انجام شده بررسی ژرم سل تخمدان بجز تومور مارکرهای آلفافتوپروتئین و گونادوتروپین جفتی، لاکتات دهیدروژناز، آلکالن فسفاتاز جفتی، آلفا آنتی تریپسین، اندازه گیری کارسینومهای آنتی ژن رادر تومورهای ژرم سل بخصوص تراتوم نارس تخمدان مفید دانستند (۴). شایعترین نوع تومور ژرم سل تخمدان، دیس ژرمینوم است (۵). تراتوم نارس، کوریوکارسینوم و تومورکیسه زرده هم از موارد دیگر تومورهای ژرم سل هستند (۶). بیشتر بیماران در مراحل اولیه بیماری مراجعه می کنند درمان بیماری با جراحی و شیمی درمانی کمکی است پاسخ به درمان معمولاً خوب است. هدف این مطالعه بررسی علائم کلینیکی، سیر بیماری،

و در همه بیماران با کوریوکارسینوم هورمون گونادوتروپین جفتی بیشتر از حد طبیعی بود ولی در بیماران با تومورکیسه زرده و تراتوم نارس مقادیر طبیعی هورمون گونادوتروپین جفتی دیده شد ( $p < 0.024$ ).

از نظر مرحله بندی<sup>۱</sup>، ۲۳ بیمار در حین جراحی مرحله بندی نشده بودند، دو نفر در مرحله یک و یک نفر در مرحله دو و یک نفر در مرحله سه و یک نفر در مرحله چهار بیماری بودند. درمان انجام شده بیشتر بصورت جراحی و برداشتن تخمدان مبتلا بود (۶۷/۹٪). حذف کیست تخمدان (سیستکتومی) در ۷/۱٪ بیماران و برداشتن دوطرفه تخمدان در دو نفر (۷/۲٪) و برداشتن رحم و هر دو تخمدان هم در یک بیمار (۳/۶٪) انجام شده بود. درموادلزوم از شیمی درمانی کمکی استفاده شده بود. رژیم (سیس پلاتین - وینکریستین - بلئومایسین) در ۲۵٪ موارد و (بلئومایسین - اتوپوسایدوسیس پلاتین) در ۳۵/۷۸٪ و (وینکریستین - اکتینومایسین - سیکلوفسفاماید) در ۱۰/۷٪ و (متوترکسات - اکتینومایسین - سیکلوفسفاماید) در ۳/۶٪ از بیماران استفاده شده بود. ۳/۶٪ از بیماران نیز شیمی درمانی نشده بودند. تعداد دفعات شیمی درمانی از سه تا ۸ دوره و بطور متوسط ۴/۱۴ دوره بود. هیچکدام از بیماران عارضه جدی بعثت شیمی درمانی نکرده بودند. کلیه اطلاعات با نرم افزار SPSS بررسی و از تستهای آماری تی تست و مجذور کای و تست آنالیز واریانس جهت بررسی آماری استفاده شد. پیگیری بیماران با معاینه، اندازه گیری تومورمارکر و بررسی رادیولوژیکی شامل سونوگرافی و CT اسکن بود. کمترین زمان پیگیری ۸ ماه و بیشترین زمان ۸۸ ماه بود.

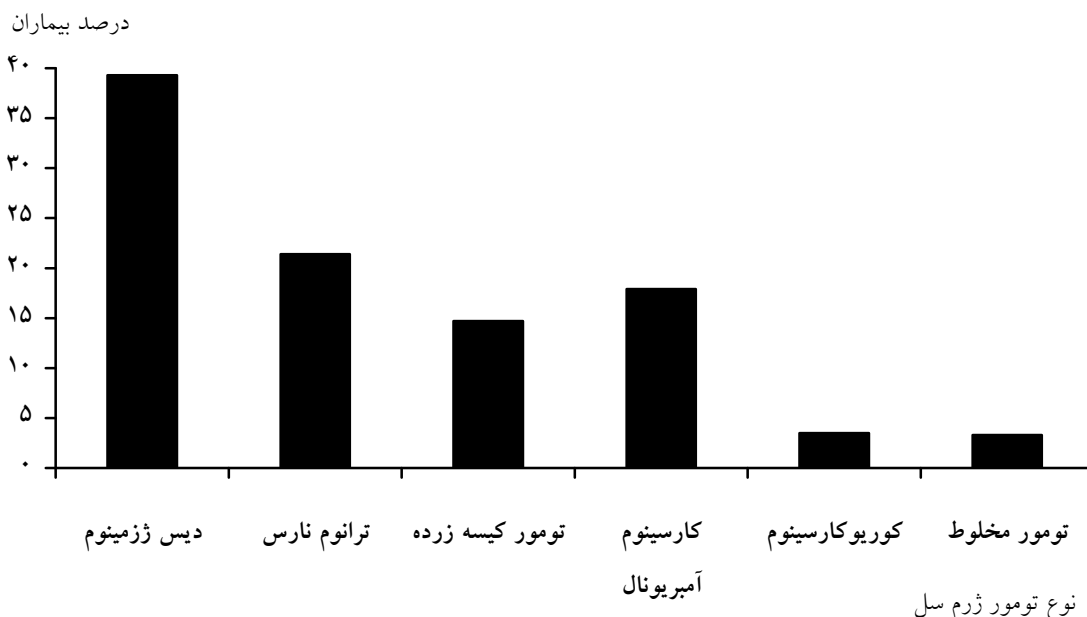
حساسیت تومورمارکرها و پاسخ این بیماران به درمانهای جراحی و شیمی درمانی است.

## مواد و روش ها

مطالعه بصورت توصیفی در بیمارستانهای قائم و امید طی مدت ۱۰ سال (۸۰-۱۳۷۰) انجام شد. ۲۸ بیمار بین سن ۸ تا ۱۶ سال مورد مطالعه قرار گرفتند.

## یافته ها

متوسط سن بیماران ۱۲/۷۵ سال بود. شایعترین علامت بیماران توده شکمی - لگنی در بیش از ۸۰٪ موارد بود و در ۲۰٪ موارد شکایت بیماران درد بود. درصد تومورهای ژرم سل به ترتیب عبارت بودند از: دیس ژرمینوم ۳۹/۳٪، تراتوم نارس ۲۱/۴٪، تومور کیسه زرده ۱۴/۷٪، آمبریونال کارسینوم ۱۷/۸۹٪، کوریوکارسینوم ۳/۵٪ و تومور مخلوط ۳/۳٪ (نمودار ۱). در معاینه ۴۶/۴٪ بیماران، تومور در طرف راست و در ۲۵٪ در طرف چپ و در ۲۶٪ موارد تومور دوطرفه وجود داشت. کمترین اندازه تومور ۶ سانتیمتر و بیشترین اندازه ۵۶ سانتیمتر بود. متوسط اندازه تومور ۲۰/۸ سانتیمتر بود. اندازه گیری تومور مارکر آلفا فتوپروتئین فقط در ۶۴/۳٪ بیماران قبل از عمل جراحی انجام شده بود که در ۶۱/۱٪ بیماران کاملاً در حد طبیعی بود. همه بیماران با دیس ژرمینوم خالص و کوریوکارسینوم آلفا فتوپروتئین طبیعی داشتند. ولی در همه موارد بیماران با تومورکیسه زرده، آلفا فتوپروتئین مقادیر بالاتر از طبیعی را نشان داد ( $p < 0.039$ ). اندازه گیری تومور مارکر هورمون گونادوتروپین جفتی در ۵۷/۱٪ از بیماران انجام شده بود



نمودار ۱: توزیع فراوانی آسیب شناسی انواع تومورهای ژرم سل تخمدان در بیماران مورد مطالعه

درمانی کمکی و در بعضی از موارد پرتو درمانی در درمان بیماران استفاده می شود (۱۶ و ۱۷). در رژیم شیمی درمانی Staging از مایسین، اتوپوساید، سیس پلاتین، وینگریستین، اکتینومایسین، سیکلوفسفاماید، وینکریستین، بلئومایسین، سیس پلاتین استفاده می شود (۱۲ و ۱۸). در مطالعه انجام شده ما بیشترین رژیم شیمی درمانی بلئومایسین، اتوپوساید، سیس پلاتین ۳۵/۷۸٪ و سپس سیس پلاتین، وین کریستین، بلئومایسین در ۲۵٪ بود. اخیراً در بعضی از مراکز، شیمی درمانی با مقادیر بالا همراه با پیوند مغز استخوان مد نظر بوده که بیشتر در موارد تومورهای ژرم سل تخمدان بجز دیس ژرمینوم استفاده کرده اند (۱۶ و ۱۷). طول عمر ۵ سال در بیماران با تومور ژرم سل تخمدان ۱۰۰-۸۲ درصد گزارش شده است (۱)، که در مطالعه ما میزان بقای کلی بین ۸۸-۴ ماه و بطور متوسط ۲۶/۹ ماه بود. گرچه در مطالعه انجام شده در ایتالیا، بیست درصد تومور ژرم سل مقاوم به درمان گزارش شده است (۷). معمولاً طول عمر پنج ساله بیماران دیس ژرمینوم تخمدان ۸۳-۶۳٪ است. همچنین در یک مطالعه بررسی تومور ژرم سل در روسیه به مدت ۱۰ سال، درصد عود بیماران با تومور ژرم سل تخمدان ۷۵/۴۷٪ بود (۸). مطالعات بالینی و بافت شناسی سرطان ایتالیای تخمدان مکرراً گزارش شده است (۶). اما در ورد تومورهای ژرم سل تخمدان کودکان و نوجوانان گزارشات کمتری در دسترس است. در صورت حاملگی میزان سقط مشابه افراد معمول است ولی بنظر می رسد شیوع ناهنجاری مادرزادی در کودکان آنها کمی بیشتر باشد (۲). در این مطالعه ما با وجود حاملگی هیچکدام از نوزادان ناهنجاری مادرزادی نداشتند.

### نتیجه گیری

با توجه به بدخیم بودن تومورهای ژرم سل تخمدان، پیش آگهی بیماران خوب است. در این بررسی گذشته نگر نتیجه گیری شد که اولاً باید سعی شود جراحی بیماران با حفظ باروریشان همراه باشد. ثانیاً توصیه می شود. مرحله بندی حین جراحی انجام شود تا بتوان درمان صحیحی را بر این اساس اعمال نمود که این امر در سیر بهبودی بیماران بسیار موثر است. ثالثاً تومور مارکر مربوطه قبل از اعمال جراحی اندازه گیری شود که در موارد لزوم بتوان بعد از عمل در پیگیری بیماران استفاده نمود.

۱۱/۵٪ بیماران در طی پیگیری فوت نمودند و ۳/۸٪ دچار عود شدند. کمترین زمان عود بیماری سه ماه بعد از درمان و بیشترین زمان ۱۰ سال بود. در موارد عود، درمان بیماری با شیمی درمانی کمکی بود. هیچکدام از بیماران، پرتو درمانی دریافت نکردند. میزان بقاء کلی<sup>۱</sup> بین صفر تا هشتاد و هشت ماه و بطور متوسط ۲۶/۹ ماه تا آخرین پی گیری و میزان بقاء بدون بیماری طی این مدت ۲۳/۶ ماه بود. در مواردی که بیماران طی مدت پی گیری حاملگی داشتند، ناهنجاری مادرزادی در هیچکدام از نوزادان این بیماران دیده نشد.

### بحث

بدخیمی تخمدان در سن بلوغ شایعترین بدخیمی در این گروه سنی از دختران است (۹). ۶۱/۵٪ موارد بدخیمی تخمدان بعلت تومورهای ژرم سل هست (۱۰ و ۱۱). علت تومورهای ژرم سل تخمدان نامشخص بوده و مواردی از نقص سیستم عصبی مرکزی، ناهنجاریهای عمده در انتهای ریشه عصبی و سیستم ادراری تناسلی گزارش شده است. مردان با کریپتورکیدیسم شانس بیشتری برای ایجاد تومور ژرم سل بیضه دارند. اختلالات ساختمانی کروموزومی هم از جمله کروموزوم دوازده در این بیماران دیده شده است (۱۲). تومورهای ژرم سل در دختران شایعتر از پسران است. از تومورهای ژرم سل، تراتوم بیضه و تخمدان گرچه از نظر بافت شناسی مشابه هم هستند ولی رفتار بیولوژیک تومور درد و گروه متفاوت است. اکثر تراتوم های تخمدان خوش خیم (۹ و ۱۰). ولی در بیضه بیشتر بدخیم هستند (۱۰). کوریوکارسینوم تخمدان هم اکثراً اولیه است گرچه مواردی از کوریوکارسینوم تخمدان ثانویه به حاملگی مولار گزارش شده است (۱۱). در مطالعه ما کوریوکارسینوم ثانویه دیده نشد. تومور ژرم سل خارج از تخمدان یا بیضه (اکستراگونادال) با درگیری مدیاستن، سروشکم، ساکروم و کوکسیس هم گزارش شده است (۱۲). یک مورد از بیماران ما، تومور اکستراگونادال (ساکروم) و یک مورد هم کوریوکارسینوم در مدیاستن بدون سابقه حاملگی (کمتر از ۱۶ سال) داشت.

تشخیص قطعی تومور با بافت شناسی است گرچه در مطالعه گزارش شده، بیماران با تومور کیسه زرده ذکر شده است که تشخیص افتراقی آن از سرطان با سلولهای روشن<sup>۳</sup> مشکل و رنگ آمیزی ایمنو هیستوشیمی کمک کننده است (۱۵). درمان استاندارد بیماری، جراحی است. که در همه بیماران مورد نظر انجام شد. شیمی

### References

1. Martelli H, patte C. Gonadal tumors in children. *Arch pediatr*. 2003; **10**(3): 246-50.
2. ImaI A, Furul T, Tamayat T. Gynecologic tumors and symptoms in childhood and adolescence, 10-Years experiences. *Int J. Gynecol Obst*. 1994; **45**: 227-234.
3. Alcazar JL, Errast T, Zornoz A, et al. Transvaginal color doppler ultrasonography and Ca-125 in suspicious adnexal masses. *Int J. Obstet Gynecol*. 1999; **66**: 255-261.
4. Lahdenne P, Pitkanen's, Rajantie J, Kuusela P, Siimes MA, Lanning M. Tumor markers ca-125 and
  1. Overall survival
  2. Disease free
  3. Clear cell

- ca-19-9 in cord blood pediatric germ cell tumors. *Ped J.* 1996; **39**: 583.
5. skinner MA, Schlatter MG, Heipetz SA and Grosfeld J.I. Ovarian neoplasms in children. *pubMed Jama*, 1993; **128** (8): 125-8.
  6. Aure Jc, Hocg K, Kalstad P. Clinical and histologic studies of ovarian carcinoma. Long Term follow-up of 998 cases. *Obstet – Gynecol.* 1971; **37**: 1-9.
  7. Locurto M, Lumia F, Alaggio R, Cecchetto G, Almasio P, IndoLfi F, et al. Malignant germ cell Tumors in childhood: Result of the first Italian cooperative study. *Med pediater oncol.* 2003 Nov; **41**(5): 417-25.
  8. Kochurova NV. Urmanchee VA. Kolygin BA. Long-term results of combind therapy for malignant ovarian tumor in girls. *PubMed Vopr oncol.* 2003; **49**(4): 492-5.
  9. Sato T, Hontake S, Shibuya H, shirai W, Yamaguchit. A solid mature teratoma of a feline ovary. *J feline med surg.* 2003; **5**(6): 349-51.
  10. Lbright TM. Gonadal Teratomas, a review and speculation. *Adv pathol.* 2004; **11**(1): 10-23.
  11. Fotiou Sk. Ovarian malignancies in adolescence, copyright New - York *academy of science.* 1997; 1338-346.
  12. Gadducci A, Casio S, Muraca S, Genazzani AR. The management of malignant nondysgerminomatous ovarian germ cell tumors. *Anticancer Res.* 2003; **23**(2c): 1827-36.
  13. Aucouturier JS, Bader G, Elfata G. Gyot B, Lou boutin A, camus E, Ovarian choriocarcinoma, about one case. *Gynecol- Obst. Ferti-2003 Jun*; **31**(6): 539-42.
  14. Abu – Rustum NR, Aghajianc. Management of malignant germ cell tumor of the ovary. *Semin oncol.* 1998; **25**: 235-242.
  15. Bahri I, Boudawara T, Khabir A. Clear cell carcinoma of the ovary simulating a Yolk sac Tumor. *Ana patho.* 2003; **23**(2): 165-8.
  16. Williams S. Blessing JA. Moore DH. Cisplatin, vinblastin and bleomycin ,trials of the Gynecologic oncologyic groups. *J.clinical - oncol.* 1991; **9**: 1950-25.
  17. Williams S, JA Blessing, Liao SY. Ball H and Hanjani P. Adjuvant therapy of resected dysgerminoma with carboplatin and etoposide. *proc soc Gynecol oncol.* 1999; **72**: 111-112.
  18. Taguchi A, Takeshita S, Machida R,Hori Y, Aida K, Furuya U, et al. *Anaphylaxia induced by etoposide acase report-Gan to Kagaku Ryoho,* 2003; **30**(8): 1186-7