

مجله پزشکی دانشگاه علوم پزشکی تبریز
دوره ۲۹ شماره ۱ بهار ۱۳۸۶ صفحات ۲۶-۲۳

مقایسه میزان موفقیت جراحی داکریوسیستورینوستومی بیرونی با و بدون کارگذاری لوله سیلیکون

دکتر نوشین بزاز: استاد یار گروه چشم پزشکی، دانشکده پزشکی، دانشگاه علوم پزشکی همدان: نویسنده رابط

E-mail: M.bazzi@yahoo.com

دکتر مرتضی سمواتی: استاد یار گروه چشم پزشکی، دانشکده پزشکی، دانشگاه علوم پزشکی همدان
خسرومانی کاشانی: مربی گروه پزشکی اجتماعی، دانشکده پزشکی، دانشگاه علوم پزشکی همدان

دریافت: ۸۵/۲/۲۶، پذیرش: ۸۵/۹/۲۲

چکیده

زمینه و هدف: انسداد اکتسابی اولیه شایعترین علت گرفتگی مجرای بینی اشکی در بزرگسالان بوده و معمولاً نیاز به جراحی داکریوسیستورینوستومی دارد. هدف این تحقیق مقایسه نتایج داکریوسیستورینوستومی با و بدون استفاده از لوله سیلیکون در بیماران با انسداد مجرای بینی اشکی است.
روش بررسی: مطالعه حاضر بصورت کارآزمایی بالینی تصادفی بر روی ۸۰ بیمار که در طی سالهای ۸۴-۷۹ با تشخیص انسداد مجرای بینی اشکی کاندید عمل جراحی داکریوسیستورینوستومی شده بودند انجام شده است. بیماران بطور تصادفی در دو گروه قرار گرفته و در نیمی از آنها عمل داکریوسیستورینوستومی با کارگذاری لوله سیلیکون و در نیم دیگر بدون لوله گذاری انجام شده است.
یافته ها: بر اساس این تحقیق میزان موفقیت کلی در جراحی داکریوسیستورینوستومی خارجی بدون لوله سیلیکون ۷۷/۵٪ و با لوله سیلیکون ۹۰٪ بود ($P < ۰/۰۵$). در زنان میزان موفقیت بالاتر از مردان و عارضه عمده ای در حین جراحی مشاهده نشد.
نتیجه گیری: مطالعه حاضر نشان داد که عمل جراحی داکریوسیستورینوستومی بیرونی همراه با لوله گذاری موفقیت آمیزتر از روش بدون لوله می باشد. با توجه به سهولت تکنیک عمل به خصوص در بیماران با سن پایین تر به عنوان جراحی روتین توصیه می شود.

کلید واژه ها: انسداد مجرای بینی اشکی، داکریوسیستورینوستومی بیرونی، لوله گذاری

مقدمه

شده با اپی تلیوم بین کیسه اشکی و بینی برای برطرف کردن انسداد و تثبیت مجدد درناژ کیسه اشکی به داخل بینی است (۵).
میزان شکست عمل داکریوسیستورینوستومی در مطالعات مختلف متفاوت و بین ۲۰-۱٪ گزارش شده که از نظر بالینی با اشک ریزش همراه با ترشح چرکی، داکریوسیستیت حاد یا مزمن تظاهر می کند و می تواند ماهها یا حتی سالها پس از جراحی داکریوسیستورینوستومی ایجاد شود (۶).
عواملی که در نتیجه جراحی داکریوسیستورینوستومی تأثیر می گذارند عبارتند از سن و جنس بیمار، طول مدت داکریوسیستیت حاد یا مزمن قبل از عمل، استفاده از لوله سیلیکون، انسداد محل رینوستومی و آناتوموز به وسیله بافت فیروز و اسکار، محل نابجا و اندازه کوچک استئوتومی، انسداد کانالیکول مشترک، ناهنجاری های داخل بینی و سینوس اتموئید، عفونت

انسداد اکتسابی اولیه شایعترین علت انسداد مجرای بینی اشکی^۱ در بزرگسالان است که با اشک ریزش و ترشح چرکی تظاهر می کند. این عارضه که شکایت حدود ۱۲-۱۰٪ مراجعین به درمانگاه های چشم پزشکی را تشکیل می دهد معمولاً نیاز به عمل جراحی دارد (۱-۲).

جراحی داکریوسیستورینوستومی بیرونی (Ex-DCR)^۲ کلاسیک که با روش Toti انجام می شود و در جریان آن کیسه اشکی به داخل بینی باز می شود دارای بیشترین میزان موفقیت می باشد (۳). در طول ۱۰۰ ساله که از ابداع جراحی داکریوسیستورینوستومی می گذرد اصلاحات زیادی روی این روش اعمال شده و میزان موفقیت آن به بیشتر از ۹۰٪ رسیده است. بطوریکه از قابل پیش بینی ترین و موفق ترین اعمال جراحی چشم به شمار می رود. (۴)
هدف از جراحی داکریوسیستورینوستومی ایجاد یک مسیر پوشیده

پس از عمل انجام شد. در گروه داکریوسیستورینوستومی با لوله گذاری لوله سیلیکون ۳-۵ ماه پس از عمل خارج و شستشوی مجرا انجام گردید. داده های جمع آوری شده تحت برنامه SPSS ویرایش سیزدهم وارد رایانه شد و مورد تجزیه و تحلیل آماری قرار گرفت. آزمون مورد استفاده Pearson, Chi-square بود و سطح معنی دار کمتر از ۵ درصد در نظر گرفته شد.

برای ارزیابی موفقیت عمل از علائم عینی و ذهنی و استفاده شد ولی اولویت به بیان رفع شکایت اشک ریزش و ترشح چرکی از طرف بیمار داده شد. چون شستشوی مجرای اشکی به علت اعمال فشار در جریان تزریق مایع شرایط غیر فیزیولوژیک ایجاد کرده و درصد نتایج مثبت بالاتر گزارش خواهد شد. تداوم اشک ریزش، ترشح چرکی و وقوع داکریوسیستیت در دوره پیگیری شکست درمان تلقی شد.

یافته ها

تعداد ۸۰ بیمار که با تشخیص انسداد مجرای بینی اشکی تحت عمل جراحی به دو روش داکریوسیستورینوستومی با و بدون لوله سیلیکون قرار گرفته و بطور کامل پیگیری شده بودند آنالیز شدند. بیماران در دامنه سنی ۶۹-۱۸ سال قرار داشتند. میانگین سنی در گروه جراحی داکریوسیستورینوستومی با لوله، $49/1 \pm 6/5$ و در گروه داکریوسیستورینوستومی بدون لوله $50/4 \pm 1/5$ بود. در گروه اول ۶۷٪ و در گروه دوم ۷۰٪ بیماران را زنان تشکیل دادند. توزیع سنی و جنسی بیماران در دو گروه تحت مطالعه از نظر آماری متفاوت از یکدیگر نبودند.

عمده ترین شکایت بیماران به ترتیب اشک ریزش مداوم، اشک ریزش همراه با ترشح چرکی و اشک ریزش همراه با تورم در ناحیه کیسه اشکی بود. در ۴۶ بیمار گرفتاری در چشم راست و در ۳۴ نفر در چشم چپ بود. میزان موفقیت در پیگیری ۳، ۶ و ۹ ماه پس از عمل در گروه داکریوسیستورینوستومی با لوله گذاری به ترتیب ۹۷/۵٪، ۹۵٪ و ۹۰٪ بود (نمودار ۱). میزان موفقیت در گروه داکریوسیستورینوستومی بدون لوله گذاری در پیگیری ۳، ۶ و ۹ ماه پس از عمل به ترتیب ۹۲/۵٪ و ۸۲/۵٪ و ۷۷/۵٪ گزارش شد (نمودار ۲).

آزمون کای دو نشان داد که اختلاف مشاهده شده در میزان موفقیت بین دو گروه داکریوسیستورینوستومی با و بدون لوله گذاری در سطح کمتر از ۵ درصد معنی دار می باشد. در هر دو گروه بیشترین میزان موفقیت در سنین بالای ۳۰ سال مشاهده شد. عوارض پس از عمل شامل خونریزی منجر به تامپون خلفی در ۲ مورد، عفونت محل عمل ۲ مورد، اسکار محل عمل ۶ مورد، اکیموز پری اربیتال در ۸ مورد ایجاد شد که در دو گروه تحت مطالعه از نظر آماری تفاوت معنی دار نداشت ($P > 0/05$). در گروه جراحی داکریوسیستورینوستومی همراه با لوله گذاری گرانولوم در محل پونکتوم تحتانی در ۲ مورد ایجاد شد.

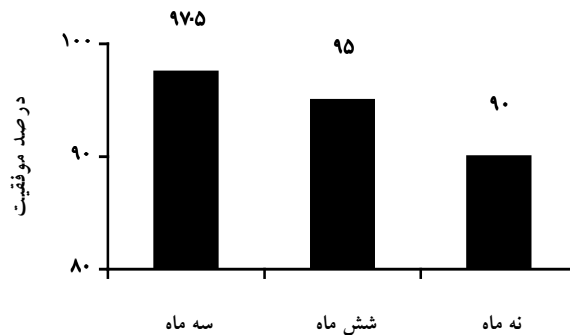
بافت نرم پس از عمل جراحی، تاریخچه تروما به سیستم اشکی و بیماریهای سیستمیک (۷).

میزان موفقیت داکریوسیستورینوستومی نیز بسته به روش جراحی اعمال شده، در مطالعات مختلف از ۹۹-۶۲٪ گزارش شده است (۹و۸). در داکریوسیستورینوستومی به روش آندوسکپی داخل بینی ۷۵٪ (۱۰)، Ex-DCR، از ۹۸/۵-۷۶٪ (۱۳-۱۱)، جراحی Ex-DCR با لوله سیلیکون $91/4 \pm 1/4$ (۱۴) موفقیت ذکر شده است. جهت بررسی تأثیر استفاده از لوله سیلیکون بر آن شديم مطالعه ای انجام داده و در بیماران کاندید عمل جراحی داکریوسیستورینوستومی، از لوله سیلیکون نیز استفاده کنیم. این مطالعه بر روی ۸۰ بیمار مبتلا به انسداد اولیه مجرای بینی اشکی که کاندید عمل جراحی داکریوسیستورینوستومی بیرونی شده بودند در فاصله سالهای ۸۴-۱۳۷۹ انجام شده است.

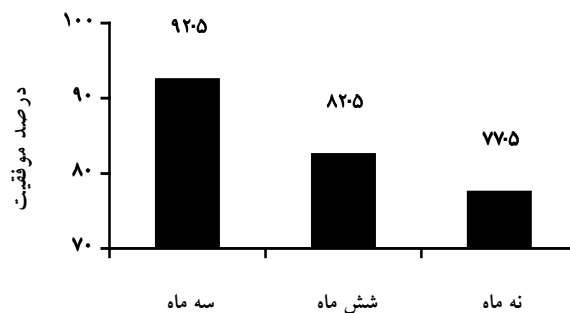
مواد و روش ها

مطالعه حاضر یک کارآزمایی بالینی تصادفی شده بود که به صورت دوسوکور انجام گرفت. جامعه پژوهشی بیمارانی بودند که با تشخیص انسداد مجرای بینی اشکی در فاصله سالهای ۸۴-۱۳۷۹ به بیمارستان امام خمینی شهر همدان مراجعه و کاندید جراحی داکریوسیستورینوستومی بیرونی شده بودند. تشخیص انسداد مجرای بینی اشکی با تست رگورژیتاسیون مثبت و در صورت لزوم با سستی گرافی بود، حجم نمونه با در نظر گرفتن حدود اطمینان (۹۵٪) و قدرت آزمون (۹۰٪) ۴۰ بیمار برآورد گردید. لذا ۸۰ بیمار واجد شرایط وارد مطالعه گردیدند. بیماران مذکور بصورت تصادفی در دو گروه داکریوسیستورینوستومی خارجی با و بدون لوله سیلیکون قرار گرفتند.

همه بیماران با بیهوشی عمومی تحت عمل جراحی قرار گرفتند. برش پوستی به فاصله $10-6$ mm از زاویه کانتوس داخلی به طول $15-12$ mm داده شد. پس از جدا کردن لایه های عضلانی و با حفاظت کیسه اشکی سوراخی به اندازه 15×15 mm روی استخوان باز شده. فلپ از کیسه اشکی و مخاط بینی تهیه شد در گروه داکریوسیستورینوستومی با کار گذاری لوله سیلیکون پس از گشاد کردن پونکتوم های فوقانی و تحتانی لوله سیلیکون وارد سیستم کانالیکولار شده و به طرف سوراخ بینی هدایت شده و ثابت گردید. در هر دو روش فلپ های قدامی با نخ vicryle ۶/۰ به هم دوخته شد. فلپ های خلفی بدون بخیه در محل باقی ماند. ترمیم زیرجلد و پوست انجام شد. پس از عمل یک هفته از کیسول سفالکسین 250mg هر ۶ ساعت و از پماد تتراسیکلین روی بخیه ها استفاده شد. قطره کلرآمفنیکل و فیلین آفرین بینی ۲۵٪ بمدت دو هفته استفاده شده بخیه های پوستی پس از یک هفته برداشته شد. بیماران در فواصل یک هفته، یک ماه، سه ماه، شش ماه و نه ماه پس از عمل و یک هفته یکماه و سه ماه پس از خارج کردن لوله سیلیکون پیگیری شدند. در گروه داکریوسیستورینوستومی بدون لوله گذاری شستشوی مجرا روز



نمودار ۱: میزان موفقیت روش DCR با لوله گذاری بر اساس زمان پیگیری



نمودار ۲: میزان موفقیت روش DCR بدون لوله گذاری بر اساس زمان پیگیری

بحث

تایلند ۷۵/۵٪ (۱۹) در مطالعه بشارتی و همکاران ۹۶/۳٪ (۱۸)،
در مطالعه Tarbert و همکاران ۹۵٪ (۱۱) و در مطالعه Verma
Malay و همکاران همراه با بستن فلپ خلفی ۱۰۰٪ (۱۷)
گزارش شده است.

مهمترین عارضه جراحی داکریوسیستورینوستومی عود اشک
ریزش یا شکست درمان می باشد که در مطالعه ما در گروه بدون
لوله ۲۲/۵٪ و در گروه با لوله ۱۰٪ بوده که با بعضی مطالعات فوق
همخوانی دارد (۱۷ و ۱۸). بیشترین میزان موفقیت در رده سنی بالای
۳۰ سال گزارش شد علت شاید تمایل بیشتر به ایجاد بافت فیروز
در افراد جوانتر باشد. همچنین میزان موفقیت در هر دو گروه در
خانمها بیشتر از آقایان گزارش شد.

عوارض حین عمل و عوارض پس از عمل شامل خونریزی پس
از عمل، عفونت و اسکار محل عمل و اکیموز پری اربیت در دو
گروه از نظر آماری تفاوت معنی داری نداشت. میزان رضایت مندی
بیمار از نتیجه عمل در گروه با لوله سیلیکون بیشتر و با افزایش
دوره استفاده از لوله و افزایش تعداد پیگیری نسبت مستقیم داشت.
مطالعه فوق نشان می دهد که میزان موفقیت جراحی
داکریوسیستورینوستومی با لوله سیلیکون در مقایسه با روش بدون
لوله بالاتر است. احتمالاً لوله سیلیکون با جدا کردن فلپ های

عمل جراحی داکریوسیستورینوستومی یک روش موفقیت آمیز
در درمان انسداد مجرای بینی اشکی بوده و میزان موفقیت آن در
مطالعات مختلف از ۹۹-۶۲٪ گزارش شده است (۹-۸). در مطالعه
حاضر بیماران مبتلا به انسداد اکتسابی اولیه ایدیوپاتیک مجرای بینی
اشکی که تشخیص آنها با تست رگورژیتاسیون مثبت گذاشته شده
(در صورت لزوم سستی گرافی انجام شده بود) کاندید عمل
جراحی داکریوسیستورینوستومی با و بدون لوله گذاری شدند.

از تعداد ۸۰ نفر بیمار که پیگیری کامل داشتند ۷۰٪ زن و ۳۰٪
مرد بودند. تعداد ۵۴ نفر (۶۷٪) نفر در محدوده سنی ۶۰-۳۰
سال قرار داشتند. که آمار فوق با شیوع بیشتر انسداد مجرای بینی
اشکی و داکریوسیستیت در خانم های میانسال در تمام مطالعات
انجام شده منطبق است. (۱۶-۱۵-۱۳-۵-۳). میزان موفقیت کلی
در روش داکریوسیستورینوستومی بدون لوله گذاری در مطالعه ما
۷۷/۵٪ بود. این میزان در مطالعه انجام شده توسط Verma Malay
و همکاران ۷۸/۹٪ (۱۷)، Delancy و همکاران ۸۴٪ (۱۵)
بشارتی در مردان ۸۹/۱٪ و در زنان ۹۰/۱٪ (۱۸) و در مطالعه ای
در بیمارستان Ramatibodi در تایلند ۹۵/۷٪ (۱۹) گزارش شده
است. میزان موفقیت نهایی در روش داکریوسیستورینوستومی با
لوله سیلیکون در مطالعه ما ۹۰٪ بوده که این میزان در مطالعه ای در

از نظر اقتصادی هزینه زیادی به بیمار تحمیل نمی کند. توصیه می شود استفاده از لوله سیلیکون بخصوص در موارد داکریوسیستیت مزمن، در بیماران جواتر و در جراحان با تجربه کمتر به داکریوسیستورینوستومی مرسوم اضافه شود.

قدامی و خلفی مسیری فراهم می کند که اپی تلایزه شده و درناژ اشک را تسهیل می کند (۲۰ و ۲۱).

نتیجه گیری

این عمل از نظر تکنیک و زمان جراحی تفاوت چندانی با داکریوسیستورینوستومی مرسوم ندارد. Learning Curve نداشته و

References

1. Thomas j, Thomas A, Gilbert O. *American Academy of ophthalmology* sec 7, BCSC. Florid. Lio. 2002 – 2003, 250 – 251
2. Buerger DG, Schaeper AJ, Campbell CB, Flangan JC. *Acquired lacrimal disorders*. In: Smith S. *Ophthalmic plastic and reconstructive surgery*. 2no co. 'USA: Mosby; 1998: 663-669
3. Nicolas J, Micheal A, Robert C. External dacryocystorhinostomy. Robert C, Rocca, D, Bedrossian EH .II', Bryan P. *Ophthalmic plastic surgery*. Montreal: McGraw Hill; 2002: 189-197.
4. Nowinski T. Lacrimal surgery. In: Bosniak, Stephan eds. *Principles and practice of ophthalmic plastic and reconstructive surgery*. Philadelphia: WB. Saunders; 1996, 2: 729-833.
5. Jordan OR. *Standard external dacryocystorhinostomy*. In: Joseph A Mauricello JR. *Unfavorable results of eyelid and lacrimal surgery*. USA: *butter worth Heinemann*. 2000: 519-549.
6. Allen K, Berlin AJ. DCR failure: association with nasolacrimal silicone intubation. *Ophthalmic Surgery* 1989; **20**: 486-489.
7. Bosniak S. *Ophthalmic Plastic and reconstruct surgery*. Philadelphia, Saunders 1996; **1**: 77
8. Shun-Shin GA, Thurairajan G. External dacryocystorhinostomy: an end of an era. *Br J Ophthalmol* 1997; **81**: 716-717.
9. 9- Marti kainen J, Gren man R, Pauka P, seppah. Post operative randomized. comparison of external DCR and endonasal laser DCR *Ophthalmology* 1998; **1105**, 1106-1113.
10. Fayet B, Racy E, Assouline M. Complications of standard endonasal dacryocystorhinostomy with unciformectomy. *Ophthalmology* 2004; 837-845
11. Tarbet KJ Custer PL. External dacryocystorhinostomy: surgical success, patient satisfaction, and economic cost. *Ophthalmology* 1995; **102**: 1065-1070.
12. Adenis JP, Mathon C, Lebraud P, Franco JL. Dacryocystorhinostomy: retrospective study of 165 cases indications. technique. and results. *J Fr Ophtha*. 1987; **10**: 323-329.
13. Emmerich KH, Busse M. Dacryocystorhinostomy; external technique, indication, and results. *Ophthalmology* 1994; **91**: 395-398.
14. Rosen N, Sharin M, Moverman DC Dacryocystorhinostomy with silicon tubes evaluation of 253 cases. *oph sury* 1989, **20**: 115 – 119.
15. Delaney YM, Khoshabeh R. External dacryocystorhinostomy for the treatment of acquired partial nasolacrimal obstruction in adults. *Br J Ophthalmal* 2002; **86**: 533-535.
16. Bartley GB. Acquired lacrimal drainage obstruction: an etiologic classification system. *Ophthol Plast Reconstr Surg* 1992; **8**: 237-249.
17. Malay V, Anurag K. *ORBIT and PLASTIC Surgery*. Singapour. 2004; 472-473.
۱۸. بشارتی، م نتایج و عوارض EX.DCR در یزد مجله بینا سال ۱۰ شماره ۴: صص (۴۵۲-۴۴۸)
19. Kunavisurut S, Phonglertnapagorn S. Dacryocystorhinostomy at Ramatibodi Hospital. *J Med Assoc Thai* 1990; **73**: 4752.
20. Tsibas A, Anyelo D, *American Journal of Rhinology* 2005; **10**(3): P 322-325.
21. Yanoff M, Duker J. *Ophthalmology*, Philadelphia. Mosby. 2th ed. 2003; 765.