

مجله پزشکی دانشگاه علوم پزشکی تبریز

دوره ۳۰ شماره ۱ بهار ۱۳۸۷ صفحات ۱۱۷-۱۲۲

## تأثیر آملودیپین بر تغییرات بافتی شریان های آئورت، کلیه و کاروتید خرگوش دریافت کننده رژیم آتروژن

فریبا میرزایی: کارشناس ارشد فیزیولوژی، مرکز تحقیقات کاربردی دارویی، دانشگاه علوم پزشکی تبریز  
دکتر مصطفی محمدی: دانشیار فیزیولوژی، مرکز تحقیقات کاربردی دارویی، دانشگاه علوم پزشکی تبریز: نویسنده رابط  
E-mail: M.Mohammadin@yahoo.com  
بهمن رشیدی: دانشجوی دوره دکترا بافت شناسی، مرکز تحقیقات کاربردی دارویی، دانشگاه علوم پزشکی تبریز  
ایرج صالحی: دانشجوی دوره دکترا فیزیولوژی، مرکز تحقیقات کاربردی دارویی، دانشگاه علوم پزشکی تبریز

دریافت: ۸۵/۹/۵، پذیرش: ۸۶/۳/۲۰

### چکیده

**زمینه و اهداف:** از آنجا که در عروق آترواسکلروتیک تغییرات مشخص و بارز سلولی با اختلال در روند انتقال یونهای کلسیم همراه است برخی محققین احتمال داده اند که داروهای بلوکه کننده کانال کلسیم می توانند در آهسته کردن و بهبود روند آترواسکلروزیس موثر باشند.  
**روش بررسی:** تعداد ۳۶ خرگوش سفید نر از نژاد نیوزیلند را به چهار گروه تقسیم نمودیم: گروه کنترل، گروه دریافت کننده داروی آملودیپین، گروه دریافت کننده رژیم پرکلسترول، گروه دریافت کننده رژیم پر کلسترول به همراه آملودیپین (روزانه ۵ mg/kg/day) که به صورت گاوژ داده شد. پس از ۸ هفته پس از بیهوش کردن حیوانات نمونه های بافتی از آنها تهیه شد.  
**یافته ها:** در شریان آئورت در رژیم پر کلسترول ضخامت لایه داخلی Intima افزایش یافته و سلولها این لایه بعلت تجمع لیپید بصورت سفید مایل به زرد دیده می شود. هایپرتروفی سلولهای اندوتلیال، تجمع چربی در لایه های اندوتلیال به همراه کلسیفیکاسیون در ناحیه مدیا بیانگر ایجاد آتروم میباشد. با مصرف آملودیپین کاهش ضایعات آترومی مشاهده گردید. در شریان کاروتید در رژیم پر کلسترول شواهد نشان دهنده ایجاد آتروم میباشد. با مصرف آملودیپین کاهش ضایعات آترومی مشاهده گردید. در شریان کلیه در گروه کلسترول تغییرات آترواسکلروزیس مشاهده نشد.  
**نتیجه گیری:** اختلاف فاحشی بین سه نوع شریان کلیه، آئورت و کاروتید از نظر روند آترواسکلروزیس دیده شد. در شریان کلیوی در گروه های کلسترول و کلسترول و آملودیپین از نظر بافت شناسی تفاوت چندانی با یکدیگر نداشتند اما در شریانهای آئورت و کاروتید مصرف آملودیپین در کاهش روند پدیده آترواسکلروزیس موثر بوده است. این اختلاف را میتوان به اختلاف ساختمانی در سلولهای اندوتلیال عروق مختلف یا پراکندگی گوناگون رسپتورهای مربوطه نسبت داد.

**کلید واژه ها:** آترواسکلروزیس، آملودیپین، خرگوش آترواسکلروتیک

### مقدمه

مختلف از جمله رژیم پر چرب شروع و به تدریج به صورت پلاکهای آترواسکلروزی تظاهر پیدا می کند که عوارض متعددی از جمله انواع بیماریهای قلبی عروقی را بدنبال خواهد داشت. بطور کلی آترواسکلروزیس در سه مرحله ایجاد

با وجود پیشرفتهای قابل توجه در علوم پزشکی هنوز آترواسکلروز یکی از علل اصلی بیماریهای قلبی عروقی محسوب می شود (۱). این بیماری یک فرایند عروقی پیشرونده با منشاء ساب اندوتلیال است که در اثر ریسک فاکتورهای

کلسترول از شرکت Merck آلمان تهیه شده بود. در همین مدت، گروه دوم و چهارم، داروی آملودیپین (تهیه شده از شرکت آریا-تهران) به میزان ۵ mg/kg/day دریافت می کردند. دارو به صورت پودر خالص بوده و میزان لازم در آب حل شده، هر روز ساعت ۹:۳۰ صبح، به صورت گاوآژ به حیوانات داده می شد. بعد از گذشت ۸ هفته برای تهیه نمونه های بافتی، حیوانات ابتدا با کتامین ۳۰ mg/kg و تیوپتال ۲۰ mg/kg، تحت بیهوشی عمومی قرار گرفتند، بلافاصله نمونه های بافتی از شریان ها به منظور بررسی تغییرات پاتولوژیک تهیه شد.

برای بررسی تغییرات پاتولوژیک، قطعات ۵ میکرونی از بافت تهیه و بلافاصله در محلول تثبیت کننده (فرمالین ۱۰٪) قرار داده شدند. سپس نمونه ها در الکل اتیلیک بصورت صعودی ابگیری شده و نهایتاً در گریل شفاف سازی گردید و سپس نمونه ها در پارافین قالبگیری شده و سپس برشهای لازم (از بلوکها) با میکروتوم انجام گرفته و رنگ آمیزی هیستولوژیک به روش هماتوکسیلین-ئروزین<sup>۳</sup> صورت گرفت (۱۰). سپس تغییرات در زیر میکروسکوپ (Olympus BX 40) بررسی و عکسبرداری با دوربین (Olympus) و فیلم کونیکا ISO 100 انجام گرفت.

## یافته ها

بررسی تغییرات بافتی آئورت ناشی از رژیم پر کلسترول و تاثیر آملودیپین نشان داد در تصویرتهیه شده از گروه کلسترول (تصویر ۱) ضخامت لایه داخلی نسبت به گروه کنترل افزایش یافته و سلولها بعلت تجمع لیپید بصورت سفید مایل به زرد مشهود بود. ناحیه کلسیفیکاسیون (CA) مشخص بوده ولی لایه الاستیک داخلی مشهود نبود. در نوک پیکان می توان تجمع لیپید در لایه زیر اندوتلیوم را مشاهده نمود. تمام این موارد اعم از هایپرتروفی سلولهای اندوتلیال، تجمع چربی در لایه های اندوتلیال به همراه کلسیفیکاسیون در ناحیه مدیا می تواند بیانگر تاثیر رژیم پرکلسترول در ایجاد آتروم باشد. در تصویر دیگری از آئورت این گروه (تصویر ۲)، در ناحیه میانی می توان کلسیفیکاسیون را بر روی یک زمینه چربی به همراه سلولهای حبابی مشاهده نمود در ناحیه کناری، کلسیفیکاسیون سلولهای التهابی و تکثیر و تجمع سلولی مشهود است. در تصویر تهیه شده از گروه کلسترول-آملودیپین تصویر ۳، در نوک پیکان تعداد بسیار کمی از سلولهای حبابی دیده می شود. لایه الاستیک داخلی نظم خود را از دست نداده است و نسبت به گروه کنترل ضخامت اندوتلیوم بسیار کمتر شده است و در ناحیه زیراندوتلیال می توان تجمع بسیار کمتری از قطرات چربی را بدون وجود سلولهای التهابی مشاهده کرد. تمام این موارد دلیل بر تاثیر آملودیپین بر روی کاهش ضایعات آترومی می باشد. بررسی تغییرات بافتی کلیه ناشی از رژیم پر کلسترول و تاثیر آملودیپین نشان می دهد که با بررسی شریان کلیه گروه کلسترول (تصویر ۴) تغییرات واضح به نفع آترواسکلروزیس مشاهده نشد و

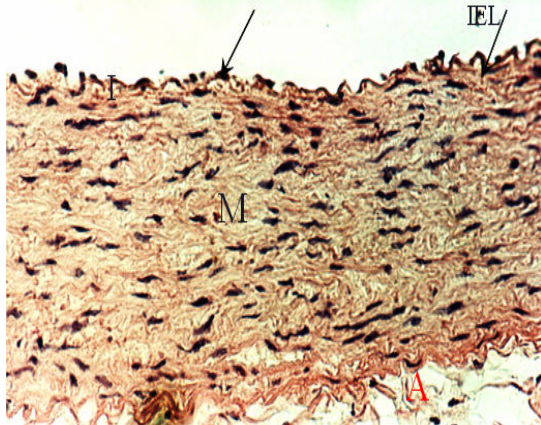
می شود. ۱- ورود چربی ها بویژه لیپو پروتیین ها با دانسیته کم<sup>۱</sup> به انتیما ۲ - فراخوانی لکوسیت ها به محل ورود لیپو پروتیین ها با دانسیته کم ۳ - فراخوانی سلولهای عضلانی صاف به انتیما. عوامل متعددی در ایجاد و پیشرفت آترواسکلروزیس دخیلند. از جمله این عوامل می توان به اندوتلین - ۱ اشاره کرد (۲).

داروهای بلوک کننده کانال کلسیم<sup>۲</sup> در سه گروه طبقه بندی شده اند. ۱- دی هیدروپیریدینی ها مانند آملودیپین و نیفدین ۲- فینیل آلکیل آمین ها مانند بپریدیل و وراپامیل ۳- بنزوتیازپین ها مانند دیلتیازم. آملودیپین داروی مصرفی در این مطالعه از خانواده دی هیدروپیریدینی ها میباشد. ساختمان آملودیپین موجب افزایش عمر دارو در بدن و در نتیجه مصرف تک دوز آن در روز می باشد (۳). امروزه ثابت شده است که فرایند آترواسکلروزیس یک فرایند التهابی است و موجب تجمع سلولهای تک هسته ای، مهاجرت و پرولیفراسیون سلولهای عضلانی صاف و تشکیل بافت فیبروز می شود که سرانجام پلاک های اولیه آترواسکلروزیس را بوجود می آورد و چون تعدادی از این فرایندهای التهابی و سلولی در اثر اختلال در هومئوستازیس کلسیم ایجاد می شوند، از این رو نقش احتمالی بلوکه کننده های کانال کلسیم بعنوان مواد آنتی اسکروتیک مورد توجه قرار گرفته است (۵، ۴). از آنجا که افزایش بارز در نفوذ پذیری کلسیم در سلولهای عضله صاف طی روند آترواسکلروزیس مشهود است (۶) و با توجه به این که برخی از فرایندهای التهابی و سلولی، مانند ورود ماکروفاژها، اکسیداسیون لیپدها و پرولیفراسیون سلولهای عضله صاف (۷)، با اختلال در هومئوستازیس کلسیم و تغییر در نفوذ پذیری غشایی کلسیم توسط کلسترول، در ارتباطند، نقش احتمالی CCBs، به عنوان مواد آنتی اسکروتیک، مورد توجه قرار گرفته است (۸). از این رو در این مطالعه بر آن شدیم تا با بررسی اثر یک داروی بلوکه کننده کانال کلسیم در فرایند آترواسکلروزیس به نام آملودیپین که در ایران و سایر کشور های جهان در درمان بیماریهای قلب و عروق مصرف زیادی دارد، به نقش این دارو در فرایندهای بافتی جریان آترواسکلروزیس پی برده و راهکارهای مناسبی جهت پیشگیری یا درمان آترواسکلروزیس ارائه دهیم.

## مواد و روش ها

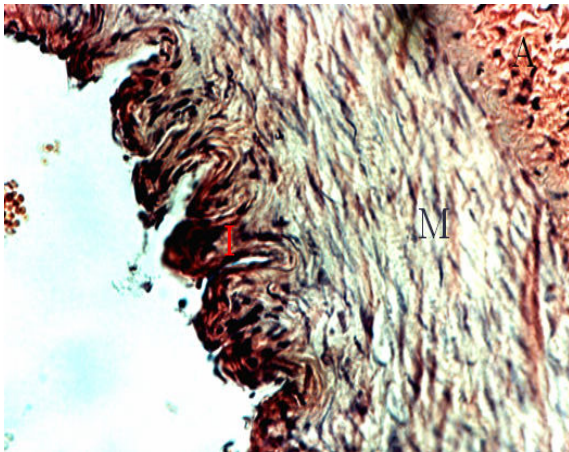
تعداد ۳۶ خرگوش سفید نژاد نیوزیلند، با وزن ۲/۲۰۰±۰/۷۹ کیلوگرم، به صورت تصادفی انتخاب و در چهار گروه ۹ تایی تقسیم شدند: گروه کنترل، گروه دریافت کننده داروی آملودیپین، گروه دریافت کننده رژیم آتروژن، گروه دریافت کننده رژیم آتروژن به همراه داروی آملودیپین. به مدت هشت هفته (۹)، گروه اول و دوم از رژیم غذایی معمولی و گروه سوم و چهارم از رژیم غذایی پرکلسترول برخوردار بودند. کلسترول به میزان ۲٪ با غذای روزانه مخلوط می شد. پودر

1. Low Density Lipoprotein, LDL
2. Calcium Channel Blockers, CCBs
3. Hematoxylin-Eosin, H&E

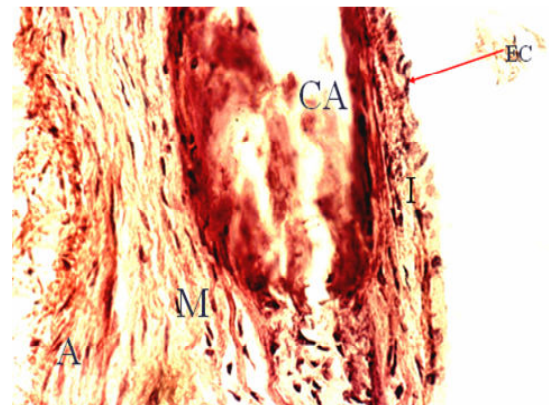


تصویر ۳: میکروگراف نوری ائورت شکمی خرگوش گروه کلسترول-آملودیپین  
I=intima, M=media, A=advantina  
CA=calsification area, EC=endothelial cell, IEL=intra elastic layer  
روش رنگ آمیزی: H&E: بزرگ نمایی: ۶۶۰ برابر

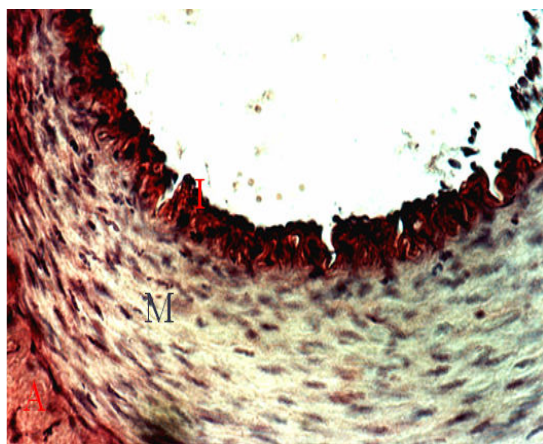
بین این گروه و گروه کلسترول-آملودیپین (تصویر ۵) تفاوتی وجود نداشت. و بررسی تغییرات بافتی کاروتید ناشی از رژیم پر کلسترول و تاثیر آملودیپین نیز نشان میدهد که همانطور که در تصویر تهیه شده از شریان کاروتید گروه کلسترول (تصویر ۶) افزایش ضخامت در روی سلولهای اندوتلیال به همراه وجود قطرات سفید مایل به زرد در سلولهای اندوتلیال به چشم می خورد. در ناحیه زیر اندوتلیال تجمع قطرات لیپید را می توان در نوک پیکان ها مشاهده کرد در تصویر تهیه شده از کلسترول-آملودیپین گروه (تصویر ۷) مشاهده می شود که ضخامت لایه اندوتلیال نسبت به گروه کلسترول کمتر است و تجمعات لیپیدی در این سلولها مشهود نیست، تجمع قطرات لیپید نیز در لایه زیر اندوتلیال نسبت به گروه کلسترول بسیار کمتر بوده که می تواند نشان دهنده اثرات مفید آملودیپین بر کاهش ضایعات آترومی است.



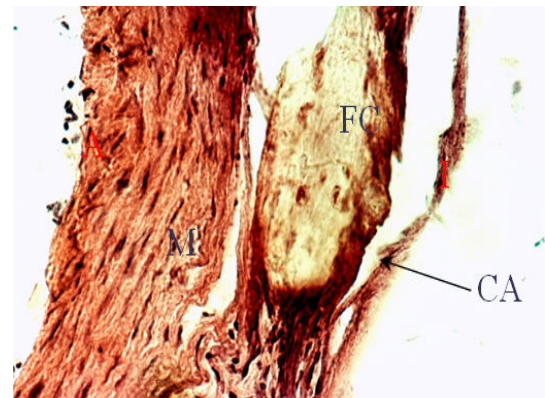
تصویر ۴: میکروگراف نوری شریان کلیه خرگوش گروه کلسترول  
I=intima, M=media, A=advantina  
روش رنگ آمیزی: H&E: بزرگ نمایی: ۶۶۰ برابر



تصویر ۱: میکروگراف نوری ائورت شکمی خرگوش گروه کلسترول  
I=intima, M=media, A=advantina  
CA=calsification area, EC=endothelial cell  
روش رنگ آمیزی: H&E: بزرگ نمایی: ۶۶۰ برابر



تصویر ۵: میکروگراف نوری شریان کلیه خرگوش گروه کلسترول-آملودیپین  
I=intima, M=media, A=advantina  
روش رنگ آمیزی: H&E: بزرگ نمایی: ۶۶۰ برابر



تصویر ۲: میکروگراف نوری ائورت شکمی خرگوش گروه کلسترول  
I=intima, M=media, A=advantina  
CA=calsification area, FC=foam cell  
روش رنگ آمیزی: H&E: بزرگ نمایی: ۶۶۰ برابر

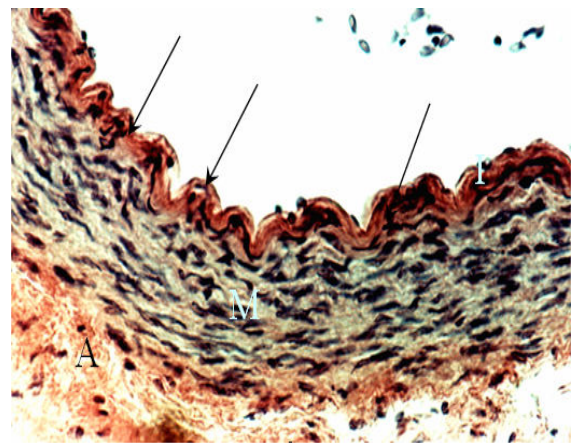
(۱۵). در تحقیقی دیگر، میزان انسداد مجدد رگ بعد از انجام PTCA، طی درمان با آملودیپین و بدون آن، بررسی شد و نتایج نشان داد که میزان وقوع انسداد مجدد شریان کرونر، به میزان قابل توجهی کاهش یافته است. این تحقیق پیشنهاد کرد که آملودیپین می تواند اثرات ضد آترواسکلروزیس مستقیم در بیماریهای عرق کرونری داشته باشد (۱۶).

مطالعه دیگری که بر روی خرگوش های تغذیه شده با رژیم پر کلسترول (۱٪) انجام شد، نشان داد که با مصرف آملودیپین ۵ mg/kg/day به مدت ده هفته به صورت خوراکی، میزان تشکیل آتروم و نیز اندازه ناحیه انفارکته در قلب کاهش یافت. این بررسی نشان داد که میزان تجمع کلسیم در ناحیه ایسکمیک میوکارد در خرگوش های پر کلسترول در مقایسه با خرگوش های نرمال، بالاتر ولی در صورت درمان با آملودیپین، این میزان کلسیم کاهش یافته بود (۱۷). در مطالعه دیگر، ابتدا دو گروه خرگوش، یک گروه به عنوان گروه کنترل و گروه دیگر به عنوان گروه تغذیه شده با رژیم پرکلسترول به مدت ۵ هفته به ترتیب تحت رژیم نرمال و پرکلسترول قرار گرفتند. بعد از گذشت ۵ هفته، برای نیمی از گروه پرکلسترول داروی آملودیپین تجویز شد و بعد از گذشت ۵ هفته، با جدا کردن غشای پلاسمایی از آتورت، مقایسه انجام شد و ملاحظه گردید آملودیپین اختلال در غشای سلول را اصلاح کرده و عرض غشا را به حالت نرمال برگردانید (۱۸). مطالعه دیگری با آملودیپین نشان داد که آملودیپین قادر است روند پیشرفت آترواسکلروزیس را کند یا حتی مهار کند (۱۹).

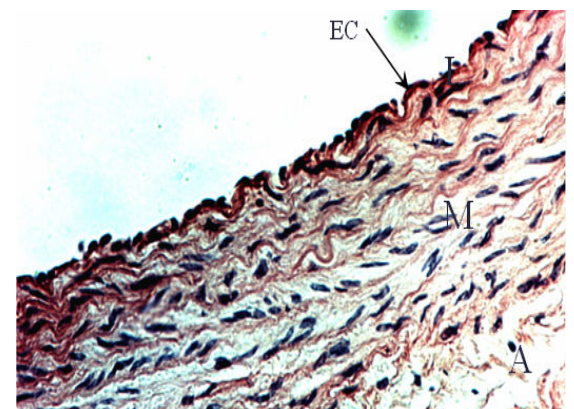
تفاوت این تحقیق با مطالعه ما در این است که ما به طور هم زمان از رژیم پر کلسترول دارو استفاده کردیم ولی این مطالعه بعد از ۵ هفته رژیم پر کلسترول، اثرات آملودیپین را بررسی کرده است. از طرفی بررسی ها نشان داده اند که طی مراحل پیشرفت آترواسکلروزیس، سلولهای عضلانی صاف غنی از استرهای کلسترول شده و سلولهای حبابی را تشکیل میدهند. در مطالعات انجام شده به صورت *invivo*، *invitro* به دنبال تغییر غشای سلولی سلولهای عضله صاف در اثر تجمع لیپید، نفوذ پذیری به کلسیم افزایش و فعالیت  $Na/K$  ATP az کاهش می یابد (۲۰).

ولی برخی مطالعات انجام شده این داروها را بی اثر یا حتی تشدید کننده آترواسکلروزیس معرفی کرده اند (۲۱ و ۲۲). احتمالاً علت تناقضات در گزارش نتایج می تواند استفاده از دوزهای مختلف یاداروهای گوناگون از این گروه باشد. در یک مطالعه انجام شده نیز چنین پیشنهاد شده است که اگر ضایعات شروع به تشکیل کنند، معمولاً "CCBs (نیفیدیپین و وراپامیل) اثر کمی داشته یا حتی بی اثرند (۲۳)

بررسی های ما نیز نشان داد آملودیپین با دوز ۵ mg/kg/day در شرایط هیپرکلسترولمی، موجب کاهش ضایعات آترواسکلروزیس می گردد. در بررسی ما آملودیپین اندازه و تعداد سلولهای حبابی در گروه هیپرکلسترول را کاهش داده بود. در یک مطالعه تاثیر آملودیپین بر سیتوکینهای التهابی و تولید رادیکالهای آزاد



تصویر ۶: میکروگراف نوری شریان کاروتید خرگوش گروه کلسترول I=intima, M=media, A=advantina  
روش رنگ آمیزی: H&E بزرگ نمایی: ۶۶۰ برابر



تصویر ۷: میکروگراف نوری شریان کاروتید خرگوش گروه کلسترول-آملودیپین I=intima, M=media, A=advantina  
روش رنگ آمیزی: H&E بزرگ نمایی: ۶۶۰ برابر EC=endothelial cell

## بحث

امروزه کاملاً ثابت شده که هیپرکلسترولمی یکی از مهمترین ریسک فاکتورهای آترواسکلروزیس می باشد (۵). افزایش کلسترول موجب آسیب غشا شده و به عنوان محرک آتروژنیک موجب افزایش تولید فاکتور رشد و در نتیجه پرولیفراسیون سلولهای عضله صاف می شود (۱۱).

چند مطالعه آنژیوگرافیک نشان داده اند که CCBs می توانند تشکیل ضایعه جدید را در بیمارانی که قبلاً آترواسکلروزیس در آنها به اثبات رسیده کاهش دهند (۱۲ و ۱۳). اثرات آملودیپین بر گسترش و پیشرفت ضایعات آترواسکلروتیک در شریان های کرونر و کاروتید بررسی شده ولی نتایج اختلاف معنی داری را نشان ندهد (۱۴). در یک بررسی مشابه دیگر با همان دوز دارو، نتایج دال بر کاهش روند آترواسکلروزیس در شریان کاروتید و بدون تاثیر در شریان کرونر گزارش شده است

کلیه، آنورت و کاروتید از نظر روند آترواسکلروزیس دیده شد. با مقایسه بافت شناسی شریان کلیه در گروه کلسترول و کلسترول و آملودیپین، مشاهده شد که این دو گروه از نظر بافت شناسی تفاوت چندانی با یکدیگر نداشته و تغییرات به نفع آترواسکلروزیس در مقایسه با شریانهای آنورت و کاروتید هر گروه مشهود نمی باشد. با بررسی مقالات چند سال اخیر، مطالعه یا تحقیقی در این رابطه مشاهده نگردید.

احتمالاً با توجه به نتایج به دست آمده در مطالعه ما، می توان این اختلاف را به اختلاف ساختمانی در سلولهای اندوتلیال عروق مختلف یا پراکندگی گوناگون رستپورهای مربوطه نسبت داد. احتمالاً تفاوت در آنزیمهای لیزوزومی سلولهای اندوتلیال و پاسخ متفاوت آنها به پروستاگلاندینها و هورمونهای مختلف عامل رفتار متفاوت آنها در برابر آترواسکلروزیس باشد (۲۹).

### نتیجه گیری

با وجود فرضیات متفاوت در مورد نقش CCBs در آترواسکلروزیس در مطالعه انجام شده توسط ما، تاثیر آملودیپین در آترواسکلروزیس مثبت و قابل توجه بوده است.

در سلولهای صاف عروق موش مورد بررسی قرار گرفت. نتایج این بررسی این احتمال را مطرح کرد که آملودیپین می تواند با تضعیف عملکرد سیتوکینهای پیش التهابی و اثر بر تولید رادیکالهای آزاد طی فرایند التهاب، اثر مفیدی در عروق داشته باشد. (۲۴). در تحقیق دیگری اثر آملودیپین بر آنتی اکسیدانهای سلولی و ارتباط آن با آترواسکلروزیس بررسی شده و نتایج نشان داد آملودیپین موجب افزایش فعالیت سوپر اکساید دیسموتاز و کاهش فعالیت کاتالاز در خون و بافت آنورت شده و به این ترتیب احتمالاً در پیشگیری از آترواسکلروزیس نقش ایفا می کند (۲۵). بررسی انجام شده دیگری ارتباط آملودیپین را با محصولات نهایی گلیکاسیون<sup>۱</sup> در دیواره آنورت خرگوش تغذیه شده با رژیم آتروژن نشان داده است. نتایج این تحقیق این احتمال را مطرح می کند که آملودیپین با کاهش تجمع AGE موجب کاهش پیشرفت روند آترواسکلروزیس می شود (۲۶). ثابت شده است که مهاجرت و پرولیفراسیون سلولهای عضله صاف توسط CCBs در غلظتهای بسیار پایین در حد پیکو مولار، مهار می شود (۲۷) و در بررسی دیگری نیز اثبات کردند، آملودیپین قادر است سنتز کلاژن در سلولهای عضله صاف در عروق انسان را مهار کند (۲۸).

در مطالعه ما با مقایسه سه نوع شریان کلیه، آنورت و کاروتید، از نظر تغییرات بافتی به نتایج جالبی دست یافتیم. در نتایج به دست آمده از مطالعه ما اختلاف معنی داری نیز بین سه نوع شریان

## References

- Ross R. The Pathogenesis of atherosclerosis. *Nature*, 1999; **302**: 801-9.
- Jailal I, Devaraj S, Kaul N. Molecular mechanisms of protective effects of vitamin E in atherosclerosis: the effect of alpha-tocopherol on monocyte proatherogenic activity. *J. Nutr* 2001; **131**(2): 389-394.
- Henry PD. Atherosclerosis, calcium and calcium antagonists. *Circulation*, 1995; **72**: 456-459.
- Akira K, Amano M, Okajima F, Hashimoto T, Oikawa S. Inhibitory effects of amlodipine and fluvastatin on the deposition of advanced glycation end products in aortic wall of cholesterol and fructose-fed rabbits. *Biol Pharm Bull* 2006; **29**(1): 75-81.
- Lusis AJ. Atherosclerosis. *Nature* 2000; **407**: 233-241.
- Gleason MM, Medow MS, Tulenko TN. Excess membrane cholesterol alters calcium movement, cytosolic calcium levels and membrane fluidity in arterial smooth muscle cells. *Cir Res* 1991; **69**: 216-217.
- Naylor WC. Review of preclinical data of calcium channel blockers and atherosclerosis, *J cardiovasc Pharmacol* 1999; **33** (2): 7-11.
- Henry PD. Atherosclerosis, calcium and calcium antagonists. *Circulation*, 1995; **72**: 456-459.
- Akira K, Amano M, Okajima F, Hashimoto T, Oikawa S. Inhibitory effects of amlodipine and fluvastatin on the deposition of advanced glycation end products in aortic wall of cholesterol and fructose-fed rabbits. *Biol Pharm Bull* 2006; **29**(1), 75-81.
- Bancroft JD, Gamble M: Theory and practice of histological techniques. Fifth edition, Churchill livingstone, London, 2002.
- McMurray HF, Chahwala SB. Amlodipine exerts a potent anti-migrational effect on aortic smooth muscle cells in culture. *J Cardiovasc Pharmacol* 1999; **20**: 54-56.
- Waters D, Lesperance J. A controlled clinical trial to assess the affect of a calcium channel blocker on the progression of coronary atherosclerosis. *Circulation*, 1990; **335**: 1109-1113.
- Henry PD, Bentley K. Suppression of atherosclerosis in cholesterol fed rabbits treated with nifedipine. *J Clin Invest* 1981; **68**: 1366-1369.
- Byington PR, Craven TE, Furberg CD, Pahor M. Isradipine, raised glycosylated haemoglobin, and risk of cardiovascular events. *Lancet* 1997; **350**: 1075-1076.
- Pitt B, Byington PR, Furberg CD, Hunninghake DB, Mancini J, Miller ME, et al. Effect of amlodipine on the progression of atherosclerosis and the

- occurrence of clinical events. *Circulation* 2000; **102**: 1503-1510.
16. Chen L, Hanght WH, Yang B, Saldean TGP, Parathasarathy S, Mehta JL. Preservation of endogenous antioxidant activity and inhibition of lipid peroxidation as common mechanisms of anti-atherosclerotic effects of vitamin E, lovastatin and amlodipine. *J Am Cardiol* 2001; **30**: 596-575
17. Hoshida S, Yamashida N, Kuzuya T, Hori M. Reduction in infarct size by chronic amlodipine treatment in cholesterol fed rabbits. *Atherosclerosis* 1997; **138**(1): 163-170.
18. Tulenko TN. The actions of the charged dihydropyridine amlodipine in a cell culture model of dietary atherosclerosis. *J Cardiovasc Pharmacol* 1995; **25**: s11-17.
19. Poll SWE, Delsing DJM, Jukema LW, Princen HMG, Havekes LM, Puppels GJ. Effect of amlodipine, atorvastatin and combination of both on advanced atherosclerosis plaque in APOE 3 – Leiden transgenic mice. *J Molecular and cellular cardiology* 2003; **35**: 109 – 118
20. Tulenko TN, Sumner AE, Chen M, Huang Y, Laury-Kleintop L, Ferdinand FD. The smooth muscle cell membrane during atherosclerosis: a potential target for amlodipine in atheroprotection. *AHJ* 2001; **141**(2): s 1-11.
21. Nayler WC. Review of preclinical data of calcium channel blockers and atherosclerosis, *J Cardiovasc Pharmacol* 1999; **33** (2):7 – 11.
22. Chen L, Haught WH, Yang B, Saldeen TG, Parathasarathy S, Mehta JL. Preservation of endogenous antioxidant activity and inhibition of lipid peroxidation as common mechanisms of anti-atherosclerotic effects of vitamin E, lovastatin and amlodipine. *J AM COLL Cardiol* 1997; **30**: 569–75.
23. Poll SWE, Delsing DJM, Jukema LW, Princen HMG, Havekes LM, Puppels GJ, et al. Raman spectroscopic investigation of the effect of atorvastatin, amlodipine and both on plaque progression in the aorta of APOE-3 Leiden mice. *Atherosclerosis* 2002; **164**: 65-71.
24. Chou TC, Yang SP, Pei D. Amlodipine inhibits pro-inflammatory cytokines and free radical production and inducible nitric oxide synthase expression in lipopolysaccharide/interferon-gamma-stimulated cultured vascular smooth muscle cells. *Jpn J Pharmacol* 2002; **89**(2): 157-63.
25. Turgan N, Habif S, Kabaroglu CG, Mutaf I, Ozmen D, Bayindir O. Effects of the calcium channel blocker amlodipine on serum and aortic cholesterol, lipid peroxidation, antioxidant status and aortic histology in cholesterol-fed rabbits. *J Biomed Sci* 2003; **10**(1): 65-72.
26. Akira K, Amano M, Okajima F, Hashimoto T, Oikawa S. Inhibitory effects of amlodipine and fluvastatin on the deposition of advanced glycation end products in aortic wall of cholesterol and fructose-fed rabbits. *Biol Pharm Bull* 2006; **29**(1): 75-81.
27. McMurray HF, Chahwala SB. Amlodipine exerts a potent anti-migrational effect on aortic smooth muscle cells in culture. *J Cardiovasc Pharmacol*, 1999; **20**: s54-56.
28. Roth M. Ca<sup>2+</sup> channel blockers modulate metabolism of collagens within the extracellular matrix. *Proc Natl Acad Sci* 1996; **183**: 5478-5482.
29. David P, Hajjar Babbette B, Weksler Domenick J, Falcone John M, Hefton Tack-Goldman, and C Richard Minick. Prostacyclin Modulates Cholesteryl Ester Hydrolytic Activity by Its Effect on Cyclic Adenosine Monophosphate in Rabbit Aortic Smooth Muscle Cells. *J Clin Invest*, 1982; **70**: 479-488.