

مجله پزشکی دانشگاه علوم پزشکی تبریز  
دوره ۳۱ شماره ۲ تابستان ۱۳۸۸ صفحات ۴۳-۵۰

## مقایسه نتایج پیوند نفوذی و پیوند لایه ای عمقی قدامی قرنیه در درمان قوز قرنیه

رعنا سرخابی: گروه چشم پزشکی، دانشکده پزشکی، دانشگاه علوم پزشکی تبریز: نویسنده رابط

E-mail: Sorkhabi\_r @ yahoo.com

محمد رضا صدقی پور: گروه چشم پزشکی، دانشکده پزشکی، دانشگاه علوم پزشکی تبریز  
افشین لطفی صدیق: گروه چشم پزشکی، دانشکده پزشکی، دانشگاه علوم پزشکی تبریز  
نازلی طاهری: دانشکده پزشکی، دانشگاه علوم پزشکی تبریز

دریافت: ۸۶/۱۰/۱۵، پذیرش: ۸۷/۳/۱۳

### چکیده

**زمینه و اهداف:** کراتوکونوس شایعترین علت پیوند قرنیه در بسیاری از مراکز چشم پزشکی است. این مطالعه با هدف مقایسه عملکرد بینایی دو روش جراحی پیوند لایه ای قدامی عمیق (Deep Anterior lamellar keratoplasty) با کراتوپلاستی نفوذی (Penetrating keratoplasty) در بیماران دچار کراتوکونوس انجام شده است.

**روش بررسی:** از ۴۴ بیمار مبتلا به کراتوکونوس؛ ۲۲ بیمار تحت کراتوپلاستی نفوذی و ۲۲ بیمار تحت کراتوپلاستی لایه ای قدامی عمیق قرار گرفتند. معیارهای ارزیابی عبارت بودند از: حدت بینایی تصحیح نشده و بهترین حدت بینایی تصحیح شده که توسط چارت اسنلن اندازه گیری شده و به واحد لوگمار تبدیل گردید، رفرکشن بارز به صورت اسفریکال اکی والان، آستیگماتیسم کراتومتریک، فشار داخل چشمی (IOP)، اپی تلیالیزه شدن قرنیه، وضعیت بخیه ها، معاینه دقیق توسط اسلیت لامپ، توپوگرافی و ارزیابی حساسیت کتراست که بصورت Log contrast sensitivity انجام گردید.

**نتایج:** هیچ اختلاف معنی داری از نظر آماری از لحاظ حدت بینایی تصحیح نشده و حدت بینایی با حداکثر تصحیح بین دو گروه پیوند لایه ای قدامی عمیق و پیوند نفوذی دیده نشد. (به ترتیب  $P=0/27$  و  $P=0/063$ ) همچنین هیچ اختلاف معنی داری از نظر آماری از لحاظ اسفریکال اکی والان و آستیگماتیسم کراتومتریک بین دو گروه پیوند لایه ای قدامی عمیق و پیوند نفوذی دیده نشد. (به ترتیب  $P=0/062$  و  $P=0/069$ ). اگرچه میزان آستیگماتیسم و اسفریکال اکی والان در گروه کراتوپلاستی لاملار کمتر بود. نتایج بررسی حساسیت کتراست در آخرین پیگیری اختلافی بین دو گروه نشان نداد ( $P=0/38$ ).

**نتیجه گیری:** به نظر می رسد که پیوند لایه ای قدامی عمیق یک روش مناسب در درمان کراتوکونوس با نتایج رفرکتیو و بینایی قابل مقایسه با پیوند نفوذی می باشد.

**کلید واژه ها:** کراتوکونوس، پیوند لایه ای قدامی عمیق، پیوند نفوذی

### مقدمه

نباشد (۲). عوارض پیوند نفوذی قرنیه که سالهاست انجام می پذیرد، شناخته شده بوده و به رغم آنکه احتمال موفقیت پیوند نفوذی قرنیه در قوز قرنیه بیش از ۹۰ درصد است اما مهمترین خطری که قرنیه پیوندی دهنده را تهدید می کند، واکنشهای ایمنی علیه آن در ۲۰ درصد بیماران می باشد که از این میزان ۸۵ درصد

کراتوکونوس شایعترین علت پیوند نفوذی قرنیه در بسیاری از مراکز چشم پزشکی است (۱). پیوند نفوذی قرنیه درمان انتخابی و رایج برای قوز قرنیه پیشرفته در مواردی است که دید بیمار با عینک قابل اصلاح نبوده و بیمار به هر علت (شغلی، عدم تحمل و یا حساسیت) قادر به استفاده از لنز تماسی سخت تراوا به اکسیژن

۱۳۸۳ تا ۱۳۸۶ انجام شد. روش مطالعه به صورت کارآزمایی بالینی بود. تشخیص قوز قرنیه بر پایه یافته های بالینی مشاهده شده توسط اسلیت لامپ نظیر نازک شدگی استروما، Fleischer ring، Vogt striae، کراتومتری و نمای مشخصه در توپوگرافی داده شد. معیارهای ورود به مطالعه عبارت بودند از: سن ۴۵-۱۵ سال، بهترین دید اصلاح شده کمتر از ۲۰/۵۰ و عدم تحمل لنز تماسی. معیارهای خروج از مطالعه عبارت بودند از: سابقه حساسیت بهاره، سابقه جراحی قبلی روی چشم، حضور بیماری همراه چشمی دیگر که می توانست حدت بینایی را متاثر نماید.

قبل از عمل به همه بیماران توضیحات لازم در مورد دو روش جراحی مختلف داده شده و رضایت نامه آگاهانه مبنی بر شرکت در طرح تحقیقاتی و صلاحدید پزشک برای قرارگرفتن در یکی از دو گروه پیوند لایه ای و تمام ضخامت گرفته میشد و بیماران بطور اتفاقی در یکی از دو گروه قرار می گرفتند.

بیمارانی که سابقه ای از هیدروپس حاد و یا پارگی در ممبران دسمه داشتند، از گروه پیوند لایه ای عمقی قدامی خارج و تحت عمل جراحی پیوند نفوذی قرار می گرفتند.

قبل از عمل جراحی دید بدون اصلاح، بهترین دید اصلاح شده و رفرکشن چشم ها تعیین و بیماران تحت کراتومتری ( توسط دستگاه Potec) و توپوگرافی قرنیه (با دستگاه Eyesys-Support 800) قرار گرفتند. قبل از عمل برای تعیین ضخامت قرنیه از کلیه بیماران پانچ متری (توسط دستگاه Tomey - SP300) از نواحی محیطی در هر چهار کوادران برای تعیین نازکترین نقطه قرنیه به عمل آمد. ارزیابی حساسیت کتراست (توسط دستگاه CSV-1000 HGT) انجام و نتایج بصورت Log contrast sensitivity گزارش گردید. اعمال جراحی توسط سه جراح از مرکز آموزشی درمانی نیکوکاری تبریز انجام گرفت. کلیه اعمال جراحی تحت بیهوشی عمومی انجام شد. قرنیه از بانک چشم جمهوری اسلامی ایران و به صورت قرنیه با حاشیه صلیبه ای واقع در محلول اوپتیزول تهیه می شد.

بیماران گروه پیوند نفوذی قرنیه با روش متداول تحت عمل جراحی قرار گرفتند. قرنیه دهنده با ترفاین دستی موری یا ترفاین هسبورگ نوع کاتنا، از طرف اندوتلیوم پانچ می گردید که قطر آن ۲۵/۵ یا ۵ میلی متر بیشتر از قطر قرنیه گیرنده بود. قرنیه گیرنده با ترفاین مکشی هسبورگ مورد پانچ قرار می گرفت. قطر برش قرنیه گیرنده، براساس اندازه Cone تعیین می شد.

بخیه کردن پیوند با نخ نایلون ۱۰- صفر آلکان به یکی از سه روش جداگانه با ۱۶ بخیه، پیوسته منفرد با ۱۶ تا ۲۰ بایت و بخیه مختلط شامل بخیه پیوسته منفرد به همراه ۸ بخیه جداگانه صورت می گرفت.

در پایان عمل، از کراتوسکوپ دستی برای کنترل آستیگماتیسم استفاده می شد. ۲۰ mg سفازولین و ۴ mg بتامتازون زیر ملتحمه تزریق می گردید. درمان دارویی پس از عمل پیوند نفوذی قطره

آن به صورت دفع پیوند اندوتلیومی است. حدود ۲/۵ درصد از موارد دفع پیوند، منجر به شکست آن می گردند(۳و۴). از سوی دیگر نشان داده شده است که در موارد پیوند نفوذی قرنیه، تعداد یاخته های اندوتلیوم دهنده، با سرعت ۴/۲ درصد در هر سالی که از زمان پیوند می گذرد، کاهش می یابد که این کاهش حتی تا ۱۰-۵ سال بعد از پیوند نیز ادامه دارد(۵و۶).

از دیگر عوارض پیوند نفوذی قرنیه میتوان وقوع خون ریزی با فشار، اندوفتالمیت، ایجاد چسبندگی های عنبیه به زاویه یا به برش قرنیه دهنده، عوارض مصرف طولانی مدت کورتیکواستروئیدها و بالاخره آسیب پذیری در مقابل ضربه را نام برد(۷).

بنابراین استفاده از یاخته های اندوتلیوم خود فرد گیرنده که بر روی غشاء دسمه قرار گرفته اند، از نظر منطقی می تواند با تبدیل یک جراحی داخل چشمی به جراحی خارج چشمی، بسیاری از عوارض فوق الذکر را کنار گذاشته و خطر بروز دفع ایمنی پیوند را نیز از بین ببرد. نخستین فردی که استرومای قرنیه را تا نزدیکی غشاء دسمه جدا کرد Hallerman بود(۸). Archilla و Anwar با تزریق هوا در فضای فوقانی دسمه موفق به جداکردن این لایه از خلف استروما شدند(۱۰-۸). پیوند لایه ای قدامی عمیق به روش حباب بزرگ یا همان روش دکتر انور به جراح اجازه می دهد که یک دیسک از قرنیه دهنده را پس از جدا نمودن لایه دسمه روی بستر گیرنده که حاوی لایه دسمه یا بستری که حاوی مقادیر کمی از استروما در قسمت قدامی لایه دسمه می باشد قرار دهد(۸).

این روش از جایگزینی اندوتلیوم گیرنده با اندوتلیوم دهنده ممانعت کرده و لذا باعث مرتفع شدن خطر رد پیوند اندوتلیال می شود و لیکن به دلیل باقی ماندن لایه اپی تلیال، خطر رد پیوند اپی تلیال که عارضه نادری می باشد کماکان باقی است(۱۱). علیرغم مزایای شناخته شده پیوند لایه ای قرنیه نسبت به پیوند نفوذی (در قرنیه های دارای اندوتلیوم طبیعی) نگرانی هایی در مورد نتایج بینایی ضعیف تر درگیرنده های پیوند لایه ای به علت اپاسیته های استرومال در ناحیه حداثه دهنده و گیرنده وجود دارد(۱۳و۱۲).

اگرچه در برخی مطالعات اختلاف چشمگیری از نظر حدت بینایی پس از پیوند نفوذی قرنیه و پیوند لایه ای عمقی گزارش نشده است، سایر مطالعات یک دید کاهش یافته و یا غیر قابل قبول از نظر بیمار را پس از پیوند لایه ای عمقی (علی رغم شفافیت پیوند) گزارش کرده اند(۱۵-۱۲).

هدف از این مطالعه مقایسه نتایج بینایی و عوارض عمل جراحی پیوند نفوذی قرنیه و پیوند لایه ای عمقی در بیماران دچار قوز قرنیه از طریق ارزیابی حدت بینایی و آستیگماتیسم پس از عمل می باشد.

## مواد و روش ها

این مطالعه بر روی ۴۴ بیمار مبتلا به قوز قرنیه مراجعه کننده به درمانگاه قرنیه بیمارستان نیکوکاری تبریز در فاصله سالهای

بررسی قرار گرفتند. نرمال بودن توزیع داده ها بوسیله آزمون کلمو-گروف - اسمیرنوف مورد ارزیابی قرار گرفت.

### یافته ها

در مدت مطالعه، ۲۲ بیمار تحت پیوند نفوذی و ۲۲ بیمار دیگر تحت پیوند لایه ای عمقی قدامی قرار گرفتند. بیماران شامل ۵۹/۱٪ مرد و ۴۰/۹٪ زن بودند. میانگین سنی بیماران به هنگام جراحی در گروه پیوند نفوذی  $23/44 \pm 2/68$  سال (محدوده سنی ۱۵-۳۶ سال) و در گروه لایه ای عمقی قدامی  $25/27 \pm 1/38$  سال (محدوده سنی ۱۸-۳۳ سال) بود. که تفاوت آماری معنی داری نداشتند. مدت زمان پیگیری از ۶ ماه الی ۲/۵ سال متغیر بود (با میانگین  $3/29 \pm 21$  ماه). میانگین حدت بینایی تصحیح نشده ۱ ماه و ۳ ماه پس از عمل در گروه پیوند نفوذی به ترتیب  $0/28 \pm 0/86$  و  $0/35 \pm 0/64$  لوگمار و در گروه پیوند لایه ای به ترتیب  $0/28 \pm 0/68$  و  $0/31 \pm 0/46$  لوگمار بود. به همین ترتیب میانگین حدت بینایی با حداکثر تصحیح ۱ ماه و ۳ ماه پس از عمل در گروه پیوند نفوذی به ترتیب  $0/27 \pm 0/73$  و  $0/28 \pm 0/49$  لوگمار و در گروه پیوند لایه ای  $0/34 \pm 0/45$  و  $0/30 \pm 0/24$  لوگمار بود. نتایج نشان داد که اختلاف معنی داری از نظر آماری بین نتایج حدت بینایی تصحیح نشده در گروه پیوند نفوذی و لایه ای وجود نداشت ( $P = 0/27$ ).

حدت بینایی تصحیح نشده ۶ ماه پس از پیوند نفوذی  $0/37 \pm 0/35$  لوگمار و در گروه پیوند لایه ای  $0/30 \pm 0/30$  بود. حدت بینایی با حداکثر تصحیح پس از ۶ ماه در گروه پیوند نفوذی  $0/19 \pm 0/23$  و در گروه پیوند لایه ای  $0/09 \pm 0/08$  بود. در مورد حدت بینایی اختلاف معنی داری از نظر آماری بین دو گروه وجود نداشت ( $P = 0/063$ ).

دید تصحیح شده  $20/40$  یا بیشتر در پایان ۶ ماه در  $81/81$ ٪ از بیماران گروه پیوند نفوذی و  $90/9$ ٪ بیماران پیوند لایه ای حاصل شد. ولی روند تغییرات در حدت بینایی تصحیح نشده و حدت بینایی با حداکثر تصحیح در هر دو گروه سیر تقریباً مشابهی را نشان میدهد (نمودار ۱ و نمودار ۲).

زمان لازم برای بازیافت بهترین دید در گروه پیوند لایه ای حداکثر ۶ ماه و در گروه پیوند نفوذی از ۶ ماه الی ۲ سال بود. میانگین معادل کروی رفرکشن در ماههای ۱ و ۳ و ۶ پس از عمل و نیز در آخرین پیگیری به تفکیک بیماران گروه پیوند نفوذی و پیوند لایه ای در جدول زیر نشان داده شده است.

کرامفنیکل موضعی هر ۶ ساعت تا یک هفته و استروئید موضعی هر ۴ ساعت با دوز کاهش یابنده تا ۶-۴ هفته بعد از عمل بود.

روش انجام پیوند لایه ای عمقی قدامی به این صورت زیر بود که: پس از ترافین قرنیه تا عمق مورد نظر (که معمولاً بین ۳۵۰ تا ۴۰۰ میکرون بود) تزریق هوا براساس روش انور، با سر سوزن هوای شماره ۲۶ انجام میشد. پس از اطمینان از تشکیل حباب، دیسکسیون لایه ای توسط چاقوی هالالی تا حد کاهش ضخامت استروما به نصف انجام میشد. در صورت عدم ایجاد حباب مجدداً تزریق هوا از نقطه دیگری در ضخامت استروما انجام میشد. پس از اطمینان از تشکیل حباب بین لایه دسمه و بقایای استروما، استرومای موجود در روی حباب برداشته میشد.

پس از ترافین بافت دهنده لایه دسمه بطور کامل از سطح خلفی قرنیه دهنده جدا می شد و بافت دهنده بر روی بستر گیرنده قرار می گرفت. پس از تثبیت قرنیه دهنده با ۴ بخیه اصلی (کاردینال)، بخیه های دایم پیوند به صورت مجزا یا ممتد زده می شد، به طوریکه تقریباً ۸۰ تا ۹۰ درصد بافت استرومای گیرنده و دهنده را در برگیرد. رژیم دارویی پس از روش پیوند لایه ای عمقی قدامی قطره کرامفنیکل به مدت ۱ هفته و قطره بتامتازون هر ۶ ساعت در روز بود که در طی یک دوره ۳-۲ هفته ای، دوز آن کاهش یافته و سپس قطع میشد. بیماران پس از ترخیص از بیمارستان در هفته اول و دوم و سپس هر ۲ هفته تا ۲ ماه و هر ۱ ماه تا ۴ ماه و سپس هر ۲ ماه ویزیت شدند.

برداشتن بخیه با کنترل توپوگرافی و کراتومتری قرنیه انجام میشد. اگر آستیگماتیسم کراتومتریک بیش از ۴ دیوپتر بود برداشتن انتخابی بخیه در محور پرشیب انجام می گرفت.

بخیه های شل و ایجاد کننده واسکولاریزاسیون قرنیه زودتر برداشته می شدند. پارامترهای مورد ارزیابی در معاینات عبارت بودند از: حدت بینایی تصحیح نشده و بهترین حدت بینایی تصحیح شده که توسط چارت اسنلن اندازه گیری شد و به log MAR تبدیل گردید، رفرکشن بارز که به صورت اکی والان اسفریکال گزارش گردید، آستیگماتیسم کراتومتریک، JOP، وضعیت اپی تلبلیزه شدن قرنیه و سوجورها، معاینه دقیق با اسلیت لامپ، توپوگرافی و ارزیابی حساسیت کتراست.

تجزیه و تحلیل آماری توسط نرم افزار SPSS نسخه ۱۱ انجام شد و مقادیر P کمتر از ۰/۰۵ معنی دار در نظر گرفته شد. حدت بینایی تصحیح نشده، حدت بینایی با حداکثر تصحیح توسط عینک، آستیگماتیسم پس از عمل، تغییرات رفرکشن و زمان لازم برای بازیافت بهترین دید توسط آزمون طرح اندازه گیری مکرر تحلیل واریانس و یو مان ویتنی U- test Mann whitney و عوارض حین و پس از عمل توسط آزمون مجذور کای مورد

جدول ۱: میانگین معادل کروی رفرکشن بیماران در پیگیریهای بعد از عمل

گروه مطالعه	ماه اول	ماه سوم	ماه ششم	آخرین پیگیری
گروه پیوند نفوذی	$-3/2 \pm 3/65$	$-2/8 \pm 3/14$	$-1/8 \pm 2/52$	$-2/0 \pm 2/39$
گروه پیوند لایه ای	$-1/46 \pm 3/35$	$-1/53 \pm 3/27$	$-1/62 \pm 3/48$	$-1/65 \pm 3/48$

جدول ۲: میانگین آستیگماتیسم کراتومتریکی بیماران در پیگیری های بعد از عمل

گروه مطالعه	ماه اول	ماه سوم	ماه ششم	آخرین پیگیری
گروه پیوند نفوذی	۵/۸۳±۲/۴۲	۵/۵۸±۲/۶۵	۴/۷۵±۴/۱۷	۳/۰۸±۲/۹۷
گروه پیوند لایه ای	۴/۵۰±۲/۴۳	۳/۴۳±۲/۰۷	۱/۶۲±۰/۸۳	۱/۱۲±۰/۵۱

بررسی روند تغییرات رفرکشن در گروه پیوند نفوذی منحنی با شیب تیز در حالیکه در گروه پیوند لایه ای این روند تغییرات مختصری را نشان می دهد. (نمودار ۳)

بررسی نتایج اختلاف معنی داری از لحاظ رفرکشن نهایی بین دو گروه پیوند نفوذی و لایه ای نشان نداد. ( $P=0/625$ ). همچنین نتایج میانگین آستیگماتیسم کراتومتریکی در ماههای ۳ و ۶ و پس از عمل و نیز در آخرین معاینه در جدول ۲ به تفکیک در بیماران دو گروه نشان داده شده است. از نظر بررسی روند تغییرات میانگین آستیگماتیسم کراتومتریکی در هر دو گروه تغییرات موازی هم مشاهده میشود (منحنی ۴).

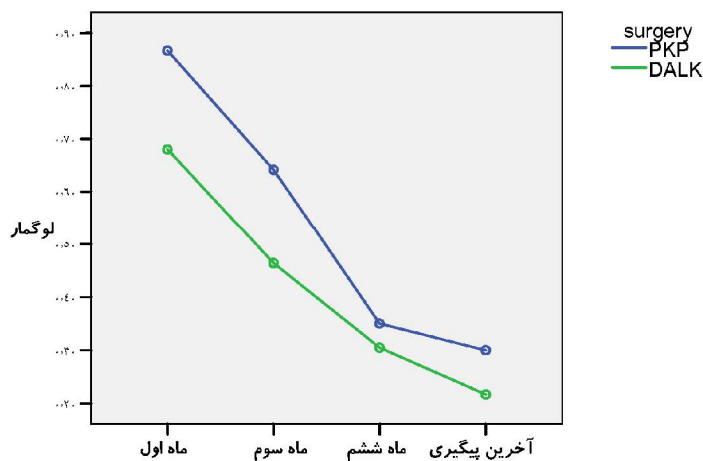
همچنین بررسی های آماری اختلاف معنی داری از لحاظ آستیگماتیسم کراتومتریکی بین دو گروه نشان نداد. ( $P=0/069$ ). از لحاظ تکنیک بخیه نهایی، تعداد بیمارانی که با هر کدام از ۳ روش (بخیه های مجزای ۱۶ عددی، بخیه های پیوسته منفرد با ۱۶ الی ۲۰ بایت و بخیه مختلط شامل بخیه پیوسته منفرد به همراه ۸ بخیه مجزا) عمل شدند و نبر اختلاف اندازه بین بافت دهنده و گیرنده، در هر دو گروه پیوند نفوذی و لایه ای برابر بود.

نتایج تست حساسیت کتراست بصورت لگاریتم در آخرین پیگیری در تمام بیماران گزارش شد. تجزیه و تحلیل آماری هیچ

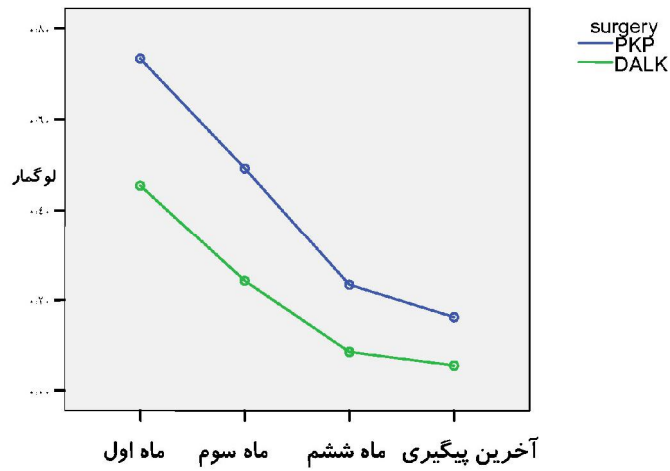
اختلاف معنی دار از نظر آماری بین حساسیت کتراست در دو گروه پیوند لایه ای و نفوذی نشان نداد ( $P=0/38$ ).

از نظر عوارض حین عمل در یک نفر از گروه پیوند لایه ای قدامی عمیق پرفوراسیون مامبران دسمه در حین عمل ایجاد شد، در گروه پیوند نفوذی هیچگونه عارضه حین عمل نداشتیم. از نظر عوارض بعد از عمل در گروه پیوند لایه ای قدامی عمیق در یک مورد اتاق قدامی مضاعف در حدفاصل بافت دهنده و لایه دسمه گیرنده ایجاد شد.

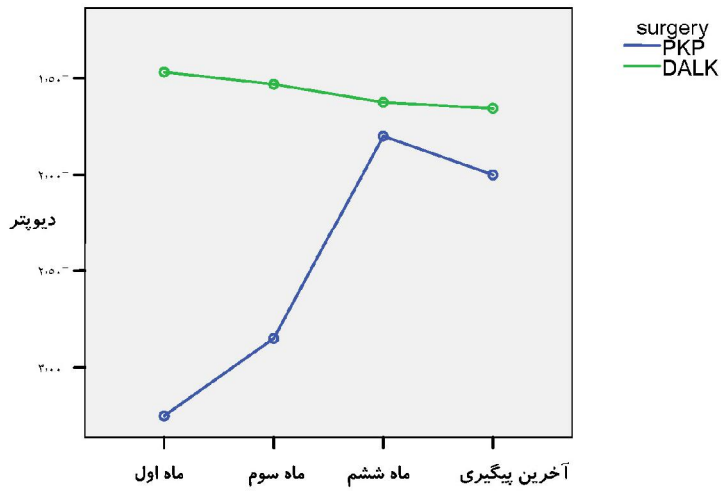
عوارض مربوط به بخیه ها در سه مورد گروه پیوند لایه ای قدامی عمیق و ۵ مورد از گروه پیوند نفوذی وجود داشت. عوارض مربوط به سطح چشم در دو بیمار از گروه پیوند لایه ای قدامی عمیق و چهار مورد از گروه پیوند نفوذی وجود داشت. افزایش گذرای فشار داخل چشمی نیز در یک مورد از بیماران پیوند لایه ای قدامی عمیق و سه مورد از گروه پیوند نفوذی وجود داشت. ردیونند اندوتلیالی در یک مورد از گروه پیوند نفوذی مشاهده شد.



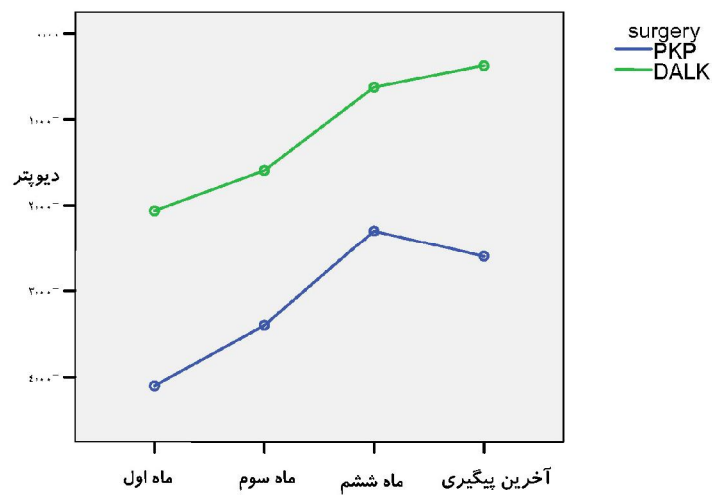
نمودار ۱: روند تغییرات میانگین دید اصلاح نشده بیماران در پیگیری های مداوم



نمودار ۲: روند تغییرات میانگین دید اصلاح شده بیماران در پیگیری های مداوم



نمودار ۳: روند تغییرات میانگین معادل کروی از ماه اول پس از عمل تا آخرین پیگیری



نمودار ۴: روند تغییرات میانگین آستیگماتیسم کراتومتریک از ماه اول پس از عمل تا آخرین پیگیری

## بحث

سلولهای اندوتلیال و افزایش فشار چشم بر پیوند نفوذی برتری دارد. آنها پیوند لایه ای قدامی عمیق را در موارد پر خطر مانند چشمهای دچار نئواسکولاریزاسیون قرنیه توصیه نمودند (۱۸).

علت کاهش خفیف حدت بینایی با حداکثر تصحیح بدنال پیوند لایه ای قدامی عمیق در منابع مختلف به ایجاد اسکار و یا کدورت در ناحیه حد واسط گیرنده و دهنده نسبت داده شده است (۱۶ و ۹۴).

در مطالعه ما تنها در یک مورد interface haze وجود داشت که البته تاثیری بر روی حدت بینایی با حداکثر تصحیح نهایی نداشت.

در این مطالعه هیچ اختلاف معنی داری از نظر آماری بین آستیگماتیسم کراتومتریک در دو گروه پیوند لایه ای و نفوذی دیده نشد ( $P=0/069$ ).

میزان آستیگماتیسم کراتومتریک در آخرین پیگیری در گروه پیوند لایه ای قدامی عمیق،  $1/12 \pm 0/51$  و در گروه پیوند نفوذی  $3/08 \pm 2/97$  بود.

همچنین هیچ اختلاف معنی داری از نظر آماری براساس آزمون U-mann whitney بین رفرکشن (براساس اکی والان اسفربیکال) بین دو گروه بدست نیامد. ( $P=0/625$ ). این نتایج مشابه مطالعه ارجمند و همکارانش می باشد که مقادیر بالاتر میوپی و مقادیر پائین تر آستیگماتیسم را در بیماران گروه پیوند لایه ای قدامی عمیق در مقایسه با پیوند نفوذی نشان دادند (اگرچه اختلاف از نظر آماری معنی دار نبود) (۱۶).

در مطالعه Funnel متوسط آستیگماتیسم در یکسال پس از عمل در گروه پیوند لایه ای قدامی عمیق،  $3/1$  دیوپتر در مقایسه با  $5$  دیوپتر پس از پیوند نفوذی بود (۱۵).

Panda و همکاران نیز آستیگماتیسم کمتر از  $3$  دیوپتر را در  $7/83$  از بیماران گروه پیوند لایه ای قدامی عمیق و  $7/33$  از بیماران گروه پیوند نفوذی را نشان دادند (۲۲).

نتایج مطالعه Anwar و Coombs، نتایج آستیگماتیسم قابل مقایسه (به ترتیب  $3/85$  و  $3/25$ ) باین مطالعه رانشان داد (۲۰ و ۱۴).

در این مطالعه همچنین هیچ اختلاف معنی داری از نظر آماری از لحاظ حساسیت کتراسیت بین دو گروه پیوند لایه ای و نفوذی بدست نیامد که مشابه مطالعه ارجمند و shimazaki می باشد.

در مطالعات متعددی گزارش شده که میزان عوارض پس از جراحی در گروه پیوند لایه ای کمتری باشد (۲۲ و ۱۸ و ۱۳).

در مطالعه ما در گروه پیوند لایه ای قدامی عمیق در یک مورد میکروپروفوراسیون ممبران دسمه در حین عمل ایجاد شد که با پیچ روتاسیونی ترمیم شد. در بیمار مزبور کدورت مختصر در حد فاصل دهنده و گیرنده در ماه اول پس از عمل ایجاد شد که در ماه سوم کدورت از بین رفته بود. پروفوراسیون مزبور تاثیری بر روی حدت بینایی نهایی نداشت. در یک مورد دیگر از گروه پیوند لایه ای قدامی عمیق، اتاق قدامی مضاعف در حد فاصل بافت دهنده و

پیوند لایه ای قدامی قرنیه دارای مزایایی نسبت به پیوند نفوذی قرنیه می باشد. به علت اینکه در پیوند لایه ای ساختارهای داخل چشمی مورد دستکاری قرار نمی گیرد، شناس ایجاد گلوکوم، کاتاراکت، کندیگی شبکیه، ادم سیستوئید ماکولا و خونریزی کوروئیدی کاهش می یابد (۲۲ و ۲۱ و ۱۸).

پیوند لایه ای نه فقط در کوتاه مدت، بلکه در دراز مدت نیز با از بین رفتن خطر رد پیوند اندوتلیال (که شایعترین علت شکست پیوند پس از پیوند نفوذی است) و نیز ثابت ماندن تعداد سلولهای اندوتلیال روش ایمن تری بنظر میرسد (۲۰-۱۸).

در مطالعه ما هیچ اختلاف معنی داری از نظر آماری بین حدت بینایی تصحیح نشده و حدت بینایی با حداکثر تصحیح پس از عمل بین دو گروه پیوند لایه ای و نفوذی وجود نداشت.

Teichmann و Anwar با هدف ارزیابی پیوند لایه ای عمیق به روش حباب بزرگ در درمان بیماران مبتلا به قوز قرنیه، با پیگیری ۶ ماهه ۱۸۱ چشم را مورد بررسی قرار دادند. حدت بینایی با حداکثر تصحیح بعد از ۶ ماه در ۸۹ درصد بیماران  $20/40$  یا بهتر بود و متوسط آستیگماتیسم کراتومتریک  $3/25$  دیوپتر بود (۱۴).

در مطالعه ما نیز تمام بیماران پس از جراحی افزایش در حدت بینایی با حداکثر تصحیح پیدا نمودند و  $90/9$  درصد از بیماران گروه پیوند لایه ای و  $81/8$  درصد از بیماران گروه پیوند نفوذی دید  $20/40$  یا بهتر حدود ۶ ماه پس از عمل پیدا نمودند.

Funnel و همکاران نیز نتایج بینایی خوبی را پس از هر دو روش پیوند نفوذی و پیوند لایه ای در بیماران دچار کراتوکونوس نشان دادند و در هر دو گروه در درصد بالایی به مقادیر حدت بینایی  $6/9$  با حداکثر تصحیح رسیدند ( $85/85$  در گروه PK و  $7/8$  در گروه پیوند لایه ای قدامی عمیق). آنها تاکید کردند که پیوند لایه ای قدامی عمیق باعث ایجاد آستیگماتیسم کمتری می شود و دارای مزیت فقدان رد اندوتلیال گرفت می باشد. با وجود این بیمارانی که تحت پیوند لایه ای قدامی عمیق قرار گرفتند، احتمال کمتری داشت که حدت بینایی با حداکثر تصحیح معادل  $6/6$  داشته باشند (۱۵). خلاف این مساله در مطالعه ما صادق بود که درصد بیمارانی که به دید  $20/20$  دست پیدا نمودند در گروه پیوند لایه ای قدامی عمیق بیشتر بود.

در مطالعه Watson و همکاران نیز  $64$ ٪ بیماران گروه پیوند نفوذی و  $32$ ٪ بیماران گروه پیوند لایه ای قدامی عمیق دید  $20/20$  به دست آوردند (۲۱).

یافته های مطالعه Shimazaki مشابه مطالعه ما بود که هیچ اختلاف معنی دار آماری از نظر حدت بینایی با حداکثر تصحیح بین دو گروه پیوند نفوذی و پیوند لایه ای قدامی عمیق وجود نداشت، اگرچه contrast acuity در گروه پیوند لایه ای قدامی عمیق ضعیف تر بود. مطالعه Shimasaki نشان داد که پیوند لایه ای قدامی عمیق از لحاظ این روش به جهت کاهش پیوسته

استروئید همچنان بایستی احتمال ایجاد گلوکوم ناشی از کورتیکواستروئید را کاهش دهد (۱۵).

در مطالعه ما نیز تنها در یک بیمار از گروه پیوند لایه ای قدامی عمیق در طی دوره پیگیری افزایش فشار دیده شد که این میزان در گروه پیوند نفوذی، سه بیمار بود. در تمام این موارد با مصرف کوتاه مدت داروی آنتی گلوکوم فشار داخل چشمی کنترل گردید.

در مطالعه ما، دو بیمار از گروه پیوند نفوذی دچار رد پیوند (یک مورد رد پیوند اندوتلیال و یک مورد رد پیوند اپی تلیال) شدند. در حالیکه در هیچ بیماری از گروه پیوند لایه ای قدامی عمیق رد پیوند ایمونولوژیک مشاهده نشد. رد پیوند ایمونولوژیک یک عارضه نادر ولی محتمل به دنبال پیوند لایه ای می باشد که در برخی مواقع میزان آن تا ۳۸٪ نیز گزارش شده است. (۱۷-۱۵)

در مطالعه Luigi تنها در دو بیمار از ۷۸ بیمار (۲٪) دچار رد پیوند شدند که هر دو دارای ریسک فاکتورهای رد پیوند بودند. (۱۷) در این مطالعه هر دو بیمار به یک دوره کوتاه از کورتیکواستروئید موضعی پاسخ دادند و هیچ موردی از پروسه های رد پیوند بعدی و یا واسکولاریزاسیون پریفرال مشاهده نشد.

### نتیجه گیری

باتوجه به مزایای پیوند لایه ای نسبت به پیوند نفوذی خصوصا کاهش عوارض پس از عمل و از دست دادن سلولهای اندوتلیال و کاهش قابل ملاحظه میزان دفع ایمونولوژیک پیوند و آسیب پذیری کمتر در مقابل ضربه رویکرد جراحان در سالهای اخیر به این روش فزونی یافته است.

همچنین باتوجه به اینکه در اکثر مواردی که اندوتلیوم قرنیه سالم باشد این روش قابل انجام است و نتایج بینایی قابل مقایسه با پیوند نفوذی بوده و از طرف دیگر با این روش نیاز به تهیه قرنیه های دهنده با کیفیت بالا و شمارش سلولهای اندوتلیالی بالا وجود ندارد؛ بهتر است که پیوند لایه ای در مواردی که اندیکاسیون داشته باشد جایگزین روش متداول پیوند نفوذی قرنیه شود.

لایه دسمه گیرنده بعد از عمل ایجاد شد که با سه بار تریق هوا کنترل شد و در اولین ماه پس از عمل کاملاً بهبود یافته بود. در این بیمار در آخرین پیگیری پس از عمل (۱/۵ سال پس از عمل)، کدورت مختصر در حد فاصل دهنده و گیرنده وجود داشت ولی از لحاظ حدت بینایی مشکلی برای بیمار ایجاد نشده و حدت بینایی با حداکثر تصحیح معادل ۹/۱۰ داشت. میزان شیوع میکروپرفوراسیون در مطالعه Luigi و همکارانش مشابه سایر مطالعاتی بود که از تکنیک حباب بزرگ هوا استفاده کرده اند (۱۳) (۱۷/۸٪). به نظر می رسد که علت این عارضه ناشی از وجود اسکار در استروما و یا هیدورپس سبب کلینیکال باشد. (۱۶-۱۷) در برخی منابع شیوع این عارضه تا حد ۳۹/۳٪ نیز گزارش شده است (۱۸).

عوارض ناشی از بخیه ها (اعم از شل شدن موضعی بخیه ها، انفیلتراسیون استریل و واسکولاریزاسیون) در سه بیمار از گروه پیوند لایه ای و ۵ بیمار از گروه پیوند نفوذی وجود داشت که با برداشتن بخیه و درمان دارویی کنترل گردید.

عوارض سطح چشم (اعم از تاخیر در اپی تلیزاسیون، نقص در اپی تلیزاسیون، کراتوپاتی فیلامنتاری و کراتیت نقطه ای سطحی) در دو بیمار از گروه پیوند لایه ای و چهار بیمار از گروه پیوند نفوذی وجود داشت که توسط درمانهای دارویی موضعی مرسوم کنترل گردید. در گروه پیوند لایه ای این عوارض سطح قرنیه تا حداکثر دو ماه پس از عمل از بین رفتند. یک بیمار از گروه پیوند لایه ای قدامی عمیق و سه بیمار از گروه پیوند نفوذی در دو ماه اول بعد از عمل نیاز به بخیه مجدد پیدا نمودند. میزان برداشتن بخیه ها در گروه پیوند لایه ای قدامی عمیق زودتر از گروه پیوند نفوذی بود و در تعدادی از بیماران گروه پیوند لایه ای قدامی عمیق در انتهای ماه ششم همه سوچورها برداشته شده بود.

بنظر می رسد که پروسه ترمیم به دنبال پیوند لایه ای سریعتر می باشد و علل محتمل آن می تواند ناشی از تقویت و تشدید پروسه های ترمیم در سطح حفاصل بین دهنده و گیرنده و کاهش نیاز به استروئید موضعی پس از عمل باشد (۱۵ و ۱۴). کاهش استفاده از

### References

1. Clanida Y, Hadus J, Kbragan S, Fredrick D, Jacob P, Josef FB. Forty years of changing indications in penetrating keratoplasty in Israel. *Cornea* 2005; **24**(3): 256-258.
2. Troutman RG, Lawless HA. Penetrating keratoplasty for Keratoconus. *Cornea* 1987; **6**(4): 298-305.
3. Kirkness CH, Ficker LA, Steck AD, Rice NS. The success of Penetrating keratoplasty for Keratoconus. *Eye* 1990; **4**(5):673-688.
4. Nguyen A, Azar D. Lamellar keratoplasty revisited. *Int Ophthalmol Clin* 2004; **44**(1):83-91.
5. Ing JI HH, Nelson LR, Hodge Do, Burue NH. Ten year postoperative results of penetrating keratoplasty. *Ophthalmology* 1998; **105**(10):1855-1868.
6. Collin J, Velous S. Current Surgical options for Keratoconus. *J cataract Refract surg* 2003; **29**(2):379-386.
7. Agarwal Rk. Deep lamellar keratoplasty, an alternative to penetrating keratoplasty. *Br J ophthalmol* 1997; **81**(3):178-179.
8. Anwar H, Teichmann KD. Big Bubble technique to bare Descemet's membrane in anterior lamellar

- keratoplasty. *J cataract Refract surg* 2002; **28**(3): 398-403.
9. Anwar J. Technique in lamellar keratoplasty. *Trans Ophthalmol UK* 1974; **94**(3): 163-171.
10. Archilla Ea. Deep lamellar keratoplasty dissection of host tissue with intrastromal air injection. *Cornea* 1985; **3**(3):217-218.
11. Von Dooren BTH, Huller PGH, Nicuwendael CP. Endothelial cell density after lamellar keratoplasty (Meller's technique). *Am J ophthalmol* 2004; **173**(3): 397-400.
12. Boune WH. Cellular change in transplanted Human corneas. *Cornea* 2001; **20**(6):560-569.
13. Saini JS, Jain AK, Sukhija J, Saroha V. Indication and outcome of optical partial thickness lamellar keratoplasty. *Cornea* 2003; **22**(2):111-1130.
14. Anwar H, Teichmann KD. Deep lamellar keratoplasty: Surgical technique for anterior lamellar keratoplasty with and without bearing of descemet's membrane. *Cornea* 2004; **21**(4): 374-383.
15. Funnel CL, Ball J, Noble BA. Comparative cohort study of the outcome of deep lamellar keratoplasty and penetrating keratoplasty for Keratoconus. *Eye* 2006; **20**(5):527-532.
16. Ardjomand N, Hau S, Bunce C, Galaetta D, Tufr S, Larkish K. Quality of vision and graft thickness in deep anterior lamellar and penetrating corneal allografts. *Am J ophthalmol* 2007; **143**(2): 228-235.
17. Fontong. L, Parente G, Tassinari G. Clinical outcomes after deep anterior lamellar keratoplasty using the big – bubble technique in patients with Keratoconus. *AM J ophthalmol* 2007; **143**(1):117-124.
18. Shimazaki J, Shsmmura S, Ishioka M, Tsubota K. Randomized clinical Trial of deep lamellar keratoplasty VS penetrating keratoplasty. *Am J ophthalmol* 2002; **134**(2):159-163.
19. Sugita J, koado J. Deep lamellar keratoplasty with complete removal of pathologic stroma for vision improvement. *Br J Ophthalmol* 1997; **81**(3):184-188.
20. Coombes AGA, Kirwan JF, Rostron CK. Deep lamellar keratoplasty with lyophilized tissue in the management of keratoconus. *Br J Ophthalmol* 2001; **85**(7):788-791.
21. Watson SL, Ransouy A, Dart JK, Bunce C, Craig E. Comparison of deep lamellar keratoplasty and penetrating keratoplasty in patients with Keratoconus. *Ophthalmology* 2004; **111**(9):1676-1682.
22. Panda A, Bageshwar LM, Ray M, Singh JP, Kumar A. Deep lamellar keratoplasty versus penetrating keratoplasty for corneal lesions. *Cornea* 1999; **18**(2): 172-175.