

گزارش مورد

مجله پزشکی دانشگاه علوم پزشکی تبریز
دوره ۳۱ شماره ۳ پاییز ۱۳۸۸ صفحات ۱۱۹-۱۱۵

گزارش یک مورد سندرم گیلن باره در بیمار مبتلا به مولتیپل اسکلروزیس

علی اکبر طاهرآقدم: گروه بیماریهای مغزواعصاب، دانشکده پزشکی، دانشگاه علوم پزشکی تبریز (نویسنده رابط)

Email: Taheraghdam@yahoo.com

علی پاشاپور: گروه بیماریهای مغزواعصاب، دانشکده پزشکی، دانشگاه علوم پزشکی تبریز

دریافت: ۸۷/۱۵/۳، پذیرش: ۸۷/۹/۲۶

چکیده

بیماری مولتیپل اسکلروزیس عمدتاً سبب درگیری سیستم عصبی مرکزی می‌شود و سندرم گیلن باره منجر به آسیب دیدگی اعصاب محیطی می‌گردد. وقوع هر دو بیماری که اتوایمون هستند در یک فرد بسیار نادر می‌باشد. بطوریکه یک مورد مشابه تاکنون گزارش شده است. در این گزارش یک مورد بیماری مولتیپل اسکلروزیس مطرح شده است که بعداً دچار سندرم گیلن باره شد. بیمار خانم ۳۱ ساله‌ای است که سابقه مولتیپل اسکلروزیس را از چند ماه قبل داشته و تحت درمان با اینترفرون بتا (۱) بوده است. اخیراً دچار فلج شل اندامها بخصوص در اندامهای تحتانی شده بود که با توجه به شرح حال، معاینه و بررسیهای الکترودیآگنوستیک تشخیص بیماری گیلن باره از نوع نوروپاتی آکسونال حرکتی حاد (Acute Motor Axonal Neuropathy, AMAN) داده شد و تحت درمان با ایمونوگلوبولین وریدی قرار گرفت و بهبودی نسبی حاصل گردید.

کلید واژه ها: مولتیپل اسکلروزیس، سندرم گیلن باره، الکترودیآگنوستیک

مقدمه

Remitting است ولی سندرم گیلن باره معمولاً بیماری مونوفازیک و حاد می‌باشد و در فرم مزمن بیماری یعنی (بیماری التهابی مزمن دمیلائین اعصاب محیطی) ممکن است سیر بیماری مزمن پیشرونده یا مزمن عودکننده باشد. شیوع سالانه سندرم گیلن باره، ۱/۷ - ۰/۴ در ۱۰۰۰۰۰ نفر و در بیماری مولتیپل اسکلروزیس بسته به جوامع مختلف و مناطق جغرافیایی ۸۰ - ۱ در ۱۰۰۰۰۰ نفر متغیر می‌باشد (۳). هر دو بیماری سندرم گیلن باره و مولتیپل اسکلروزیس در بزرگسالان جوان بیشتر دیده می‌شوند. مولتیپل اسکلروزیس از نظر جنسی در جنس مونث بیشتر است و در سندرم گیلن باره نیز افراد مونث مستعدتر هستند (۳). ابتلای توأم یک فرد به مولتیپل اسکلروزیس و بیماری التهابی مزمن دمیلائین

بیماری مولتیپل اسکلروزیس و سندرم گیلن باره هر دو از بیماریهای اتوایمون سیستم عصبی هستند که اولی سیستم عصبی مرکزی و دومی سیستم اعصاب محیطی را درگیر می‌کند (۱-۳). ابتلای یک فرد توسط هر دو بیماری بندرت دیده می‌شود لذا علت گزارش، نادر بودن وقوع این دو بیماری در یک فرد می‌باشد. بیماری مولتیپل اسکلروزیس و سندرم گیلن باره تخریب میلین و درجاتی از تخریب آکسون را به همراه دارد. عوامل متعدد ژنتیکی، محیطی و ویروسی در بروز بیماری مولتیپل اسکلروزیس دخالت دارند و در بروز بیماری سندرم گیلن باره نیز عفونت‌های باکتریال و ویرال موثر شناخته شده‌اند. در مولتیپل اسکلروزیس سیر بیماری معمولاً به صورت عودهای مکرر به شکل Relapsing

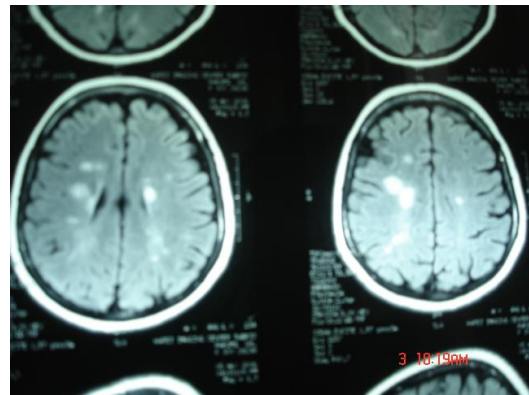
نتایج آزمایشات روتین و تست های واسکولیتی نرمال بود. بیمار با تشخیص مولتیپل اسکلروزیس تحت درمان با استروئید وریدی بمدت پنج روز و سپس ایترفرون 44 Rebif mcg هفته ای سه بار قرار گرفته بود و بهبودی رضایت بخش حاصل شده و فقط پارستزی جزئی در اندام تحتانی چپ باقی مانده بود و بیمار به فعالیت طبیعی خود ادامه داد.

سه روز قبل از بستری بیمار دچار درد و ضعف اندام های تحتانی شده بتدریج ضعف در عرض سه روز سریعاً به سمت بالا پیشرفت نموده و عضلات اندام های فوقانی و صورت را درگیر می سازد در طی معاینه در موقع بستری، ضعف حرکتی شل هر ۴ اندام با ارجحیت اندام های تحتانی (اندام فوقانی $\frac{2}{5}$ و تحتانی $\frac{1}{5}$)، از بین رفتن رفلکس های تاندونی و فلج فاسیال بصورت محیطی دو طرفه و پارزی زبان پیدا نمود. حس های سطحی و عمقی نرمال، رفلکس های کف پایي فلکسور و بدون علائم منجمد ای بود و ۲ بار از بیمار به فاصله یک هفته الکترومیوگرافی توسط دو متخصص مختلف به عمل آمده و در هر دو بار تشخیص نوروپاتی آکسونال حرکتی حاد (Acute Motor Axonal Neuropathy) AMAN (تصویر شماره ۳ و ۴) و بیمار تحت درمان با ایمونوگلوبولین وریدی بمیزان 0.4 g/kg/day به مدت ۵ روز قرار گرفت. (گزارش الکترودیآگنوزیس اول): در بررسی هدایت عصبی انجام شده در اعصاب مدین و اولنار چپ آمپلیتود امواج در پروگزیمال و دیستال اعصاب کاهش یافته است، در حالی که سرعت هدایت عصبی نرمال است. موج F در بررسی عصب اولنار چپ دیده نشد. در الکترومیوگرافی از عضلات تیپالیس قدامی، و استوس لترالیس و اولین عضله بین استخوانی خلفی چپ، با درخواست برای حداقل و حداکثر انقباض عضلانی ارادی هیچگونه موجی ثبت نشده است. یافته های فوق نشان دهنده ی آسیب عصبی آکسونال حاد می باشد.

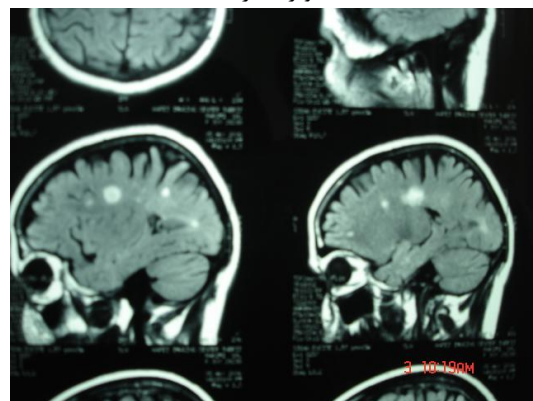
اعصاب محیطی قبلاً گزارش شده (۴) ولی وقوع مولتیپل اسکلروزیس و سندرم گیلن باره در یک فرد نادر بوده و در بررسی به عمل آمده از متون قبلی فقط یک مورد مشابه در سال ۲۰۰۰ از ایتالیا توسط Capello و همکاران گزارش شده است (۵).

گزارش بیماری

بیمار خانمی است ۳۱ ساله، متاهل که از سه روز قبل از بستری دچار درد و ضعف اندام های تحتانی شده که این ضعف به تدریج به طرف بالا پیشرفت نموده و اندام های فوقانی و صورت را درگیر می نماید. بیمار با این تابلو مراجعه و در بخش اعصاب بستری می شود. بیمار ۶ ماه قبل دچار ضعف و کرختی اندام تحتانی چپ، دیزآرتری و دوبینی شده و در معاینه در آن موقع افزایش رفلکس های وتری در اندام های تحتانی و کف پایي اکستانسور در پای چپ و آتاکسی وجود داشت. در بررسی های بعمل آمده در Magnetic Resonance Imaging مغز با روش Flair پلاکهای بزرگ پری و نتریکولر و کورپوس کالوزم و منجمد نشان داده شده است که در تأیید مولتیپل اسکلروزیس می باشد (تصویر ۱ و ۲).

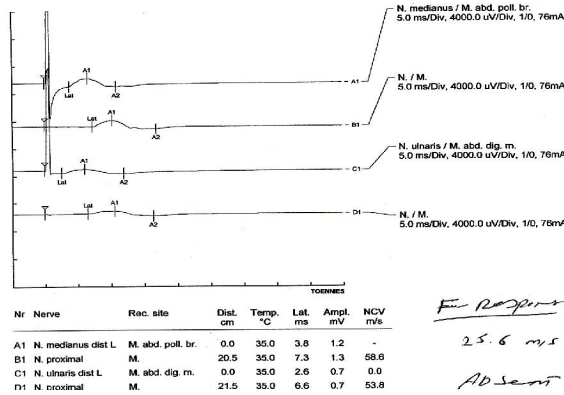


تصویر شماره ۱



تصویر شماره ۲

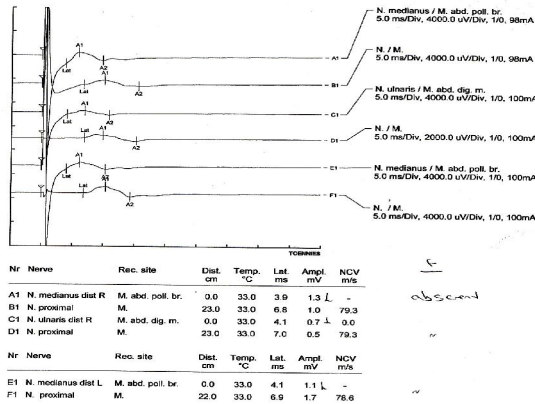
تصویر شماره ۱ و ۲: پلاکهای بزرگ پری و نتریکولر و کورپوس کالوزم و منجمد در MRI مغز با روش Flair



Electromyography:

side	Muscle	Root	Ins Activity	At Rest			Minimal Contraction		Maximal Contraction		
				Positive Sharp Wave	Fibrillation	Fasciculation	Amplitude	Duration	Firing rate	Recruitment	Interference pattern
L	Tib. Ant.	L4-5	NI	-	-	-	NO	NO	NO	NO	NO
L	Ext. Dig. I	S1-S2	NI	-	-	-	NO	NO	NO	NO	NO
L	FDI	C6-C7	NI	-	-	-	NO	NO	NO	NO	NO

تصویر شماره ۳- گزارش الکترودیآگنوزیس اول بیمار



Electromyography:

side	Muscle	Root	Ins Activity	At Rest			Minimal Contraction		Maximal Contraction		
				Positive Sharp Wave	Fibrillation	Fasciculation	Amplitude	Duration	Firing rate	Recruitment	Interference pattern
L	Biceps	C5-C6	NI	-	-	-	NI	NI	P	b	b (mod)
R	Ext. Dig. I	C6-C7	NI	-	-	-	NI	NI	P	b	b (severe)
L	Ext. Dig. I	C6-C7	NI	-	-	-	NI	NI	P	b	b (severe)
L	Ext. Dig. II	C6-C7	NI	-	-	-	NI	NI	P	b	b (severe)
L	Ext. Dig. III	C6-C7	NI	-	-	-	NI	NI	P	b	b (severe)
L	Ext. Dig. IV	C6-C7	NI	-	-	-	NI	NI	P	b	b (severe)
L	Ext. Dig. V	C6-C7	NI	-	-	-	NI	NI	P	b	b (severe)

تصویر شماره ۴- گزارش الکترودیآگنوزیس دوم بیمار

برای یافتن آسیبهای دمیلینیزان حاد و مزمن استفاده از Diffusion Weighted (DWI) و Chemical Shift Imaging می باشد (۷).

یکی از تئوریها در اتیولوژی مولتیپل اسکلروزیس، فرایند اتوایمیون است که می تواند در نتیجه شباهت مولکولی آنتی ژن خاص مثل اجزای ویروس با آنتی ژن خودی باشد. از موارد مطرح شده پروتئین پایه میلین (MBP) است که ۳۰٪ پروتئین میلین را تشکیل می دهد. سیکلیک نوکلئوئید فسفودی استراز و میلین الیگودندروسیت گلیکوپروتئین Myelin Cyclic nucleotide oligodendrocyte glycoprotein (برخی پروتئین های غلاف میلین اعصاب مرکزی) در میلین اعصاب محیطی یافت نمی شوند و این امر توجیه می کند. چرا مولتیپل اسکلروزیس بر میلین CNS اثر می گذارد. ممکن است عفونتهای ویروسی (HH6) Human Herpes Virus 6، ویروس ابشتین بار، کلامید یا پنومونیه با مولتیپل اسکلروزیس توام باشند. عفونتهای توام با سندرم گیلن باره عبارتند از: کامپیلوباکترژونی، سایتومگالوویروس، ویروس ابشتین بار، واریسلا زوستر، هپاتیت A و B، HIV مایکوپلاسما پنومونیه و هموفیلوی آنفلانزا. در این بیماری آنتی بادی تشکیل شده سبب آسیب دیدگی میلین و در برخی موارد آکسون می شود (۱). در موردی که در سال ۲۰۰۵ توسط Cappello از ایتالیا گزارش شده بیمار مردی ۷۱ ساله بود که از حدود ۳۰ سالگی دچار اختلال پیشرونده در سیستم اعصاب بوده است، تشخیص بیماری او واضح نبود و عللی چون سندرم گیلن باره، آتاکسی فردریش یا مولتیپل اسکلروزیس در این مدت مطرح شده بود. در اتوایمی ایشان ضایعات دمیلینیزان قدیمی مطابق با مولتیپل اسکلروزیس یافت شده بود. همچنین بیماری التهابی دمیلینیزان مزمن اعصاب محیطی با تغییرات پوست پیازی در اعصاب محیطی دیده شده بود (۴). در گزارشی دیگر بیماری با تشخیص سندرم گیلن باره توسط پلاسمافرزیس بهبود یافته بود و بعد دچار التهاب دو طرفه عصب اپتیک همراه با آسیب ماده سفید سیستم عصبی مرکزی مشخص در Magnetic Resonance Imaging شده بود که در بررسیهای به عمل آمده با مایکوپلاسما پنومونیه مرتبط بوده است (۸). برای درمان مولتیپل اسکلروزیس از کورتیکواستروئیدها، اینترفرونها، داروهای سرکوبگر ایمنی، ایمونوگلوبولین وریدی و تعویض پلاسما و در درمان سندرم گیلن باره از تعویض پلاسما و ایمونوگلوبولین وریدی استفاده می شود (۳ - ۱ و ۱۰ - ۹). درمان با ایمونوگلوبولین وریدی در بسیاری از اختلالات خود ایمنی موثر است. سلولهای Self-reactive T هدف درمانی مهم در درمان بیماریهای اتوایمیون هستند (۱۱).

(گزارش الکترودییاگنوزیس دوم): در بررسی هدایت عصبی آمپلیتود امواج در دیستال و پروگزیمال اعصاب مدین و اولنار راست و مدین چپ کاهش داشت، در حالی که سرعت هدایت عصبی نرمال بود. امواج F نیز وجود نداشت. این موارد نشاندهنده آسیب عصبی بصورت آکسونال است. در الکترومیوگرافی از عضلات انجام شده فعالیت عضلانی در حالت Rest وجود نداشت، در انقباض ارادی نیز آمپلیتود و Duration امواج نرمال بود در حالی که Firing rate افزایش یافته و Recruitment و Interference pattern کاهش یافته بود که نشان دهنده آسیب عصبی حاد می باشد. دو هفته بعد از بستری بیمار با بهبودی نسبی از بیمارستان مرخص شد. در دومین ویزیت ۴ ماه بعد از ترخیص بیمار از بیمارستان، پیشرفت در بهبودی داشت بطوری که ضعف در اندام فوقانی در حد (۵- و تحتانی ۳) بود.

بحث

در بیماری مولتیپل اسکلروزیس که آسیب سیستم اعصاب مرکزی (Central Nervous System) وجود دارد بیمار دچار علائمی می شود که بسته به محل درگیری سیستم عصبی مرکزی متفاوت می باشد، در این بیماری رفلکسهای وتری تشدید یافته و ضعف همراه اسپاستیسیته اندامها می باشد (۴) و (۱). اما در سندرم گیلن باره که آسیب در سیستم اعصاب محیطی است، فرد دچار وضعی می شود که از نوع فلج شل است که بتدریج پیشرفت می کند و همراه با کاهش رفلکس های وتری است. پیشرفت ضعف بطور قرینه در پاها و دستها بوده و طی چند روز تا ۴ هفته ادامه می یابد. حدود ۴-۲ هفته پس از توقف پیشرفت ضعف، معمولاً روند بهبودی شروع می گردد (۳ - ۱ و ۶).

در بیماری مولتیپل اسکلروزیس بندرت رفلکسها کاهش می یابد که در اثر آسیب مسیرهای مخچه ای است و از بین رفتن رفلکس آشیل ممکن است در اثر آسیبهای سگمنت های ساکرال نخاع اتفاق افتد (۲).

در بیمار معرفی شده نیز هنگام تشخیص مولتیپل اسکلروزیس علائم مربوط به سیستم عصبی مرکزی را داشته که با ابتلای به سندرم گیلن باره علائم تغییر نموده و نشانه های درگیری سیستم اعصاب محیطی دیده شده است که ممکن است با تشدید و عود بیماری مولتیپل اسکلروز اشتباه گردد. با توجه به سابقه بیماری و سیر علائم می توان به همراهی این دو بیماری مشکوک شد و با روشهای الکترودییاگنوستیک تشخیص را تایید کرد. از روشهای تشخیصی مهم در بیماری مولتیپل اسکلروزیس استفاده از Magnetic Resonance Imaging (MRI) می باشد که با توجه به معیارهای MC Donald انجام می شود و در ۹۷-۹۰٪ موارد می تواند مولتیپل اسکلروزیس را تشخیص دهد (۱). از روشهای جدید

نتیجه گیری

تشخیص و درمان مدنظر قرار گرفته و در تشخیص افتراقی از تشدید یا عود بیماری مولتیپل اسکلروز مورد توجه قرار گیرد.

همزمانی یا وجود دو بیماری اتوایمیون در یک فرد هرچند نادر ولی ممکن است اتفاق بیافتد که لازم است از نظر

References

- 1- Olek MJ, Dawson DM. Multiple Sclerosis and other inflammatory demyelinating disease of the central nervous system. In: Bradley WG, Daroff RB, Fenichel GM, Jankovic J. *Neurology in Clinical Practice*. 4th ed. Philadelphia, Butter worth Heinemann, 2004; PP: 1635-1640.
- 2- Bosch EP, Smith BE. Disorder of Peripheral Nerves. In: Bradley WG, Daroff RB, Fenichel GM, Jankovic J. *Neurology in Clinical Practice*. 4th ed. Philadelphia, Butter worth Heinemann, 2004; PP: 2337-2344.
- 3- Brown HR, Ropper AH. *Adams and Vectors Principles of Neurology*. 8th ed. New York, Mc Graw-Hill, 2005; PP: 773-778, 1117-1126.
- 4- Quan D, Kleinschmidt DBK. A 71-year-old male with 4 decade of symptoms referable to both central and peripheral nervous system. *NCBI* 2005; **15**(4): 369-370.
- 5- Capello E, Roccatagliata L, Schenone A, Gazzda P, Inglese M, Abbruzzese M, et al. Acute axonal form of Guillain – Barre syndrome in a multiple Sclerosis patient: Chance association or linked disorders? *Eur J Neurol* 2000; **7**(2): 223-225.
- 6- Shivapour T. Multiple Sclerosis. University of Low, 2003, <http://www.unihealthcare.Com/topics/medical/departments/neurology/multiplesclerosis/index.html> (Accessed Oct 2006).
- 7- Merrit H, Roland LP. *Merritt's Neurology*. 11th ed. Philadelphia, Lippincot, 2005; PP: 941-961.
- 8- Kuker W, Ruff J, Gaertne S, Mehner L, Nagele T, Mader I. Modern MRI tools for the characterization of acute demyelinating lesions: Value of chemical shift and diffusion - weighted imaging. *Neuroradiology* 2004; **46**(6): 421-426.
- 9- Nadkarni N, Lisak RP. Guillain-Barre syndrome (GBS) with bilateral optic neuritis and central white matter disease. *Neurology* 1993; **43**(4): 842-843.
- 10- Warlow C, Hankey GJ. *Handbook of treatment in Neurology*. 1st ed. Philadelphia, Elsevier, 2006; PP: 208-215, 245-246.
- 11- Aktas O, Zipp F. Regulation of self-reactive cells by human immunoglobulins-implications for multiple sclerosis therapy. *Cur Pharm* 2003; **9**(3): 245-256.