

بررسی موارد عود بیماری در گردن در تومورهای دو سوم قدامی زبان رزکسیون شده بدون دیسکسیون الکتیو گردن در انستیتو کانسر بیمارستان امام خمینی ۱۳۷۰ - ۱۳۷۹

دکتر رامش عمرانی پور، استادیار گروه جراحی، دانشکده پزشکی، دانشگاه علوم پزشکی تهران
دکتر صادق نوری، دستیار گروه جراحی، بیمارستان امام خمینی، دانشگاه علوم پزشکی تهران

Cervical Recurrence In Oral Tongue Cancer (T_{1,2}N₀M₀) In Cancer Institute (1991-2000) ABSTRACT

Regarding the prevalence of cancer in tongue and the management procedure of cases who have recurrence in cervical lymph nodes after partial glossectomy and in order to determine appropriate management of neck in early oral tongue cancer it was decided to conduct a study.

A retrospective review of 62 patients with T_{1,2} N₀ M₀ SCC of the oral tongue treated by only partial glossectomy at Cancer Institute of Tehran university was conducted (from 1991 to 2000).

Most of these patients were in 7th decade of life, men were affected more than women. Cervical lymph node recurrence at 2 years was 45.1 percent (28 patients from 62). In 34 patients (54.9 percent) who had not any recurrence in neck, 12 patients had received prophylactic neck radiation therapy after operation. With excluding this group of patients, the rate of cervical recurrence in early oral tongue cancer will rise to 56 percent.

According to these findings, it is recommended that elective node dissection should be considered in the initial management of T_{1,2} N₀ M₀ oral tongue squamous cell carcinoma in our country.

Key words: Squamous cell carcinoma, Oral tongue, elective neck dissection.

غدد لنفاوی گردن، عمل دیسکسیون گردن در آنها انجام نشده بود استخراج گردید.

اغلب بیماران در دهه ۷ زندگی بودند و ابتلاء مردان بیش از زنان بود. ۳۴ بیمار (۵۴/۹ درصد) هیچگونه عودی در غدد لنفاوی گردن نداشتند و ۲۸ بیمار (۴۵/۱ درصد) در طی دو سال دچار عود در غدد لنفاوی گردن شدند. در پیگیری بعدی مشخص شد، از ۳۴ نفری که دچار عود گردن شدند، ۱۲ نفر تحت رادیوتراپی پروفیلاکتیک گردن قرار گرفته‌اند که با حذف این بیماران، موارد عود گردن به ۵۶ درصد می‌رسد.

با توجه به نتایج حاصل از این مطالعه، در شرایط مملکت ما با توجه به عدم پیگیری دقیق بیماران، انجام

چکیده

با توجه به شیوع سرطان در دوسوم قدامی زبان و اهمیت برخورد صحیح با آن در مواردی که بیمار با عود غدد لنفاوی گردن مراجعه مینماید، مطالعه ای صورت گرفت.

به منظور ارزیابی ضرورت دیسکسیون پروفیلاکتیک غدد لنفاوی گردن در کانسره‌های دوسوم قدامی زبان، پرونده ۶۲ بیمار که در مرحله T_{1,2} کانسر قدامی زبان در انستیتو کانسر دانشگاه علوم پزشکی تهران در فاصله سالهای ۱۳۷۰-۱۳۷۹ تحت عمل رزکسیون تومور زبان قرار گرفتند و بعلت عدم لمس

دیسکسیون الکتیو غدد لنفاوی گردن در کانسره‌های دو سوم قدامی زبان (T_1-T_2) توصیه می‌شود.

مقدمه

با توجه به شیوع کانسر دو سوم قدامی زبان و برخورد با بیمارانی که با وجود انجام گلوستکتومی یارسیال در مراحل اولیه و آزاد بودن حاشیه های تومور در پاتولوژی، با عود در گردن مراجعه میکنند، تصمیم گرفته شد میزان عود در این بیماران بررسی شود.

بیماران مبتلا به تومور دو سوم قدامی زبان بعلت expose بودن ضایعه، اغلب در مراحل اولیه تومور (T_1 و T_2) مراجعه می‌کنند و تحمیل عمل دیسکسیون گردن با توجه به ریسک و عوارض آن بایستی بر اساس مطالعات معتبری باشد (۱،۲). عود رژیونال در غدد لنفاوی منجر به از دست رفتن زمان قطعی درمان، استرس روانی و تحمیل هزینه عمل مجدد و کاهش بقای بدون بیماری می‌شود. بعلاوه مهمترین فاکتور تعیین کننده پیش‌آگهی بیماری، مناساز به غدد لنفاوی گردن می‌باشد (۱) نتیجه این بررسی می‌تواند در بهبود کنترل بیماری و کاهش هزینه های درمانی کارآمد باشد.

مواد و روشها

در یک مطالعه Case Series، اطلاعات مربوط به ۱۰۲ بیمار مبتلا به SCC (اسکواموس سل کارسینوما) دو سوم قدامی زبان که در فاصله سالهای ۱۳۷۹-۱۳۷۰ به انستیتو کانسر مراجعه کرده بودند، بررسی شد. از این افراد، ۳۸ نفر در اولین مراجعه بعلت وجود غدد لنفاوی قابل لمس، تحت عمل دیسکسیون غدد لنفاوی گردن قرار گرفته بودند که از مطالعه خارج شدند. همچنین، ۲ نفر نیز بعلت فوت زودرس در حین درمان از مطالعه کنار گذاشته شدند.

پرونده ۶۲ بیمار باقیمانده که مبتلا به تومور $T_{1,2}N_0$ کانسر دو سوم قدامی زبان بودند و در اولین مراجعه غدد لنفاوی قابل لمس گردنی نداشتند و با عمل پارشیال گلوستکتومی، آزاد بودن حاشیه های تومور اثبات شده بود، بررسی شد ($T_{1,2}N_0M_0$).

اندازه تومور بر حسب T_p (اندازه در پاتولوژی) برآورد شد. در این مطالعه میزان عود در غدد لنفاوی گردن و سایر پارامترها مثل: سن، جنس، محل تومور، محل زندگی و ریسک فاکتور سیگار و الکل مورد بررسی قرار گرفت.

یافته‌ها

۳۶ بیمار (۵۸ درصد) مرد و ۲۶ بیمار (۴۲ درصد) زن بودند.

میانگین سنی بیماران ۵۸/۷ و متوسط سن زنان بیش از مردان بود. بیشترین شیوع سنی در دهه ۷ بوده بطوری که ۵۰/۲ درصد مردان و ۶۱/۶ درصد زنان را شامل می‌شد (جدول ۱).

۷/۶ درصد زنان و ۱۹/۶ درصد مردان، کمتر از ۴۰ سال داشتند. کلیه مردان زیر ۴۰ سال سیگاری بودند که می‌تواند بیانگر نقش سیگار باشد. ۳۰/۶ درصد کل بیماران، سابقه استعمال سیگار داشتند.

جدول ۱- توزیع فراوانی مطلق و نسبی بیماران $T_{1,2}N_0$ کانسر زبان برحسب گروه های سنی به تفکیک جنس در انستیتو کانسر

۱۳۷۰-۱۳۷۹

جنس	مرد	زن	جمع	
			تعداد	درصد
سن	تعداد	درصد	تعداد	درصد
۳۰-۳۹	۷	۱۹/۶	۲	۷/۶
۴۰-۴۹	۳	۸/۴	۵	۷/۶
۵۰-۵۹	۶	۱۶/۷	۱۱	۱۹/۴
۶۰-۶۹	۱۸	۵۰/۲	۳۴	۶۱/۶
۷۰-۷۹	۲	۵/۱	۳	۳/۸
جمع	۳۶	۱۰۰	۶۲	۱۰۰
میانگین سن	۵۶/۴۷	۶۱/۶۸	۵۸/۶۸	

قطر تومور در ۶۴/۵ درصد موارد مساوی یا کمتر از ۲cm بود (T_1) و در ۳۵/۵ درصد موارد قطر تومور بیشتر از ۲cm و کمتر یا مساوی ۴cm بود (T_2) (جدول ۲)

در عرض متوسط ۴ سال پیگیری بیماران، ۲۸ نفر (۴۵/۱ درصد) دچار عود در غدد لنفاوی گردن شدند که ۱۸ نفر (۶۴ درصد) در ابتدای تشخیص در مرحله $T_1 N_0$ و ۱۰ نفر (۳۶

بحث

نحوه برخورد با گردن در کانسره‌های اولیه قسمت متحرک زبان مورد اختلاف نظر است. بسیاری از صاحب نظران اعتقادی به دیسکسیون پروفیلاکتیک غدد لنفاوی گردن ندارند، در حالیکه احتمال متاستاز مخفی نودال در مرحله I و II سرطان زبان، ۳۰ تا ۴۰ درصد میباشد، مطالعات زیادی ریسک متاستاز گردن را در ضخامت های بیش از ۲ سانتی متر نشان داده اند (۲، ۳، ۴).

Hatta (۵) در یک مطالعه، بیماران مرحله II کانسر زبان را به دو گروه early (قطر ۲ تا ۳ سانتی متر) و late (بزرگتر از ۳ سانتی متر) تقسیم کرد و با دیسکسیون پروفیلاکتیک گردن در دو گروه نشان داد ریسک متاستاز مخفی گردن در early T₂، ۳۵ درصد و در late T₂، ۷۵ درصد میباشد

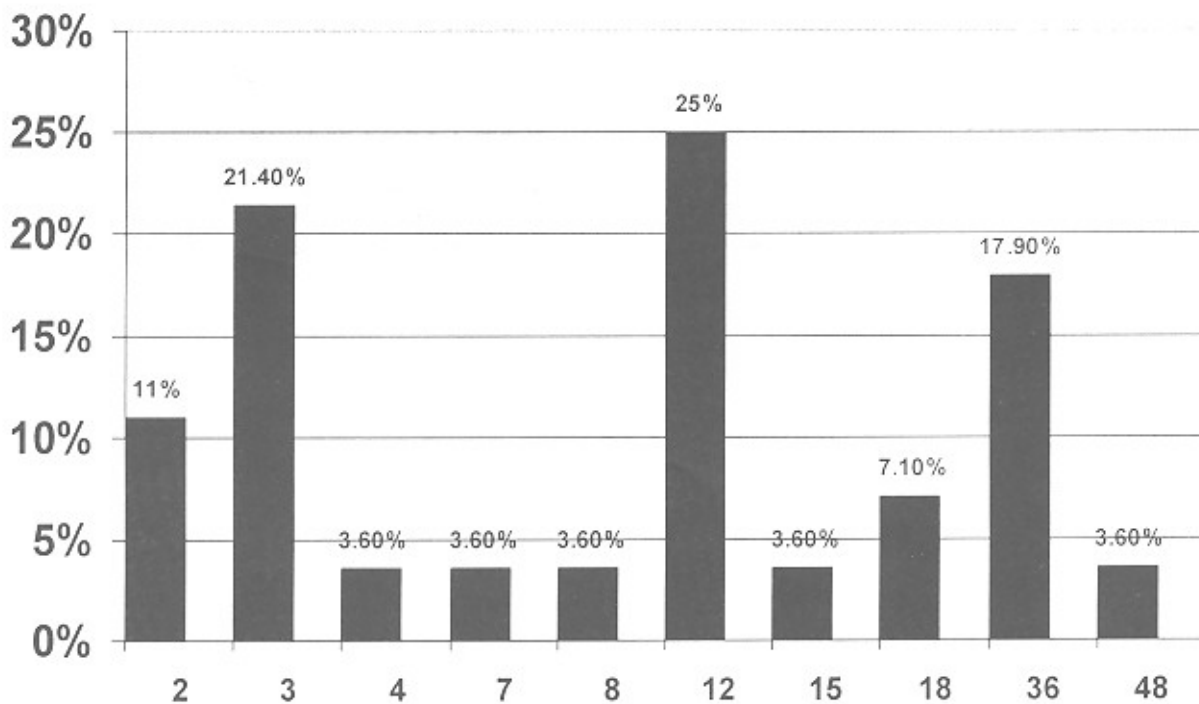
درصد) در مرحله T₂ N₀ بودند. از ۳۴ بیماری که دچار عود نشدند، ۲۲ نفر (۶۵ درصد) در مرحله T₁ و ۱۲ نفر (۳۵ درصد) در مرحله T₂ بودند لذا در این مطالعه رابطه‌ای بین اندازه تومور و بروز متاستاز در غدد لنفاوی گردن یافت نشد (جدول ۲). فاصله زمانی بین عمل جراحی زبان و بروز عود در غدد لنفاوی گردن بطور متوسط ۲ سال بود (حداقل یکماه و حداکثر ۴ سال) و بیشترین میزان عود در ماههای ۲، ۳، ۱۲ و ۳۶ بوده است (نمودار ۱).

جدول ۲- توزیع فراوانی مطلق و نسبی بیماران T_{1,2} N₀ کانسر

زبان حسب قطر تومور و بروز عود در غدد لنفاوی گردن در انستیتو

کانسر ۱۳۷۰-۱۳۷۹

قطر	عود	نداشته		داشته	
		تعداد	درصد	تعداد	درصد
T ₁ (۰-۲cm)	۱۸	۲۲	۶۵	۶۴	۴۰
T ₂ (۲-۴cm)	۱۰	۱۲	۳۵	۳۶	۲۲
جمع	۲۸	۳۴	۱۰۰	۱۰۰	۶۲



نمودار شماره ۱- بررسی فاصله زمانی اگزیزبون ضایعه لوکال زبانی تا عود تومور در غدد لنفاوی گردن بر حسب ماه در انستیتو کانسر بیمارستان امام

آزمایش فوری حین عمل نمیتوانند جای تشخیص دیسکیون گردن را بگیرند.

عده ای با توجه به ریسک بالای متاستاز مخفی غدد لنفاوی گردن و دیسکیون سوپرااموهیوید (Supraomohyoid) را توصیه میکنند، اما مطالعه Fertito (۱۲) اثبات کرد، در فقدان درگیری level I-III گردن level IV میتواند درگیر باشد، لذا دیسکیون وسیعتری از دیسکیون Supraomohyoid لازم است.

بطور مشخص بیمارانیکه همراه با گلوستومی، دیسکیون الکتیو گردن میشوند، عود رژیونال کمتر و بقای بدون بیماری بالاتری دارند (۱۰ و ۱۳). در مطالعه حاضر نیز از ۶۲ بیمار $T_{1,2}N_0$ که در انستیتو کانسر فقط پارشیال گلوستومی شدند، ۲۸ نفر (۴۵/۱ درصد) در طول متوسط ۲ سال پس از عمل دچار عود رژیونال شدند و اکثر موارد عود در طی یکسال اول پس از جراحی بود. در پیگیری ۳۴ نفری که دچار عود رژیونال نشدند، ۱۲ نفر پس از عمل رادیوتراپی پروفیلاکتیک گردن شده بودند، لذا اگر این ۱۲ نفر را از مطالعه خارج کنیم، عود رژیونال به ۵۶ درصد (۲۸ نفر از ۵۰ نفر) میرسد.

اگرچه اطلاعات ما درباره بقای بیماران بسیار ناقص است، اما تعداد قابل توجهی (۱۰ نفر) از بیمارانیکه پس از عود سرویکال، دیسکیون غدد لنفاوی گردن شدند، طول عمر کوتاهی داشته و به فاصله اندکی فوت کردند. لذا بنظر میرسد انجام پروفیلاکتیک دیسکیون گردن در مراحل اولیه کانسره های زبان بطور مشخصی کنترل رژیونال بیماری را بهبود بخشیده و بقای بدون بیماری را افزایش دهد.

Asakage و همکارانش (۶) با پیگیری ۴۴ بیمار سرطان زبان مرحله I و II که فقط پارشیال گلوستومی شدند و در طول ۵ سال ۲۱ نفرشان متاستاز سرویکال یافتند، نشان دادند ارتباطی بین بروز متاستاز سرویکال و محل تومور، مرحله بالینی و وجود تهاجم پری نودال و انقیلازاسیون لنفوسیتی وجود ندارد و فقط ضخامت تومور بیش از ۴ میلی متر ارزش پروگنوستیک دارد. آنها دیسکیون الکتیو گردن را در تومور های ضخیم تر از ۴ میلیمتر توصیه کرده اند. مطالعات مشابهی نیز انجام دیسکیون پروفیلاکتیک گردن را در تومورهای T_2N_0 بصورت روتین (۷، ۸) و در تومورهای T_1N_0 در حضور ضخامت بیش از ۴ میلی متر، افتراق بد تومور و وجود آنوپلوئیدی توصیه کرده اند (۹).

تعدادی از منابع با توجه به ریسک بالای متاستاز مخفی گردن بررسی رادیولوژیک قبل از عمل را توصیه کرده اند، ولی مطالعه Byers (۹) با بررسی آینده نگر ۹۱ بیمار $T_{1,2}N_0$ کانسره های زبان نشان داد، انجام سونوگرافی و سی تی اسکن قبل از عمل مزیتی نسبت به معاینه بالینی ندارد.

در مطالعه دیگری بر روی ۵۰ بیمار $T_{1,2}N_0$ کانسر زبان نود متاستاتیک گردن در ۲۴ درصد بیمارانیکه بررسی قبل از عمل آنها منفی بود و در ۲۰ درصد بیمارانیکه آزمایش نوری حین عمل آنها منفی بود، یافت شد (۱۰). Kaya (۱۱) با بررسی ۵۸ بیمار $T_{1,2}N_0$ سرطان زبان، حساسیت مرحله بندی حین عمل را بوسیله آزمایش فوری (Frozen) ۷۶/۵ درصد و اختصاص بدون آن را ۵۱/۲ درصد تعیین کرد. لذا از مجموعه مطالعات بنظر میرسد، بررسی های رادیولوژیک قبل از عمل و حتی

منابع

- 1 – Schantz SP, Harisson LG, Forastiere AA. Tumors of oral cavity. In: Cancer, Principle and practice of oncology. VT Davita, S Hellman , SA Rosenberg. Vol 1 Philadelphia Lippincott 1996:379-381.
- 2 – Spiro RH, et al. Predictive value of tumor thickness in squamous cell carcinoma confined to the tongue and floor of mouth. Am J Surg 1986;152:345-347.
- 3 – Jones, et al. Prognostic factor in recurrence of stage I and II Scc of oral cavity. Arch Otolaryngology Head Neck surg, 1992;118:488.
- 4 – Fukano H, et al. Depth of invasion as a predictive factor for Cervical node metastasis in tongue carcinoma. Head neck Surg 1997;19:205.
- 5 – Hatta C. Cervical lymph node metastasis of early or late T2 tongue Cabser . Journal of otolaryngology of Japan 1999; 102(11):1242-1248.
- 6 – Asakage , et al. Tumor thickness predicts cervical metastasis in patient with Stage I/II Carcinoma of tongue. Cancer – Philadelphia 1988; 82(8):1443-1445.
- 7 – Lee, et al . Results of a survey of the treatment policy for early stage tongue and oral floor carcinoma. Journal of otolaryngology of Japan 1998; 101 (1) :44-52 .
- 8 – N L Hicks, et al. Surgery as a single modality therapy for Scc of the oral tongue. Am J Otolaryngol 1998; 19(1): 24-28.
- 9 – Byers , et al. Can we detect or predict the presence of occult nodal metastasis in patient with Squamous carcinoma of the oral tongue. New York Head Neck Society 1998;20(2):138-144.
- 10 – P O Wing .Clinicopathologic analysis of elective neck dissection for No neck of oral tongue carcinoma. Am J Surg 1999;177(1):90-92.
- 11 – Kaya S. The value of elective neck dissection in treatment of cancer of tongue. Am J Otolaryngol 2001, 22(1) 59-64.
- 12 – Ferlito, et al . is extended selective supramohyoid neck dissection indicated for treatment of oral cancer with clinically negative neck . Acta Otolaryngol 2000; 120(7):792-795.
- 13 – FL Oias et al . Elective neck dissection versus observation in stage I Scc of the tongue. Otolaryngology and Head and Neck Surg 2001; 125(1):23-29.