

مجله دانشکده پزشکی

دانشگاه علوم پزشکی تهران

سال ۶۱، شماره ۴، صفحات ۳۲۰ تا ۳۲۵، (۱۳۸۲)

نتایج روش جراحی Urethral Advancement and Glanuloplasty در ترمیم هیپوسپادیاس قدامی (بیمارستان امیر کبیر و بهرامی تهران ۷۸-۱۳۷۳)

دکتر صادق صادقی پور رودسری (استادیار)*، دکتر منصور ملالیان (دانشیار)**

* دانشگاه علوم پزشکی قزوین

** دانشگاه علوم پزشکی تهران

چکیده

مقدمه: هیپوسپادیاس یک ناهنجاری نسبتاً شایع مجرای ادرار در پسران می باشد. بیش از ۶۵ درصد موارد ناهنجاری هیپوسپادیاس از نوع قدامی است (گلانولار، کورونال، دیستال شفت). بیش از ۲۰۰ روش جراحی اولیه برای اصلاح آن به کار رفته است. هر کدام از این روش ها عوارضی دارند. شایعترین عوارض ترمیم هیپوسپادیاس تنگی مه آ و فیستول می باشد.

مواد و روشها: ما در بررسی ۶ ساله خود (۷۸-۱۳۷۳) در دو مرکز جراحی کودکان امیر کبیر و بهرامی تهران بر روی ۷۴ بیمار نتایج خوب تا عالی را با حداقل عوارض شاهد بودیم. روش ما شامل: دگلاوتینگ، آزادسازی مجرا، اصلاح کوردی و چرخش، جلو بردن مجرا و گلانولوپلاستی بود.

یافته‌ها: در پیگیری ۶-۱ ساله (با میانگین ۳/۱۵ سال و $SD \pm 1/79$) بیماران از نظر فانکشنال و Cosmetic نتایج رضایت بخشی داشتیم. فیستول که عارضه نسبتاً شایع اعمال جراحی هیپوسپادیاس است در بیماران ما دیده نشد و با ایجاد فلاپ V از گلانز، تنگی مه آ نیز مشاهده نگردید.

نتیجه‌گیری و توصیه‌ها: روش جراحی UAGP در عموم بیماران هیپوسپادیاس قدامی با نتایج خوب تا عالی و با کمترین عارضه قابل انجام است.

Glassbery, Waterhouse, (۶) Koff, (۵) Belman

(۳) روش آزادسازی وسیع مجرا و کورپوس اسپونژیوزوم را به کار بردند. سرانجام Nasrollah و Minott (۷) روش آزادسازی یورترا را به طور موفقیت‌آمیز گزارش دادند. این روش در تمام بیماران با هیپوسپادیا قدامی قابل انجام است و از یافت آناتومیکال استفاده می‌شود، در مقایسه با سایر روش‌ها گزارشات مربوط به روش UAGP عوارض کمتر را نشان می‌دهد، در یک مرحله قابل انجام است و در اکثر گزارشات هیچگونه فیستول مشاهده نشده است (۹،۱۰،۱۱). نتایج روش UAGP از نظر نمای ظاهری (۱) و نحوه عملکرد (۲) آن نیز عالی گزارش شده است (۶،۸،۹،۱۲) و از طرفی در بیماران ختنه شده هم امکان‌پذیر است (۱۳،۱۴). با این وجود تعدادی از مؤلفین کتاب‌های معتبر جراحی نسبت به نتایج روش UAGP تردید نموده‌اند (۲،۳).

مواد و روش‌ها

جمعیت مورد مطالعه عبارتند از: بیماران مذکر زیر ۱۴ سال با هیپوسپادیا قدامی از فروردین ۱۳۷۳ لغایت اسفند ۱۳۷۸ (به مدت ۶ سال) که در بیمارستان‌های امیر کبیر و بهرامی تهران تحت عمل جراحی با روش UAGP قرار گرفتند. حجم نمونه شامل ۷۴ بیمار بود کلیه بیماران بعد از ترخیص به فواصل یک هفته، یک ماه، شش ماه، یک سال بعد و در موقع جمع‌آوری اطلاعات از نظر احتمال عارضه، تنگی مجرا و مه‌آ، کوردی و نمای ظاهری مورد پیگیری قرار گرفتند.

کلیه بیماران قبل از شروع عمل جراحی در اتاق عمل آنتی‌بیوتیک پروفیلاکسیک شامل سفازولین 50 mg/kg و جنتامایسین 2 mg/kg دریافت داشتند که بعد از عمل به مدت سه روز هر ۸ ساعت با دوز درمانی ادامه یافت. روش جراحی UAGP شامل موارد زیر بوده است: جهت کلیه بیماران ابتدا سیستوستومی با کاتتر شماره ۱۲ سوپراپوبیک انجام شد و کاتتر ثابت گردید. بخیه نگهدارنده درست در ناحیه پستی به شیار گلاتز زده می‌شود، بوژیناژ با کاتتر شماره ۸ انجام می‌شود تا سوراخ مجرا و موقعیت آن ارزیابی شود (شکل ۱ا). با گذاشتن

مقدمه

هیپوسپادیا یکی از ناهنجاری‌های تکاملی نسبتاً شایع مجرای ادرار در پسر بچه‌هاست. در این ناهنجاری مه‌آ مجرای ادرار به طور غیر طبیعی در ناحیه‌ای پروگزیمال به انتهای گلاتز قرار گرفته است.

Barcat (۱۹۷۳) هیپوسپادیا را به سه گروه قدامی، میانی و خلفی تقسیم نموده است. مطابق این تقسیم‌بندی ۷۰-۶۵ درصد همه موارد هیپوسپادیا قدامی است. هیپوسپادیا قدامی شامل انواع گلاتولار، کورونال و دیستال شفت می‌باشد (۱). شیوع هیپوسپادیا را به طور کلی یک مورد در هر ۳۰۰ تولد مذکر زنده می‌دانند، اگر موارد جزئی را نیز به حساب آوریم میزان بروز آن یک مورد در هر ۱۲۵ تولد مذکر زنده می‌باشد (۱،۲،۳).

علت هیپوسپادیا هنوز به درستی مشخص نیست. مجموعه‌ای از عوامل اندوکرینی، محیطی و ژنتیکی در ایجاد آن دخیل می‌باشند. برخی تحقیقات وجود نقص در فاکتور رشد اپیدرم در ناحیه و نترال آلت در بیماران هیپوسپادیا را در مقایسه با افراد طبیعی نشان داده است (۴). هدف درمان هیپوسپادیا انتقال مه‌آ مجرای ادرار به نوک آلت و اصلاح کوردی (در صورت وجود) است تا ادرار به طور مستقیم جریان یابد. موضوع مهم در روش‌های درمانی حفظ شکل مخروطی گلاتز، به دست آوردن ظاهر مطلوب و پوشش پوستی مناسب آلت می‌باشد. بیش از ۲۰۰ روش جراحی اولیه (orginal) برای درمان هیپوسپادیا وجود دارد و امروزه با اصلاحاتی به کار می‌رود. برخی از روش‌های جراحی شاید نتایج قابل قبولی نداشته باشند و میزان عوارض نسبتاً زیاد باشد به طوری که احتمال بروز فیستول ۱۵-۵ درصد است و شانس عود مجدد آن نیز وجود دارد (۳). تعدادی از جراحان از روش Urethral Advancement Glanuloplasty (UAGP) برای ترمیم هیپوسپادیا قدامی دفاعی نمودند. حدود ۱۰۰ سال قبل Beck روش جلو بردن یورترا دیستال بدون آزادسازی یورترا را برای ترمیم هیپوسپادیا گلاتولار به منظور پیشگیری از عوارض فلاپ معرفی نمود.

نتایج

تعداد بیماران ما ۷۴ کودک پسر بودند. از این تعداد ۳۱ بیمار کورونال (۴۱/۹٪)، ۲۵ بیمار دیستال شفت (۳۳/۸٪) و ۱۸ مورد گلاتولار (۲۴/۳٪) بودند. ۹ بیمار ما قبلاً در مراکز دیگر یک یا چند بار تحت عمل جراحی قرار گرفته بودند. کوردی خفیف پوستی در ۴۷ بیمار وجود داشت ولی در مورد ۸ بیمار بعد از آزاد سازی پوست (Degloving) کوردی برطرف نشد و احتیاج به آزاد سازی کوردی ناحیه شکمی یا دورسوپلیکاسیون داشتند. مدت پیگیری بیماران از یک تا شش سال بود (با میانگین ۳/۲۵ سال و $SD \pm 1/79$) و طی مراجعات مکرر بر اساس شرح حال و معاینه فیزیکی از نظر نمای ظاهری گلاتز، پوشش آلت، کوردی، انحراف جریان ادرار و وجود تنگی مه‌آ مورد بررسی قرار گرفتند. پایین‌ترین سن بیماران ما ۳ سال (۲ بیمار) و بالاترین ۱۴ سال (۱ بیمار) با میانگین سنی ۵۱/۶۷ و $SD = 2/21$ بوده است. میانگین مدت بستری ۳/۴۲ روز و $SD = 1/51$ بوده است.

۲۸ بیمار (۳۷/۸٪) قبل از عمل به دلیل کوچکی فالوس تحت سه روز تزریق تستوسترون 2 mg/kg به فاصله سه هفته قرار گرفتند و یک ماه بعد از آخرین تزریق عمل شدند.

عوارض مشاهده شده در بیماران عبارتند از:

- ۱- کم‌خونی گذرای پوستی در ۷ مورد (۹/۷٪) که خود به خود و بدون عارضه بهبود یافت.
- ۲- تنگی مه‌آ در ۴ مورد (۵/۶٪) که در شروع کار و هنگامی که از فلاپ Y-U استفاده نمی‌شود اتفاق افتاد.
- ۳- خونریزی و هماتوم در ۲ مورد (۲/۸٪)، یک مورد با درمان نگهدارنده بهبود یافت و بیمار دوم نیاز به بررسی زخم داشت.
- ۴- انسداد سوند سیستوستومی در ۱ مورد (۱/۴٪) که نیاز به تعویض سوند داشت. در مجموع تعداد ۶۰ بیمار (۸۰/۶٪) هیچگونه عارضه نداشتند (جدول ۱).

کاتتر داخل مجرا و با اجتناب از آسیب رساندن به مجرا یک برش M شکل زیر مه‌آ در سطح شکمی (شکل ۱b) و سپس برش ختنه در حدود ۸ میلی‌متری کورونال داده می‌شود. پوست به طور کامل تا ناحیه پنواسکلروتال آزاد می‌شود (Degloving) و هر گونه چسبندگی و کوردی ناشی از نقص دارتوس آزاد می‌گردد (شکل ۱c). دارتوس دیسپلاستیک ناحیه شکمی حذف می‌شود آلت از نظر وجود کوردی کنترل می‌گردد و هر گونه کوردی با آزادسازی در سطح شکمی یا پلیکاسیون پشتی اصلاح می‌گردد. تورنیکه در قاعده آلت گذاشته می‌شود سپس مجرا از کورپورا با قیچی ظریف نوک‌تیز، به دقت و به میزان مورد نیاز آزاد می‌شود (شکل ۱d). میزان آزادسازی مجرا بستگی به نوع هیپوسپادیاس و میزان نقص یورترا دارد. در هیپوسپادیاس قدامی از نوع دیستال شفت آزادسازی تا ناحیه پنواسکلروتال لازم است که در این صورت تا $1/5 \text{ cm}$ به طول مجرا اضافه می‌شود.


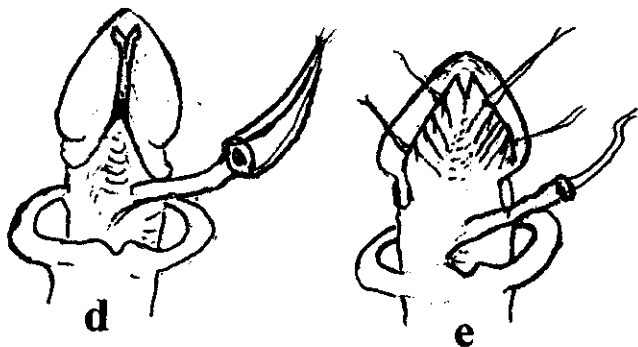
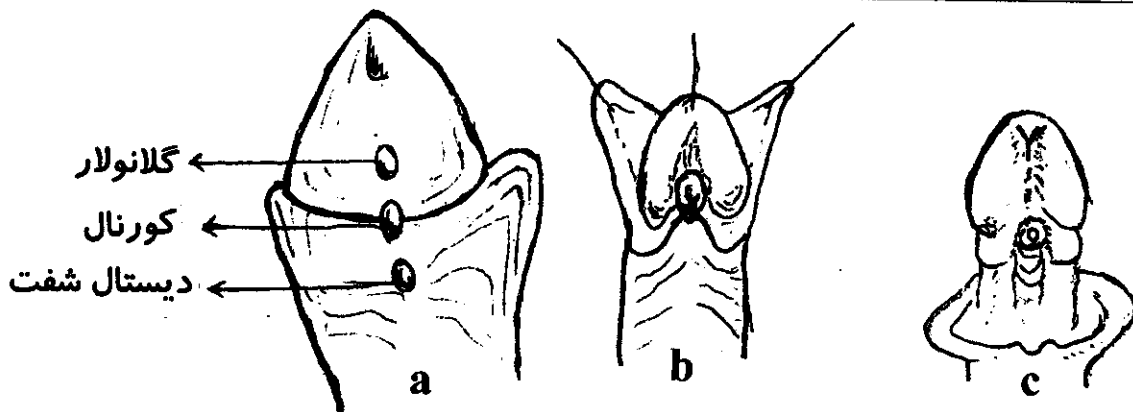
برشی به شکل روی گلاتز از محل شیار آن تا سطح اجسام غاری داده می‌شود تا دو فلاپ مثلثی (wings) از گلاتز در دو طرف و یک فلاپ V شکل در بالا ایجاد گردد (شکل ۱e). مجرای آزاد شده با یک برش در سطح پشتی به طول ۲-۳ میلی‌متر به انتهای گلاتز آورده می‌شود و با نخ ویکریل ۶/۰ به فلاپ V بخیه می‌شود. بخیه‌های جداگانه به دو رأس V و یورترا زده می‌شود. سپس گلاتزوپلاستی با استفاده از بخیه‌های ماترس جدا از هم با نخ ویکریل ۵/۰ بال‌های گلاتز به هم نزدیک می‌شود و مجرای ادرار در قسمت انتهایی گلاتز با بخیه‌های جدا از هم ثابت می‌شود (ماتوپلاستی) (شکل ۱f). مجرا با چند بخیه در قاعده آلت و شفت به اجسام غاری بخیه می‌شود. گارو باز شده و خونریزی با کوتر کنترل می‌گردد. با حذف پوست اضافی پره‌پوست، پوست در ناحیه ساب‌کرونا بخیه می‌شود.

پانسمان با گاز آغشته به پماد جنتامایسین با فشار ملایم و در وضعیت آناتومیکی انجام می‌شود. با زودن مه‌آ با کاتتر کنترل می‌شود و در انتهای عمل کاتتر شماره ۸ به عنوان stent به داخل مجرای آلت گذاشته و با بخیه ثابت می‌شود. Stent در روز سوم و کاتتر سیستوستومی در روز ۱۴ خارج می‌شود.

جدول شماره ۱- توزیع عوارض جراحی در بیماران هیپوسپادیس قدامی عمل شده به روش UAGP

در بیمارستان‌های امیرکبیر و بهرامی (۷۸-۱۳۷۳) بر حسب نوع هیپوسپادیس.

عارضه	محل	گلانولار	کورنال	دیستال شفت	جمع
ایسکمی گذرای پوستی	تعداد	۱	۳	۳	۷
	درصد	۵/۶	۹/۷	۱۲	۹/۵
خونریزی	تعداد	۰	۰	۲	۲
	درصد	۰	۰	۸	۲/۷
تنگی ما	تعداد	۲	۲	۰	۴
	درصد	۱۱/۱	۶/۵	۰	۵/۴
گرفتگی سیستوستومی	تعداد	۰	۰	۱	۱
	درصد	۰	۰	۴۰	۱/۴
بدون عارضه	تعداد	۱۵	۲۶	۱۹	۶۰
	درصد	۸۳/۳	۸۳/۹	۷۶	۸۱/۱
جمع	تعداد	۱۸	۳۱	۲۵	۷۴
	درصد	۱۰۰	۱۰۰	۱۰۰	۱۰۰



شکل ۱- تکنیک یورتروپلاستی به روش UAGP

- a- نمای قبل از عمل، محل قرار گرفتن مه‌آ در انواع هیپوسپادیس قدامی
- b- بخیه‌های نگهدارنده و آزاد سازی مه‌آ
- c- آزاد سازی پوست آلت و اصلاح کوردی
- d- آزاد سازی کامل یورترا
- e- ایجاد فلاپ V گلانز و ایجاد بال‌های گلانز
- f- مآتوپلاستی و گلانوپلاستی
- g- شکل نهایی

بحث

Urethral Advancement and Glanuloplasty

(UAGP) یکی از چندین روشی است که ما به طور معمول برای اصلاح هیپوسپادیا قدامی با کوردی یا بدون کوردی به کار می‌بریم. این روش را Sleeve Advancement (۹،۱۲) و Urethral Mobilization (۵،۶) نیز نامیده‌اند. مستلزم دقت در جزئیات روش جراحی و تجربه کافی جراح است.

خون رسانی مجرای ادرار به طور خلفی (آنتی‌گرید) از عروق بولبار خلفی و از طرف قدام از گلاتز می‌باشد. در بیماران هیپوسپادیا خون رسانی قدامی به علت آترزی اسپونژیوزوم دیستال وجود ندارد (۱۵) بنابراین جریان خون خلفی کافی که یک عامل مهم در نتایج جراحی‌های بازسازی می‌باشد وجود دارد. گرچه ما در تمام بیماران خود انحراف مسیر ادراری و Stent مجرا به کار بردیم ولی گزارشاتی وجود دارد که از سوند مجرا و انحراف ادراری استفاده ننموده‌اند و نتایج عالی داشتند (۳،۱۵).

ما در مطالعه خود (در شروع کار) چهار مورد تنگی مه‌آ داشتیم هنگامی که هنوز از فلاپ Y-V گلاتز استفاده نشده بود با به کار بردن این نوع فلاپ تنگی مه‌آ مشاهده نگردید. در ترمیم هیپوسپادیا یک مرحله‌ای میزان مورد انتظار بروز فیستول ۱۵-۱۰٪ می‌باشد (۲،۱۶). Borer در بررسی روش

Tubularized incised Plate (TIP) روی ۱۰۶ بیمار عارضه فیستول و تنگی را در ۷٪ موارد گزارش نمود (۱۷). یکی از مزایای روش UAGP بر طرف نمودن هیپوسپادیا بدون ساختن مجرای جدید می‌باشد، از آنجایی که همه آناستوموزها مستعد تنگی و فیستول می‌باشند در این روش آناستوموز مجرا وجود ندارد. در بررسی ما هیچ موردی از فیستول مشاهده نشد.

بـرخلاف روش Meatal Advancement Glanuloplasty (MAGPI) شکل گلاتز در این بازسازی حالت مخروطی طبیعی را حفظ می‌کند. ما در تمام بیماران بازسازی گلاتز را بر روی مجرا انجام دادیم که نتایج آن از نظر نمای ظاهری بهتر از تونل زدن می‌باشد.

در بررسی ما هیچ موردی از عفونت، از هم‌گسیختگی و عود وجود نداشت. این روش در بیماران ختنه شده هم قابل انجام است (۱۳،۱۴). حساسیت پوستی و نعوذ (erection) این بیماران بعد از جراحی به خوبی حفظ می‌شود (۱۸). با توجه به نتایج ما و سایر محققین (۶،۷،۸،۹،۱۰) در صورت دارا بودن تجربه کافی جراح می‌تواند UAGP را در عموم بیماران هیپوسپادیا قدامی، حدود ۷۰٪ موارد هیپوسپادیا، با نتایج خوب تا عالی با کمترین عارضه به کار برد.

منابع

1. Murphy JP. "Hypospadias", In: Ashcraft, PEDIA TRIC SURGERY, 3rd Ed. Philadelphia, W.B. Saunders, 2000; 763-79.
2. Duckett IW, Baskin LS. "Hypospadias", In: Oneil JA, et al. PEDIA TRIC SURGERY, Vol 2, 5th ed. Missouri, Mosby 1998; 1769-79.
3. Duckett JW, "Hypospadias", In: Walsh pc. et al. CAMPBELL'S UROLOGY, Vol. 2, 7th ed. Pennsylvania, W.B. Saunders 1998; 2093-2116
4. Mouriouand PDE, Mure PE. "Hypospadias", Gearhart JP. In: PEDIA TRIC UROLOGY, Ed., Philadelphia, W.B. Saunders 2001; 713-27.
5. Belman AB. Wypospadias and urethral abnormalitlies", Kelalis PP. et al. CLINICAL PEW4TRIC UROLOGY, vo12, 2E, Pennsylvania, W.B. Saunders 1992; 619-63.
6. Koff SA. "Wobilization of the urethra in the surgical treatment of hypospadias". [Ab], J urol, 1981 Mar; 125(3): 394-7.
7. Nasrallah PF, Minott HB. "Distal hypospadias repair" [Ab]J Urol, 1984 May; 131(5): 928- 30.
8. Ampe J, Nijman JM, Van oyen P. " Urethral Advancement for Distal Hypospadias Repair, Indications, techniques and results", [Ab] Acta Urol belg 1990; 58(1): 159-61.
9. Atan A, Ylldiz M, Aydoganli L, et al. "Urthral Sleeve Advancement in Repairment of Distal Hypospadias" [Ab], Arch Ital Urol, Androl 1996 Apr; 68(2): 103-5.
10. Mills G, Mc Govern J, Mininbeig D, cole matt J, et al. 'An analysis of different Techniques for distal hypospadias repair, Tile price of petfection [Ab] J itrol, 1981. may; 125(5): 701-20.
11. Hamdy H, Awadhi MA, Rasi-omani KH. "Urethral mobilization and meatal advancement" [Ab], a surgical principle in repair; Pediatric surg Int 1999; 15(3-4): 240-2.
12. Spencer JR, Perkiatter AD. "Sleeve advancement distal hypospadias repair", .I Urol, 1990 Aug; 144: 523-25.
13. Banim NK. "Urethral advancementfor distal hypospadias repair in circumcised patients", [Ab] Plast Recoustr Surg 1982 Oct; 70(4): 496-504.
14. JawadAJ. "Urethral advancement and glanuloplasty vs. MAGPI for distal hypospadias repair" [Ab], Urol Nephrol 1997; 29(6): 681-6.
15. Wishahi MM, Wishahi MK, Kaddah N. "Urethral advancement technique for repair of distal hypospadias" [Ab], Eur Urol 1990; 17(1): 40-42.
16. Ghali AM, ElMalik EM, Almalki T, "One- stage hypospadias repair experience with 544 cases" [Ab], Eur Urol 1990 Nov; 36(5): 436-42.
17. Borer JG, Bauer SR, Peters CA., et al. " Tubularized Incised Plate UrethroPlasty" [Ab], J urol 2001 Feb; 165(2): 581-5.
18. Perovic SK, Djordjevic ML. A new approach in hypospadias repair [Ab], World J Urology 1998; 16(3): 195-9.