

مجله دانشکده پزشکی

دانشگاه علوم پزشکی تهران

سال ۶۲، شماره ۳، صفحات ۱۸۷ تا ۱۹۳، (۱۳۸۳)

اندومتریوزیس ریه (گزارش موارد)

دکتر منصور رحیمی فرد (استادیار)*، دکتر ناهید زارعزاده (متخصص داخلی)**
* بیماری‌های تنفسی، بخش ریه، بیمارستان شهید صدوقی یزد
** بیمارستان افشار یزد

چکیده

اندومتریوزیس ریه عبارت است از پرولیفراسیون سلول‌های اندومتر در ریه بخصوص نوع اندوتلیال و پارانشیمی که بیماری نادری بوده و با هموپتزی در زمان قاعدگی مشخص می‌شود. تعداد بسیاری از بیماریهای ریه ایجاد هموپتزی می‌کنند (مانند برونشکتازی، بدخیمی‌ها و سل و عفونت‌های ریه و بیماری‌های قلبی و اینورمالی‌های عروقی و...). اندومتریوزیس ریه بیشتر بصورت پنوموتراکس و درد سینه تظاهر می‌کند و بیمار بندرت با علامت هموپتزی مراجعه می‌کند و این بیماری معمولاً با بیماری‌های دیگر اشتباه می‌شود زیرا محل خونریزی را نمی‌توان دقیقاً مشخص نمود و تأیید آن با هیستولوژی مشکل می‌باشد بنابراین تشخیص مطمئن آن با تظاهرات بالینی بصورت هموپتزی در زمان قاعدگی و پاسخ به درمان امکان پذیراست و نیز به کمک MRI امر تشخیص با سهولت بیشتری انجام می‌گیرد.

در این مقاله دو مورد از این بیماری گزارش شده است:

مورد اول خانم ۳۲ ساله ای است (Para 3 – gravide 4) که دو ماه پس از اولین سزارین (سال گذشته) بطور مداوم هر ماه دچار هموپتزی می‌گردید. CXR و CT scan ریه افزایش پاترن رتیکولار را در لب تحتانی راست نشان داد و Perfusion scan افزایش جذب (افزایش خون) در همان ناحیه را نشان داد. بیمار برونکوسکوپی شد و مختصری افزایش قرمزی برونش لب تحتانی راست در او مشاهده گردید. BAL و TBLB نکته مثبتی نداشته و بیمار تحت درمان با Deca peptide قرار گرفته و بهبود یافت

مورد دوم خانم ۱۳ ساله ای است که از ۴ ماه قبل مداوماً هرماه به مدت ۳ روز هموپتزی داشت. در CT scan ضایعه هیپودنس با جدار نسبتاً ضخیم (۲ mm) بدون Septation در لب فوقانی راست مشاهده شد. در برونکوسکوپی نیز خونریزی از لب فوقانی راست داشته و در نمونه BAL و TBLB به غیر از خونریزی، یافته مثبت دیگری گزارش نشد که تحت درمان با Deca Peptide قرار گرفته و بهبود یافت

مقدمه

اندومتريوزيس عبارت است از پروليفراسيون سلولهاي اندومتر (غدد اندومتريال و استروما) در خارج رحم که در ۵-۱۰٪ زنان در دوران باروري ديده مي‌شود. ولي اندومتريوزيس ريه بسيار نادر بوده و تاکنون حدود ۱۲۰ مورد گزارش شده است.

اندومتريوزيس ريه اغلب در خانم‌هاي ۳۰ تا ۵۰ ساله با سابقه چند زايمن طبيعي و يا جراحي رحم ديده مي‌شود. تعداد زيادي از اين بيماران نيز اندومتريوزيس لگن ندارند. اين گروه عموماً بعد از يانسگي هموپتري نداشته و زنان جوان در ۱ تا ۳ روز قبل و يا بعد از قاعدگي دچار هموپتري مي‌شوند (Catamenial Hemoptysis) محل خونريزي درون برونش يا پارانشيم ريه و يا هر دو مي‌باشد.

راديوگرافي قفسه سينه بصورت ندول منفرد و يا چند ندولي يا ضايعه کاويتاري با جدار نازک يا ضخيم با Septation با نواحی با جدار نامنظم ديده مي‌شود. در زمان خونريزي

بصورت نماي آئوتولر مشاهده مي‌شود که بعد از قاعدگي بهبود مي‌يابد (۱،۲).

تشخيص بوسيله MRI امکان پذير بوده و آئيوگرافي شريان برونکيال و يا پلموناري نيز معمولاً نرمال است (۳،۴، ۵، ۶، ۷).

تشخيص Catamenial pneumphorax با پلورسکوبي و يا VATS (Video- assisted thoracoscopic) امکان پذير است (۴، ۵، ۶). و در نوع Catamenial Hemoptysis با لکتومي لب مبتلا مي‌توان تشخيص قطعي داد.

در يك مطالعه Retrospective بوسيله Hao Chienwang و همکاران از سال ۱۹۹۴ الی ۱۹۹۸ از ۴ بيماري که Catamenial Hemoptysis داشتند و مجدداً در زمان قاعدگي برونکوسکوبي و TBLB شدند توانستند فقط در دو مورد سلول‌هاي اندومتر را در نمونه TBLB نشان دهند (۸).

همانطورکه از نام بيماري Catameniol (يك لغت يوناني) به معنای قاعدگي استنباط مي‌شود و حدود يكصد مورد آنرا اينجانب مطالعه نموده ام. آن گروه از بيماران که فقط

جدول شماره ۱- درمان دارویی پیشنهادی برای آندومتريوز ريه

	Administra-tion	Dose	frequency
Progestogens			
Medroxyprogesterone acetate	PO	۲۰ mg	Daily
Megestrol acetate	PO	۲۰ mg	Daily
Lynoeostrenol	PO	۱۰ mg	Daily
Dydrogesterone	PO	۲۰-۳۰mg	
Antiprogestings			
Gestrinone	PO	۱/۲۵ or ۲/۵ mg	Twice weekly
Danazol	PO	۲۰۰ mg	Daily
Gonodotropin- releasing hormone			
Leuprolide	SC	۵۰۰ mg	Daily
	IM	۳/۷۵ mg	Monthly
Goserelin	SC	۳/۶ mg	Daily
Buserelin	IN	۳۰۰ µg	Daily
	SC	۲۰۰ µg	
Nafarelin	IN	۲۰۰ µg	Daily
Triptorelin	IM	۳/۷۵ mg	Monthly

یک ساعت پس از به هوش آمدن دچار درد قفسه سینه راست با تنگی نفس شدید می‌شود. با تشخیص کلینیکی PTE بدون انجام پرفیوژن اسکن تحت درمان فقط با هپارین قرار می‌گیرد. ۲ ماه بعد بمدت ۳ روز دچار Massive Hemoptysis می‌شود که هر ماه یک روز بعد از قاعدگی به مدت ۳ روز هموپتزی (>500 cc) ادامه می‌یابد. طی این مدت درد شکم و لگن نداشته و Hb=11 و آزمایشات دیگر نرمال بود. فقط رادیوگرافی سینه مختصری Reticular Pathern در پاراکاردیاک راست افزایش یافته بود. سی تی اسکن قفسه سینه افزایش Reticular Pathern را در RLL نشان می‌داد. (شکل ۱ و ۲ و ۳). بیمار ۴ روز بعد از خونریزی برونکوسکوپی می‌شود. مختصر قرمزی برونش RLL مشاهده می‌شود. BAL از نظر T.B و سلولهای بدخیمی منفی بوده است. مختصری سلولهای التهابی و خونریزی گزارش می‌شود. TBLB نرمال گزارش شد. متاسفانه امکان انجام MRI در یزد و رفسنجان نبود، بیمار رضایت به برونکوسکوپی مجدد در زمان قاعدگی نداد. رادیوگرافی سینه یک روز قبل از قاعدگی و ۷ روز بعد از قاعدگی در شکل شماره ۴ و ۵ دیده می‌شود. بدین ترتیب بیمار تحت درمان با Deca Peptid (3.75 mg) در هر ۲۸ روز قرار می‌گیرد و بهبود می‌یابد.


در مورد بیماران یادشده در این گزارش باید ذکر شود که در مورد بیمار دوم خانم ۱۳ ساله، بیمار از ۲ ماه بعد از شروع قاعدگی دچار هموپتزی می‌شود (به گفته بیمار یک سطل). ارتباط خونریزی را با قاعدگی نمی‌دانسته و تب، درد قفسه سینه و درد شکم هم نداشته است. رادیوگرافی قفسه صدری نرمال بوده و Chest CT Scan ناحیه لوسنت با حاشیه ضخیم در RUL مشاهده شد (شکل شماره ۵).

هموپتزی داشته اند تماماً هموپتزی آنها با قاعدگی ارتباط داشته و تشخیص بیماری بوسیله شرح حال انجام گرفته است.

درمان

درمان قطعی بیماری با جراحی و برداشتن نسج اندومتر از هرکجای ریه می‌باشد (۹). ولی درمان دارویی طبق جدول زیر صورت می‌گیرد.

عوارض دانازول، افزایش وزن، تجمع مایع در بدن، خستگی، آکنه، پوست چرب، برافروختگی، رشد موی صورت، تغییرات صدای غیرقابل برگشت، تغییرات خلق می‌باشد. و عوارض Gn R.H agonists، برافروختگی، خشکی واژن،



تصویر شماره ۱- رادیوگرافی قفسه سینه مورد اول در زمان هموپتزی

کاهش تراکم استخوان که قابل درمان با پروژسترون می‌باشد. و عمل جراحی Salping Oophorectomy دو طرفه درمان قطعی نمی‌باشد.

گزارش مورد

مورد اول، بیمار یک خانم ۳۳ ساله (gravid 4, Para 3) بود که ۱۳/۵ ماه قبل (آخرین حاملگی) سزارین شده بود که بیمار




تصویر شماره ۲- CT scan مورد اول در زمان هموپتزی؛ ندول در لب فوقانی راست و انفیلتراسیون رتیکولار ضخیم در کنار قلب در لب تحتانی راست مشاهده می‌شود.

بحث

آندومتريوزيس ريه (نوع پارانیشيم) بیماری می‌تواند فقط با هموپتزی تظاهر کند (بدون درد سینه و شکم) بعلت اینکه فقط پروليفراسيون سلولهای آندومتر در پارانیشيم ريه می‌باشد و بیماری عفونی، بدخیمی و یا روماتیسمی نیست. بنابراین تب، لرز، عرق شبانه، لاغری، ضعف، بیحالی و تظاهرات بالینی ارگانهای دیگر (مغز، چشم، کلیه، مفاصل و...) را ندارد و بیمار با حال عمومی بسیار خوب بدون سرفه و خلط یک مرتبه دچار هموپتزی شدید (باشروع قاعدگی) می‌شود و با تمام بیماریهایی که هموپتزی می‌دهد قابل افتراق می‌باشد(۱۰). ولی اغلب موارد با آندومتريوزيس لگن همراه است، بنابراین بیماران درد شکم و لگن دارند(۱۱) (در بیماران ما دیده نشد) آندومتريوزيس ريه اغلب در قسمت محیطی پارانیشيم ريه و همراه با پنوموتوراکس می‌باشد که بیماران در این حالت دردهای شدید و پلورتیک دارند (بیماران ما نداشتند) که آنرا بوسیله VATS و بیوپسی از نسج آندومتر ريه می‌توان تشخیص قطعی داد. نوع آندوبرنکیال بوسیله برونکوسکوپ با بیوپسی از برونش (TBB) می‌توان تشخیص هیستولوژی داد (۶و۵و۶).

آزمایشات تماماً نرمال $ESR=10$ بود. در برونکوسکوپي خونریزی شدید از RUL وجود داشت. BAL و TBLB از نظر TB و سلولهای بدخیم و گرانولوم و دیگر موارد منفی بود و فقط RBC فراوان گزارش گردیده بود. بیمار یک ماه بعد مجدداً با هموپتزی و در زمان قاعدگی مراجعه می‌کند. امکان انجام MRI نبود. لذا تحت درمان با Deca peptid (3.75mg) هر ۲۸ روز قرار گرفت تا اینکه در ۳ ماه اخیر هموپتزی بیمار کاملاً بهبود یافت.

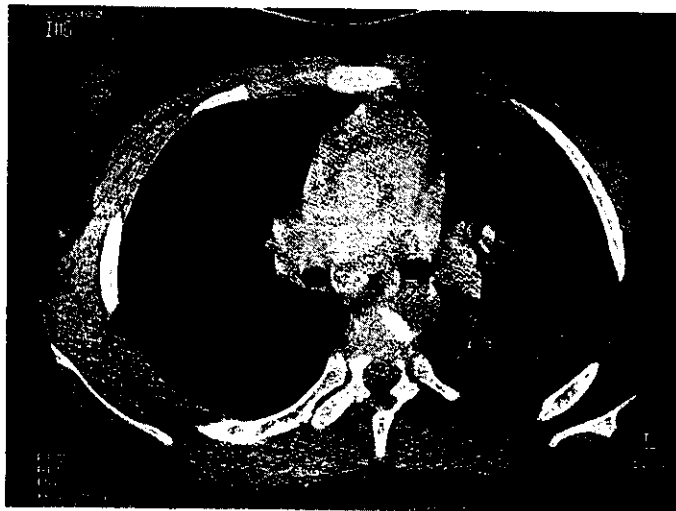


تصویر شماره ۴- رادیوگرافی قفسه صدري مورد اول بعد از درمان

نکته بسیار مهم اینکه بیمار اول ۳ ساعت بعد از سزارین دچار تنگی نفس شدید و درد سینه با سیانوز لب‌ها و تعداد تنفس حدود ۳۰ عدد در دقیقه می‌شود. با توجه به فیزیوپاتولوژی بیماری حدس زده می‌شود که نسج اندومتر از طریق خون وارد ریه شده باشد و آمبولی نسج اندومتر اتفاق افتاده باشد. (۱۳ و ۱۴ و ۱۵) زیرا بیمار تا ۳۰ سالگی همپتزی نداشته است و بیمار دوم یک ماه پس از شروع اولین قاعدگی برای اولین بار در سن ۱۳ سالگی بدون سابقه ضربه و یا عمل جراحی بر روی رحم دچار Catamenial Hemoptysis می‌شود که فیزیوپاتولوژی آن میتواند متاپلازی سلولهای Coeionic epithelium در ریه باشد (۱۴-۱۰ و ۲۶). نکته دیگر اینکه همپتزی بیماران از دومین قاعدگی شروع شده است، شیوع آن برحسب گزارش زیر می‌باشد:

Catamenial Pheumothorax (75%) (10.7%)
 Cyclical HemothotaxParanchimal. E
 Hemoptysis : Endobronchial. E (8.3%) (۲۷ و ۱-۷)
 (6%) asymptomatic

ولی نوع پارانشیم بدون پنوموتراکس معمولاً تشخیص بوسیله هیستولوژی امکانپذیر نیست (۱۲) و از ۱۰۰ مورد که مورد مطالعه قرار گرفت، فقط Hao Chienwan با TBLB های مکرر توانست نسج اندومتر را در ریه گزارش کند و تمام موارد دیگر تشخیص بر پایه شرح حال و جواب به درمان بوده است. آقای PC Cassina و همکاران یک مورد MRI را گزارش کرده اند که یافته‌های آندومتريوزیس در آنها دیده شد و برای آندومتريوزیس ریه تشخیصی اعلام نمودند. (۳). ولی متأسفانه برای ما امکان انجام آن نبود. و هر دو مورد بیماران، به برونکوسکوپی مجدد رضایت ندادند و نسج اندومتر از ریه بدست نیامد. به هر حال بهترین روش برای بدست آوردن نسج اندومتر از ریه TBLB با کاید C.T در زمان قاعدگی است. اگر همپتزی برای اولین دفعه باشد شاید نتوان با شروع قاعدگی ارتباط داد (مورد دوم) که با رد دیگر بیماریها و تکرار همپتزی در زمان قاعدگی و جواب به درمان تشخیص قطعی می‌شود.



تصویر شماره ۵- CT scan قفسه صدری مورد دوم؛ در زمان همپتزی. ناحیه لوسنت با حاشیه ضخیم با مختصری نمای هیپودنس در مرکز آن و در لب فوقانی راست مشاهده می‌شود

درمان

درمان قطعی برای این بیماری جراحی و برداشتن نسج اندومتر می‌باشد. ولی این عمل در همه جا امکانپذیر نیست و باید درمان طبی انجام داد.

Wong HC و همکاران این بیماری را بوسیله دانازول بمدت ۶ ماه درمان کردند و پس از آن به مدت ۶ ماه بدون درمان همپتزی مشاهده نمودند (۲۹،۲۸،۲۴) و آقای Hope و همکاران با Clomiphen بمدت ۶ ماه این بیماری را درمان کردند و پس از قطع درمان، بمدت ۳ ماه بیماران همپتزی نداشتند (۲۵).

سه مورد دیگر با GnRH agonist بمدت ۶ ماه درمان کردند و ۶ ماه بعد از درمان بیماران همپتزی نداشتند (۱۷ و ۱۸). و Matalliotakis IM و همکاران یک مورد بیمار با آبنورمالی رحم و اندومتریوزیس ریه با GnRH agonist بمدت ۶ ماه درمان کردند و سپس ۶ ماه پس از قطع درمان مجدد همپتزی مشاهده نمودند و ۶ ماه با Leuprolide درمان کردند و سه سال بعد از قطع درمان همپتزی مشاهده نمودند (۱۹).

بیماران با Deca Peptid (3.75 mg) (هر ۲۸ روز) درمان شدند و پس از ۶ ماه درمان قطع شده و بیماران تحت نظر قرار خواهند گرفت و نتیجه درمان ارائه خواهد شد.

و موارد دیگر شامل اندومتریوزیس دیافراگم (۸،۹)، اندومتریوزیس مدیاستنوم (آسورت) (۱۶)، Catamenial Pneumomediastinum + Hemothorax (۱۶) و Hemomediastinum (۱۶) تا کنون گزارش شده است که از مسیرهای زیر ایجاد می‌شوند:

- 1- Hematogenous
- 2- Lymphatic dissemination
- 3- Retrograde menstruation with transplanted
- 4- Metaplasia of Coelomic epithelium

اندومتر می‌تواند بدنبال جراحی و تروما به رحم، از طریق عروق خونی آمبولی ریه و سپس اندومتریوزیس ریه ایجاد کند (۵،۲).

تئوری دیگر انتقال اندومتر از طریق عروق لنفاوی است که توسط Hobbs و Bortnick در سال (۱۹۶۰) مطرح شد که در آن نسج اندومتر را درون عروق لنفاوی خرگوش تزریق کردند و ۷۹٪ خرگوشها مبتلا به اندومتریوزیس ریه شدند. در دوران آمبریوتیک اپی تلیوم Coelomic نزدیک و چسبیده به اعضای مزانشیم می‌باشد. اگر تقسیم سلولی این سلولها صحیح صورت نگیرد می‌تواند اندومتر در سیستم ادراری رشد کند، و حتی در مردان که تحت درمان با استروژن به مقدار زیاد قرار میگیرند اندومتریوزیس سیستم ادراری ایجاد شود (۱۰،۱۱،۱۲،۱۳،۱۴).

Suginami این تئوری را برای ریه مطرح کرد و یک مورد Catamenial Pneumothorax را نیز گزارش نمود (۱۴).

منابع

1. Nihon Kyobu shikkon - Pulmonary Endometriosis with recurrent catamenial PX Article in Japanese 1995 Aug ; 33(8) :888.

2. Crutcher RR , Waltuch TL , Blue ME. Recurrent Spontaneous pneumothorax associated with menstruation. J Thorac Cardiovasc Surg 1967 ; 54:599-602. (Medline).

3. Foster DC , Stern JL , Buscema J , et al. Pleural and parenchymal pulmonary endometriosis. Obstet Gynecol 1981;58:552-556.

4. Hobbs Je and Bortnick AR. Endometriosis of the lung; an experimental and clinical study. Am J Obstet Gynecol 1940;40:832-43.

5. Lillington GA , Mitchell SP , Wood GA. Catamenial pneumothorax. JAMA 1972 ; 219:1328-1332. (Medline).

6. Rossi NP and Goplerud CP. Recurrent catamenial pneumothorax. Arch Surg 1974; 109: 173-176.(Medline).

7. Schoenfeld A, Ziv E, Zelel Y, Et al. Catamenial pneumothorax : a literature review

and report of an unusual case. *Obstet Gynecol Surv* 1986 ; 41:20-24. (Medline).

8. Maurer ER, Schaal JA, Mendez FL. Chronic recurring spontaneous pneumothorax due to endometriosis of the diaphragm. *JAMA* 1958 ; 168:2013-2014.

9. Slasky BS , Siewers RD, Lecky JW , et al. Catamenial pneumothorax: the roles of diaphragmatic defects and endometriosis. *Am J Reprod Immunol Microbiol* 1982; 138:639-43.(Medline).

10. Martin Jr JD and Hauck AE. Endometriosis in the male. *Am Surg* 1985;51:426-436.(Medline).

11. Olikier AJ and Harris AE. Endometriosis of the bladder in a male patient. *J Urol* 1971; 106: 858-860.(Medline).

12. Pinkert T, Catlow C, Straus R. endometriosis of the urinary bladder in a man with prostatic carcinoma. *Cancer* 1979;43:1562-1567.(Medline).

13. Schrodtt GR, Alcorn M, Ibanez J. Endometriosis of the male urinary system. *J Urol* 1980;124:722-723.(Medline).

14. Suginami H. A reappraisal of the coelomic metaplasia theory by reviewing endometriosis occurring in unusual sites and instances. *Am J Obstet Gynecol* 1991; 165:214-218. (Medline).

15. Volkart JR. CT findings in pulmonary endometriosis. *J Comp Assist Tom* 1995 ; 156-159. (Medline).

16. Niki RE : Pulmonary endometriosis [follow up] [post follow up] [TCMC chronic lung disease forum] [FAQ] , May 15 , 2001 at 15 :23:21.

17. Cassina et al catamenial hemptesis. Diagnosis with MRI chest 1997 May 111(5) : 1447-50.

18. Hsieh MJ , Liu HP et al: catamenial hemoptysis with thoracoscopic wedge resection changeng yixue zoazni 2000 Jul ; 23 :427-31.

19. Inoue T. Kurokaway. et al video-assisted thoracoscopic surgery for catamenial hemptysis chest .2001 Aug 120(2) : 655-8.

20. Weber F , catamenial hemptysis : *Ann Thorac Surg*. 2001 Nov ; 72(5): 1750-1.

21. J.Glauser and J.Z.D.Amore clinicopathological conference *Acad. Emerg. Med.* April 1 , 2001 : 8(4) :374-381.

22. Kristianen K F Jeld NB. Pulmonary endometriosis causing hemptysis Treat with lobectomy : *Scand J thorac cardiovasc. Surg* 1993 : 27(2) : 113-5.

23. Hao – Chien Wong , MD ; et al catamenial hemptysis from tracheobronchial Endometriosis : (chest 2000 ; 118: 1205-1208).

24. Wong HC.et al catamenial hemptysis chest 2000 Oct 118(4):1205-8.

25. L'huillier JP , a patient with pulmonary endometriosis *Rev pneumol clin* 2002 Sep ; 58 (4 pt 1) : 233-6.

26. Velasco Oses A. catamenial , PX Diagn *Gynecol obstet* , 1982 Winter ; 4 (4) : 295-9.

27. Rosenberg SM successful treatment of catamenial. Hemptysis with Danagol *obstet Gynecol* .1981 Jan ; 57(1) : 130-50.

28. Suginami H , Hamad K. A , Case endometriosis & danagol *obstet Gynecol* .1985 Sep ; 66 (3 Supp 1) : 685-715.

29. Kuo CH , Tsai EM , A case and successful treatment experience.

30. Matalliotakis JM , Pulmonary. Endometriosis in patient with unicornuat utert. *Fertil steril*. 2002 Jul ; 78 (1) : 183-5.