

مجله دانشکده پزشکی

دانشگاه علوم پزشکی تهران

سال ۶۲، شماره ۶، صفحات ۵۲۶ تا ۵۳۱، (۱۳۸۳)

توپوگرافی شریان اتموئید قدامی در مطالعه آندوسکوپیک بر روی کاداور

دکتر سیدموسی صدرحسینی (استادیار)، دکتر امیر آروین سازگار (استادیار)، دکتر مهسا مهم (رزیدنت) گروه گوش و حلق بینی، مجتمع بیمارستانی امام خمینی، دانشگاه علوم پزشکی تهران

چکیده

مقدمه: جراحی آندوسکوپیک سینوس‌ها به علت مجاورت با عناصر حیاتی و نیز پیچیدگی آناتومی، خطرات بالقوه‌ای به همراه دارد. مطالعات اولیه بر روی کاداور و توجه به نشانه‌های ثابت آناتومیک در کنار تجربه بصری آندوسکوپیک کمک بزرگی در جلوگیری از عوارض حین عمل خواهد داشت.

مواد و روش‌ها: در این مطالعه بر روی ۴۰ حفره بینی در ۲۰ کاداور بزرگسال در مرکز تحقیقات آندوسکوپیک پزشکی قانونی تهران تشریح آندوسکوپیک انجام شد. پس از فروتواتموئیدکتومی شریان اتموئید قدامی در طول قاعده جمجمه مشخص گردید و فاصله آن تا دو نشانه ثابت آناتومیک با کولیس اندازه‌گیری شد.

یافته‌ها: شریان اتموئید قدامی در تمامی موارد وجود داشت. میانگین فاصله آن تا قوس کورنئ میانی در سمت راست ۱۹/۶۱ mm و در سمت چپ ۱۹/۹۸ mm گزارش شد. شریان اتموئید قدامی، قوس کورنئ میانی و لبه فوقانی میانی نوستریل در یک امتداد قرار دارد.

نتیجه‌گیری و توصیه‌ها: در مقایسه نتایج ما با نتایج مطالعه‌ای بر روی نژاد چینی فاصله شریان اتموئید قدامی تا قوس کورنئ میانی در دو جمعیت نژادی مختلف تقریباً یکی بوده ۲۰ mm و این نشانه از نظر کلینیکی در نژادهای مختلف قابل استفاده می‌باشد.

مقدمه

هنگام تشریح سینوس فرونتال، شریان اتموئید قدامی مهمترین نشانه می‌باشد. در ۷۰٪ افراد به طور یقین و با اطمینان قابل شناسایی است و ریسس فرونتال اغلب قدام و داخل به شریان قرار دارد (۱). شناسایی و پرهیز از آسیب شریان، ریسک خونریزی و هماتوم چشمی، آسیب قاعده

جمجمه و نشت مایع مغزی نخاعی را کاهش می‌دهد و در شناسایی و تشریح ریسس فرونتال کمک کننده است (۲). محدوده ریسس فرونتال در داخل کورنئ میانی، در خارج اربیت، در قدام منطقه agger nasi و در خلف قاعده جمجمه می‌باشد. بعضی از محققین معتقدند که بولااتموئیداليس و نه قاعده جمجمه نشانه خلفی ریسس فرونتال می‌باشد. شریان اتموئید قدامی اغلب حدخلفی ریسس فرونتال را تشکیل می‌دهد و ممکن است توسط بولاالاملائی اتموئید در محلی که

اتموئید قدامی جهت جلوگیری از آسیب سقف جمجمه حین جراحی آندوسکوپی سینوس‌ها می‌باشد.

مواد و روش‌ها

این مطالعه توصیفی بر روی ۴۰ حفره بینی در ۲۰ کاداور بزرگسال در مرکز تحقیقات آندوسکوپی پزشکی قانونی تهران در سال‌های ۸۱-۱۳۸۰ انجام شد. با کمک آندوسکوپ ۴ mm مخصوص بینی storz با لنزهای ۰، ۳۰، ۴۵ و ۷۰ درجه تشریح کامل آناتومیک صورت گرفت انتخاب کاداور به صورت تصادفی از بین بالغین و بدون توجه به سن و جنس صورت پذیرفت. در حین تشریح متوجه شدیم که دستکاری جراحی قبلی سینوس بر روی این ۲۰ کاداور انجام نشده بود. همچنین در صورتی که آناتومی سینوس‌ها بر اثر ضربه مخدوش شده بود آن کاداور مورد مطالعه قرار نگرفت. پس از uncinectomy، اتموئیدکتومی کامل قدامی و خلفی و اسفنوئیدوتومی با یافتن قاعده جمجمه تشریح از خلف به قدام با برداشتن باقیمانده جداره‌های استخوانی سلول‌ها جهت مشخص کردن مسیر شریان‌های اتموئید خلفی و قدامی ادامه یافت. در هر مرحله لنز با جهت و زاویه مناسب جهت دید بهتر منطقه استفاده و فتوگراف تهیه شد. در طول قاعده جمجمه ابتدا شریان اتموئید خلفی و جلوتر از آن شریان اتموئید قدامی داخل پوشش استخوانی یا مخاطی مشخص شد در موارد مشکوک شریان کاملاً عربیان شد تا اطمینان کامل از محل آن حاصل آمد. فاصله شریان اتموئید قدامی تا دو نشانه آناتومیک ثابت:

۱- محل اتصال کورنه میانی و جدار طرفی بینی (قوس

کورنه میانی)

۲- محل اتصال کرورای داخلی و خارجی غضروف

طرفی تحتانی بینی (لبه میانی فوقانی نوستریل) با کمک

کولیس با دقت صدم میلی‌متر اندازه‌گیری شد

(شکل شماره ۱). فاصله شریان تا قوس کورنه میانی از تفریق

فاصله قوس کورنه میانی تا لبه میانی فوقانی نوستریل از

فاصله شریان تا لبه میانی فوقانی نوستریل محاسبه شد.

به قاعده جمجمه متصل می‌شود محافظت شود. با وجود این، این ارتباط قابل پیش‌بینی نیست چون در بعضی افراد تیغه فوقانی اتموئید بولا به قاعده جمجمه نمی‌رسد و شریان اتموئید قدامی در قدام اتموئید بولا بدون پوشش باقی می‌ماند (۳). نبود پوشش استخوانی در منطقه شریان اتموئید قدامی اغلب در افراد با پنوماتیزاسیون بارز و وسیع سینوس فرونتال و سلول‌های اتموئیدی سوپرا ارییتال دیده می‌شود. شریان اتموئید قدامی در قاعده جمجمه ۱-۲ mm عقب‌تر از محل اتصال جدار خلفی فرونتال و سقف سینوس اتموئید و ۱-۳ mm پایین‌تر از سقف اتموئید قرار دارد و از خارج به داخل به سمت جلو متمایل می‌شود (۲). شریان اتموئید خلفی اغلب توسط استخوان محصور می‌باشد و در تشخیص قاعده جمجمه کمک کننده است و ضخیم‌تر از شریان اتموئید قدامی می‌باشد. شریان‌های اتموئید فرعی در یک سوم افراد دیده می‌شود (۱). Ohnishi پنج منطقه را در سقف سینوس اتموئید مشخص کرد که ممکن است دچار ضعف یا کمبود نسج استخوانی باشد:

۱- جدار داخلی سینوس اتموئید

۲- در طول شریان و عصب اتموئید قدامی

۳- اطراف مبدأ کورنه میانی

۴- در قسمت قدامی طرفی سقف سلول‌های اتموئید

۵- اطراف سوراخ شریان و عصب اتموئید خلفی

منطقه قدامی داخلی سقف اتموئید در محل ورود شریان

اتموئید قدامی بیشترین اهمیت را دارد (۱). این منطقه توسط

تیغه طرفی صفحه کریبریفورم تشکیل می‌شود. در تقسیم‌بندی

Keros تپ III که تیغه طرفی نازک بیشترین وسعت سقف

اتموئید را تشکیل می‌دهد، قسمت قابل ملاحظه‌ای از سقف

اتموئید توسط استخوان ضخیم فرونتال محافظت نمی‌شود در

نتیجه دقت فراوان هنگام تشریح منطقه داخلی قاعده جمجمه

باید صورت گیرد. ضخامت این منطقه ۰/۲ mm در مقایسه

با قسمت فرونتالی ۰/۵ mm می‌باشد. در منطقه ورود شریان

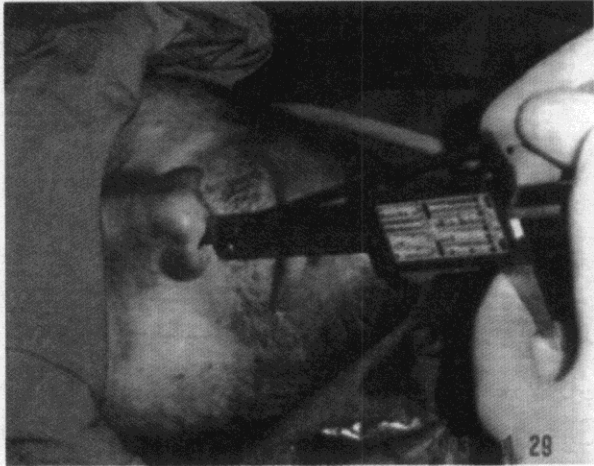
اتموئید قدامی به تیغه طرفی ضخامت استخوان ۰/۰۵ mm

(یک دهم ضخامت تیغه) می‌باشد. این منطقه شایع‌ترین محل

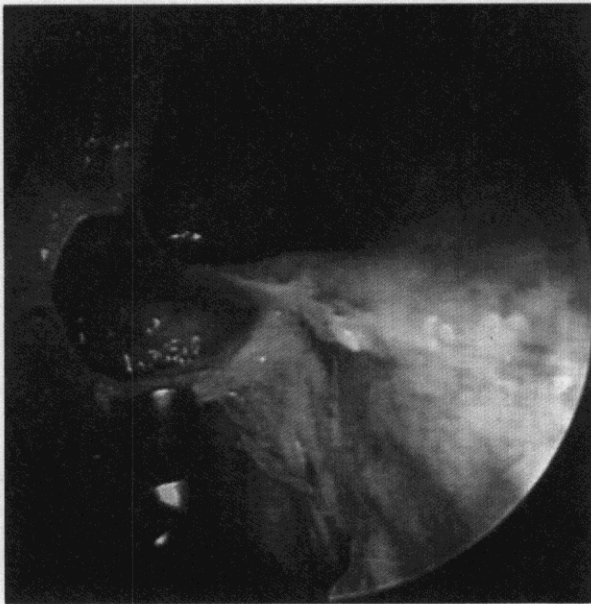
نشست مایع مغزی نخاعی حین جراحی آندوسکوپی سینوس

می‌باشد (۲). هدف از این مطالعه تعیین کمی محل شریان

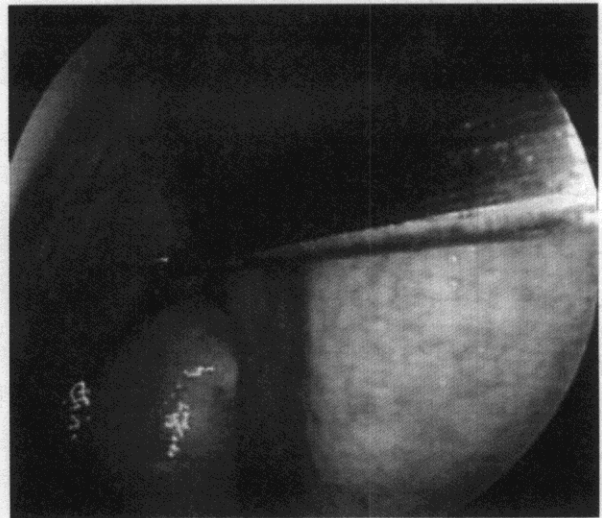
(SD= اندازه گیری شد (شکل شماره ۲ و ۳). میانگین فاصله شریان اتموئید قدامی تا لبه میانی فوقانی نوستریل در سمت راست $68/58 \text{ mm}$ ($54/85 - 78/55 \text{ mm}$) و میانگین در سمت چپ $68/19 \text{ mm}$ (SD= $6/72 \text{ range} = 52/20 - 78/80 \text{ mm}$) گزارش شد. با توجه به منحنی پراکندگی داده‌ها (نمودارهای ۱ تا ۴)، پراکندگی در اطراف و نزدیک به خط norm منحنی بوده و در حقیقت در امتداد یک خط صاف می‌باشد. با کمک آزمون Paired T-test در هر دو اندازه‌گیری اختلاف معنی‌داری بین دو سمت راست و چپ وجود ندارد. شریان اتموئید قدامی، قوس کورنه میانی و لبه میانی فوقانی نوستریل در یک امتداد می‌باشند.



شکل شماره ۱- نحوه قرارگیری انتهای کولیس در لبه فوقانی میانی نوستریل



شکل شماره ۳- مسیر شریان اتموئید قدامی در قاعده حجمه و مجاورت آن با دهانه سینوس فرونتال دیده می‌شود



شکل شماره ۲- نحوه قرارگیری نوک کولیس در محل قوس کورنه میانی

یافته‌ها

در تمامی این ۲۰ کاداور شریان‌های اتموئید خلفی و قدامی در هر دو طرف وجود داشت.

میانگین فاصله شریان اتموئید قدامی تا قوس کورنه میانی در سمت راست $19/61 \text{ mm}$ ($28/35 - 6/00 \text{ mm}$) و میانگین این فاصله در سمت چپ $19/98 \text{ mm}$ (SD= $5/77 \text{ range} = 3/75 - 27/40 \text{ mm}$) $5/90 \text{ mm}$

بحث

بررسی شریان اتموئید قدامی در مطالعات قبلی به صورت اطلس تشریح آناتومیک با توجه به شناخت عناصر اطراف آن

جدول شماره ۱- اندازه‌گیری آندوسکوپی شریان اتموئید قدامی در ۲۰ کاداور

ردیف	فاصله شریان اتموئید قدامی تا نوستریل		فاصله Arch کورنه میانی تا نوستریل		فاصله شریان اتموئید قدامی تا Arch کورنه میانی	
	راست	چپ	راست	چپ	راست	چپ
۱	۷۴/۸	۷۰	۵۰/۶	۵۰/۹	۲۴/۴	۱۹/۱
۲	۷۱/۲	۷۶	۵۲/۲	۵۳/۶	۱۹	۲۲/۴
۳	۵۸/۵	۵۲/۲	۴۶/۲	۴۱/۴۵	۱۲/۳	۱۰/۷۵
۴	۶۸/۷۵	۶۴/۷	۴۴/۷	۵۰/۵۵	۲۴	۱۴/۱۵
۵	۶۰/۴۵	۵۸/۷	۵۴/۴۵	۵۴/۹۵	۶	۳/۷۵
۶	۷۱/۴	۷۲/۲	۵۳/۱	۴۵/۷	۱۸/۳	۲۶/۵
۷	۵۹/۸۵	۶۳/۲۵	۴۶/۴	۴۴/۵	۱۳/۴۵	۱۸/۷۵
۸	۷۳/۸	۶۹/۱۵	۴۵/۴۵	۴۶/۸	۲۸/۳۵	۲۲/۳۵
۹	۷۸/۵۵	۷۴/۳	۵۰/۲۵	۴۷/۷	۲۸/۳	۲۶/۶
۱۰	۶۸/۲	۶۶/۹	۴۸/۹	۴۷/۵۵	۱۹/۳	۱۹/۳۵
۱۱	۶۰/۲۵	۵۷/۷	۴۲/۶	۳۵/۲	۱۷/۶	۲۲/۵
۱۲	۶۷/۲	۷۱/۴۵	۴۵	۴۴/۰۵	۲۲/۲	۲۷/۴
۱۳	۷۳/۶	۷۸/۸	۵۵/۷۵	۶۰/۶	۱۷/۸۵	۱۸/۲
۱۴	۷۴/۵۵	۷۵/۸۵	۴۵/۶۵	۴۹	۲۷/۲۰	۲۶/۷۵
۱۵	۷۰/۱	۶۶	۴۷/۳۵	۴۶/۸۵	۲۲/۷۵	۱۹/۵
۱۶	۷۲/۱۵	۷۰/۳۵	۵۳/۳۵	۵۳/۳۵	۱۸/۸	۱۷
۱۷	۷۲/۷	۷۲/۱۵	۵۲/۱۵	۵۴/۱۵	۲۰/۵۵	۱۸
۱۸	۶۴/۸	۶۴/۸	۵۰/۵	۴۳/۸۵	۱۴/۳	۲۰/۹۵
۱۹	۵۹/۴	۶۴/۱۵	۴۵/۵	۵۶/۴	۱۳/۹	۱۸/۷۵
۲۰	۷۶/۳۵	۷۵/۷	۵۲/۶۵	۴۸/۵	۲۳/۷	۲۷/۲
میانگین	۶۸/۵۸	۶۸/۱۹	۴۹/۱۱	۴۸/۲۵	۱۹/۶۱	۱۹/۹۸
SD	۶/۷۲	۶/۹۰	۳/۸۳	۵/۵۲	۵/۷۷	۵/۹۰
Range	۵۴/۸۵-۷۸/۵۵	۵۲/۲۰-۷۸/۸۰	۴۲/۶۰-۵۵/۷۵	۳۵/۲۰-۶۰/۶۰	۶-۲۸/۳۵	۳/۷۵-۲۷/۴۰
P	۰/۶۷۳	۰/۶۷۳	۰/۳۲۲	۰/۳۲۲	۰/۷۳۰	۰/۷۳۰

و به صورت بصری (کیفی) بوده است که تعمیم آن حین جراحی آندوسکوپی سینوس‌ها تجربه زیادی می‌طلبد.

در مطالعه انجام شده توسط Lee و همکاران (۴) بر روی جمعیت چینی (۲۸ کاداور) که در سال ۲۰۰۰ میلادی ارائه شده است. شریان به صورت کمی و با کمک یک خط‌کش پلاستیکی با طول ۸۰ mm و پهنای ۴ mm نسبت به لبه میانی فوقانی نوستریل و قوس کورنه میانی اندازه‌گیری شده بود. نتایج حاصله نشانه عدم اختلاف معنی‌دار بین دو سمت چپ و راست در یک فرد و اختلاف بسیار ناچیز فاصله

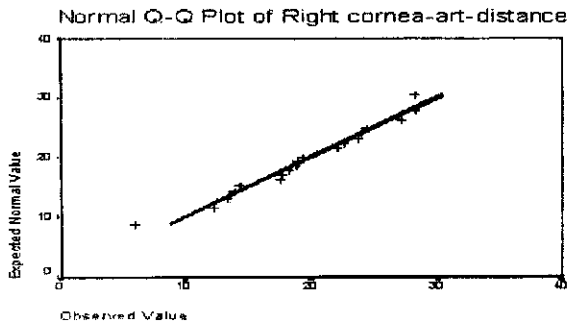
شریان اتموئید قدامی تا قوس کورنه میانی در افراد مختلف جمعیت مورد مطالعه بوده است.

در این مطالعه ما این نشانه مهم آناتومیک را در جمعیت ایرانی (۲۰ کاداور) با کمک کولیس تا دقت صدم میلی‌متر اندازه‌گیری کردیم. میله باریک کولیس به علت پهنای و ضخامت کم قدرت مانور کافی و همراهی با لنز آندوسکوپ را در داخل بینی به خوبی فراهم می‌کرد.

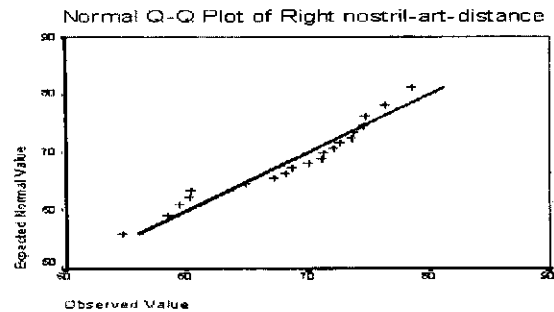
با توجه به نتایج میانگین دو سمت راست و چپ در مطالعه ما و مطالعه Lee و همکاران، این مطالعه نیز تأییدی بر مطالعه قبلی در زمینه عدم اختلاف معنی‌دار بین دو سمت

استفاده تر بودن این نشانه آناتومیک از نظر کلینیکی در نژادهای مختلف می‌باشد.

راست و چپ در یک فرد و اختلاف ناچیز فاصله شریان اتموئید قدامی تا دو نشانه آناتومیک ذکر شده در افراد مختلف می‌باشد.



نمودار شماره ۳- فاصله شریان اتموئید قدامی تا قوس کورنه میانی در سمت راست

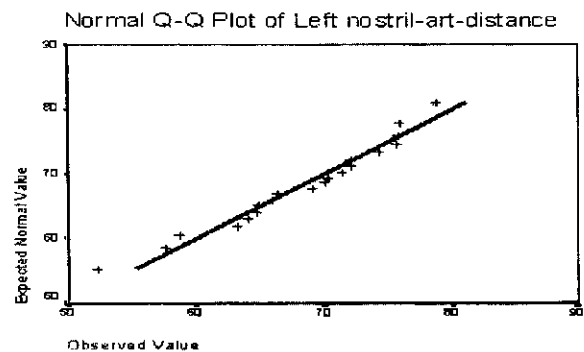


نمودار شماره ۱- پراکندگی فاصله شریان اتموئید قدامی تا لبه فوقانی میانی نوستریل در سمت راست

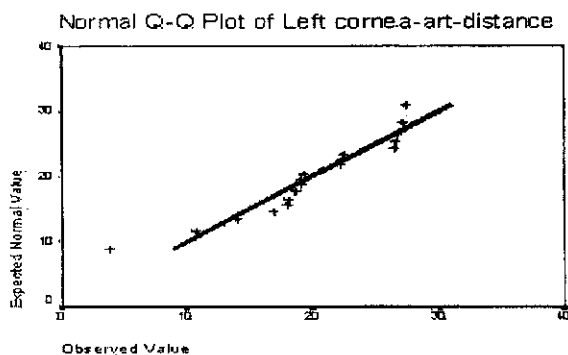
به علت هم امتداد بودن شریان اتموئید قدامی با قوس کورنه میانی و لبه میانی فوقانی نوستریل اندازه‌گیری‌های فوق با راحتی و با دقت کافی قابل انجام است که این قضیه در هر دو مطالعه تأیید شده است.

از آنجایی که شریان اتموئید قدامی یک عنصر مهم آناتومیک در طول قاعده جمجمه می‌باشد و یافتن آن حین هر گونه فرونتواتموئیدکتومی آندوسکوپی جهت جلوگیری از آسیب شریان و خونریزی شدید و به دنبال آن هماتوم داخل چشمی و داخل مغزی و نیز از آسیب قاعده جمجمه و نشت مایع مغزی نخاعی ضروری می‌باشد، اندازه‌گیری فاصله آن تا قوس کورنه میانی کار اضافی نبوده و زمان عمل جراحی را افزایش نخواهد داد.

در مطالعه Lee و همکاران میانگین فاصله شریان با لبه میانی فوقانی نوستریل ۶۳-۶۴ mm گزارش شده که در مقایسه با مطالعه ما ۶۸/۶-۶۸/۲ mm حدود ۴-۵ mm اختلاف دارد که شاید به علت بلندی طول بینی در نژاد ایرانی نسبت به نژاد چینی قابل توجیه باشد.



نمودار شماره ۲- پراکندگی فاصله شریان اتموئید قدامی تا لبه فوقانی نوستریل در سمت چپ



نمودار شماره ۴- فاصله شریان اتموئید قدامی تا قوس کورنه میانی در سمت چپ

در مطالعه Lee و همکاران میانگین فاصله شریان تا قوس کورنه میانی ۲۱ mm گزارش شده که در مقایسه با مطالعه ما ۱۹/۶-۲۰ mm و اختلاف حدود ۱-۱/۶ mm تقریباً یکی بوده که نشانه شباهت بیشتر فاصله شریان تا قوس کورنه میانی در دو جمعیت نژادی مختلف و تأییدی بر قابل

می‌باشد به خصوص در مواردی که شریان داخل کانال استخوانی مشخصی نبوده و در چین مخاطی قرار گرفته و تشخیص چین مخاطی حاوی شریان در کنار پاتولوژی منطقه بسیار مشکل می‌باشد.

در امتداد بودن شریان با قوس کورنه میانی و لبه میانی فوقانی نوستریل با استفاده از ذهنیت کمی فاصله شریان تا قوس کورنه میانی (متوسط ۲۰ mm در مطالعه Lee و مطالعه ما) کمک بزرگی در شناسایی شریان و قاعده جمجمه

منابع

1. Draf W, Hosemann W, Weber R, Keerl, Lund. Minimally invasive endoscopic sinus surgery. New York: Thieme Medical Publishers, Inc 2000.
2. Kennedy WD, Bolger WE, Zinreich SJ. Diseases of the sinuses, diagnosis and management. Hamilton London: BC. Decker Inc 2001.
3. Stankiewicz JA. Advanced endoscopic sinus surgery. USA: Mosby Year book Inc 1995.
4. Lee WCH, Ming KUPK, Van Hasselt Ch. A new guidelines for endoscopic localization of the anterior ethmoidal artery: A Cadaveric Study. Laryngoscop 2000 July; 110: 1173-1178.