

مجله دانشکده پزشکی

دانشگاه علوم پزشکی تهران

سال ۶۲، شماره ۸، صفحات ۶۵۷ تا ۶۷۰ (۱۳۸۳)

## بیوپسی غده لنفاوی نگهبان در کانسر پستان مروری بر مطالعات اخیر

دکتر رامش عمرانی پور

گروه جراحی دانشگاه علوم پزشکی تهران

### چکیده

بیوپسی غده لنفاوی نگهبان (Sentinel Lymph Node) وضعیت غدد لنفاوی آگزیرا را در مراحل اولیه کانسر پستان به درستی تعیین کرده و نسبت به دیسکسیون غدد لنفاوی آگزیرا با عوارض کمتری همراه است. این تکنیک در حال حاضر برای بسیاری از جراحان روش ایده آل مرحله‌بندی آگزیرا می‌باشد و بکارگیری گسترده آن سبب مشخص شدن جزییات تکنیکی و رفع ابهامات و اختلاف نظرهای قبلی شده است. بسیاری از شرایط بیمار که قبلاً محدودیت و ممنوعیت بیوپسی غده لنفاوی نگهبان تصور می‌شد: در حال حاضر مانعی برای این اقدام نمی‌باشند و اندیکاسیون‌های آن رو به گسترش‌اند. روش تزریق، نقش سستی گرافی، اهمیت میکرومتاستاز غده لنفاوی نگهبان؛ ارزیابی حین عمل آن وفایده دیسکسیون آگزیرا در حضور درگیری نود نگهبان و ... روشن‌تر شده‌اند.

از آنجا که در طول ۵ سال اخیر قریب به ۱۰۰۰ مقاله انگلیسی زبان در متون پزشکی در باره غده لنفاوی نگهبان در کانسر پستان به چاپ رسیده است و از آنجا که بسیاری از پروتکل‌های معتبر جهانی در این مورد به مرحله نتیجه‌گیری نزدیک شده‌اند. در این مقاله سعی شده تا با مروری بر مطالعات فوق جمع‌بندی از پیشرفت‌های اخیر داشته باشیم.

گزارشات مختلف) بیماران یافت شده و وضعیت سایر غدد آگزیراری را با صحت ۹۶ تا ۱۰۰ درصد نشان می‌دهد (۴). تعداد SLN اغلب ۱ تا ۳ (طیف ۱ تا ۸) عدد می‌باشد و ۱۵ درصد بیماران بیش از ۳ غده لنفاوی نگهبان دارند. لذا بیوپسی را باید تا زمانی که کلیه غدد آبی رنگ و یا داغ برداشته شوند ادامه داد و هیچ‌گونه آستانه‌ای برای تعداد SLN وجود ندارد (۵). SLN اغلب در آگزیرا است، اما در ۸ درصد بیماران در نواحی اکسترا آگزیرالار می‌باشد و در حدود ۳ درصد غدد لنفاوی نگهبان مثبت اکسترا آگزیرالاری هستند (۶) که تاثیر تشخیصی و درمانی آن‌ها نامعین مانده و انجام سستی گرافی و

اولین غده لنفاوی (Sentinel Lymph Node) SLN

است که در مسیر درناژ یک تومور قرار دارد. بیوپسی این غده اولین بار توسط Morton برای یافتن متاستازهای مخفی غدد لنفاوی در ملانوما مطرح شد و بعدها توسط Giuliano در کانسر پستان به کار رفت. اگر SLN منفی باشد با احتمال زیادی سایر غدد لنفاوی آن ناحیه نیز منفی هستند. کاذب منفی، یعنی SLN منفی در حضور غدد لنفاوی غیر نگهبان مثبت در آگزیرا. حدود ۰/۲ تا ۵ درصد (۰ تا ۱۷ درصد در مطالعات مختلف) می‌باشد و با افزایش تجربه جراح کاهش می‌یابد (۱-۳). SLN در بیش از ۹۰ درصد (۶۶ تا ۱۰۰ درصد در

در هر یک تعداد زیادی از جراحان مراکز آکادمیک دخیل بوده‌اند و در تمامی آنها به منظور اثبات صحت بیوپسی نود نگهبان برای ارزیابی آگزایلا؛ تمامی بیماران دیسکسیون کلاسیک آگزایلاری شده‌اند (۶،۹،۱۰،۱۱،۱۲).

اما Giuliano (۱۳) ۱۳۳ بیماری را که تحت بیوپسی غده لنفاوی نگهبان قرار داده بود بطور سلکتیو دیسکسیون آگزایلاری کرد. نود نگهبان در ۹۹٪ بیماران یافت شد و در ۴۶٪ مثبت بود. بیماران با نود نگهبان منفی؛ ۳۹ ماه پیگیری شدند و هیچگونه عودی در آگزایلا رخ نداد. Luini (۱۴) در عرض یکسال پیگیری بیماران دارای نود نگهبان منفی هیچ موردی از عود در آگزایلا مشاهده نکرد. Chung (۱۵) پس از ۲۶ ماه پیگیری بیماران دارای نود نگهبان منفی؛ ۱/۴ درصد عود در آگزایلا گزارش کرد. Shrenk (۱۶) در پیگیری ۲۲ ماهه ۸۳ بیمار با نود نگهبان منفی؛ هیچ عودی در آگزایلا مشاهده نکرد.

بیوپسی آنها غیر قابل اعتماد است (۷،۸) و جز در قالب clinical trials توصیه نمی‌شود.

پس از اولین گزارشات موفق بیوپسی SLN، مطالعات متعددی چه به وسیله تزریق blue dye و چه کولونید نشان‌دار و یا ترکیبی از هر دو صورت گرفت. در فاز I این مطالعات پس از بیوپسی SLN دیسکسیون آگزایلاری کلاسیک انجام شده است اما در فاز II فقط SLN برداشته شده و تنها در صورتیکه دارای متاستاز و یا میکرومتاستاز بوده است، دیسکسیون کامل آگزایلاری انجام شده است چرا که حتی در حضور میکرومتاستاز غده لنفاوی نگهبان ۲۲/۸-۱۰/۳ درصد غدد لنفاوی غیر نگهبان می‌توانند درگیر باشند. تعدادی از مطالعات فوق که با حجم نمونه قابل قبول صحت بیوپسی نود نگهبان را برای مرحله‌بندی آگزایلا اثبات کرده‌اند، در جدول شماره ۱ گردآوری شده‌اند، ۵ مطالعه آخر چند مرکزی بوده و

جدول ۱- مطالعات بیوپسی غده لنفاوی نگهبان در سرطان پستان

نام محقق	تعداد بیمار	ماده و محل	میزان یافتن (%)	صحت (%)	کاذب منفی (%)
Giuliano	۱۷۲	IPD	۶۶	۹۶	۱۲
Giuliano	۱۰۷	IPD	۹۴	۱۰۰	۰
Guenther	۱۴۵	IPD	۷۱	۹۷	۱۰
Veronesi	۱۶۳	SDC	۹۸	۹۸	۵
Borgstein	۱۰۴	IPC	۱۰۰	۹۹	۲
Feldman	۷۵	IPC	۹۳	۹۴	۱۹
Moffat	۷۰	IPC	۹۳	۹۷	۱۰
Veronesi	۳۷۶	IPC	۹۹	۹۶	۷
Krag	۱۴۵	IPC	۹۸	۹۸	۴
Quan	۱۵۲	IPC	۹۳	۱۰۰	۰
Albertini	۶۲	IPC-IPD	۹۲	۱۰۰	۰
O'Hea	۶۰	IPC-IPD	۹۳	۹۵	۱۵
Molland	۱۰۳	IPC-IPD	۸۵	۹۸	۵
Nano	۳۲۸	متغیر	۸۷	۹۴	۸
Krag	۴۴۳	IPC	۹۱	۹۷	۱۱
McMasters	۸۰۶	متغیر	۸۸	۹۸	۷
Tafra	۵۳۵	IPC-IPD	۸۷	۹۶	۱۳
Bergkvist	۴۹۸	IPC-IPD	۹۰	ذکر نشده	۱۱
Shivers	۴۲۶	متغیر	۸۶	۹۹	۴
McMasters	۳۹۷۵	متغیر	۹۴	۹۷	۸

## ارزیابی هیستوپاتولوژیک غده لنفاوی نگهبان

شاید یکی از بزرگترین مزایای بیوپسی غده لنفاوی نگهبان بررسی دقیق تر آن باشد. امکان یافتن میکرومتاستاز در SLN بیشتر از محصولات دیسکسیون کامل آگزیلاری است (۱۷). در ۲۰ درصد غده لنفاوی که بررسی H&E و میکروسکوپ نوری منفی هستند بررسی های ایمنو هیستوشیمی با آنتی بادی سیتوکراتین و برش های سریال (با فواصل ۲۵۰ میکرونی) میکرومتاستاز را نشان می دهد. میکرومتاستازهایی که با این روش یافت می شوند در کنار نتایج منفی بررسی روتین غدد لنفاوی ناشی از دیسکسیون کامل آگزیلاری بقای کلی را بخصوص در بیماران یانسه ۱۰-۱۵ درصد کاهش می دهند اما اهمیت پروگنوستیک میکرومتاستاز نود نگهبان مورد اختلاف نظر است (۱۸). در مطالعه مشابهی روی ۲۸ بیمار وجود میکرومتاستاز DFS را کاهش داد اما بر روی بقای کلی اثر نداشت و در مطالعات دیگر میکرومتاستاز مخفی در ۱۳-۳۱ درصد بیماران یافت شد اما تفاوتی در عود و بقا ایجاد نکرد. بسیاری معتقدند وجود دستجات کوچک سلول های IHC مثبت در نود نگهبان نشان دهنده عبور و ترانزیت خوش خیم سلول های اپیتلیالی پستان و یا سلول تومرال غیرزنده است که بدنبال دستکاری تومور اولیه رخ میدهد (۱۹). بدلیل همین ابهامات بود که AJCC در آخرین مرحله بندی کانسر پستان طبقه بندی جداگانه ای را برای میکرومتاستازهای غدد لنفاوی مطرح کرد و میکرومتاستاز ۰/۲ تا ۲/۰ میلیمتری را که در H&E یافت شوند PNI<sub>mi</sub> و سلولهای تومرال ایزوله ای را که زیر ۰/۲ میلیمتر بوده و در IHC یافت شوند PNO<sub>i</sub>+ نامید. اهمیت این نوع میکرومتاستازها بطور پروسپکتیو در مطالعات NSABP B-32 و ACOSOG Z-0010 در حال روشن شدن است و تا آن زمان، تصمیم گیری برای درمان چنین بیمارانی بایستی فردی باشد.

در حضور تومورهای کوچکتر از ۱ سانتی متر و در فقدان تهاجم عروقی - لنفاتیک (LVI) میکرومتاستاز نود نگهبان با ریسک اندک درگیری نود غیر نگهبان همراه است (۲۱، ۲۲) و با افزایش سایز تومور در نود نگهبان (بیش از ۲۰ میلی متر) یا درگیری قابل رویت آن، ریسک متاستاز نودهای غیر نگهبان

افزایش می یابد (۲۲) حجم بیماری متاستاتیک در غده لنفاوی نگهبان و سایز تومور اولیه مهمترین فاکتورهای تعیین کننده درگیری غدد غیر نگهبان در آگزیلاری هستند سایر فاکتورهای موثر در درگیری غدد لنفاوی غیر نگهبان عبارتند از: وجود نود نگهبان متعدد (۲۳)؛ وجود تهاجم اکسترانودال (۲۴ و ۲۳) و وجود تهاجم لنفووسکولر (۲۵، ۲۴، ۲۰). مطالعات زیادی نشان داده اند که در بسیاری از موارد غده لنفاوی نگهبان تنها نود درگیر آگزیلاری می باشد (۳۰، ۲۹، ۲۸، ۲۷، ۲۶، ۱۳). و تلاش بر این است تا با شناخت این موارد؛ از دیسکسیون آگزیلاری در آنها نیز پرهیز شود؛ اما تا زمانیکه هیچ راه صحیحی برای ارزیابی درگیری یا عدم درگیری غدد غیر نگهبان وجود ندارد ناچاریم بیماران با نود نگهبان مثبت را حتی اگر تنها نود مثبت موجود باشد دیسکسیون کنیم؛ اما رادیوتراپی نیز بعنوان آلترناتیو مطرح شده است.

اگر چه اغلب مطالعات نشان داده اند که نود نگهبان بیشتر از نود غیر نگهبان بوسیله تومور آلوده می شود؛ اما تعدادی معتقدند این امر بعلت بررسی بیشتر نود نگهبان رخ میدهد؛ بهمین دلیل در ۳ مطالعه (۳۱، ۳۲، ۳۳) غدد لنفاوی غیر نگهبان نیز مانند غده نگهبان بوسیله برش های سریال و ایمنو هیستوشیمی بررسی شدند. در مطالعه Turner (۳۱) فقط یک مورد از ۱۰۸۷ غده لنفاوی غیر نگهبان که در بررسی استاندارد هیستوپاتولوژی منفی بود؛ مثبت گزارش شد و ۲ مطالعه دیگر نیز نتایج مشابهی نشان داد

در بسیاری از مراکز معتبر بررسی فوری (frozen) غده لنفاوی نگهبان انجام نمی شود مگر در مواردی که متاستاز واضحی وجود داشته و یا دیسکسیون کامل آگزیلاری در همان مرحله (بدون توجه به پاسخ frozen) مدنظر باشد (۴). در یک مطالعه بر روی ۱۶۵ بیمار، ۴۴ درصد غدد لنفاوی نگهبان مثبت با آزمایش frozen تشخیص داده شدند و ارزش frozen در تومورهای بزرگتر از ۲ سانتی متر، بیشتر بود (۳۴). مطالعات دیگر حساسیت ۸۷-۶۸ درصد و صحت ۹۳-۹۱ درصد را نشان دادند (۳۸، ۳۷، ۳۶، ۳۵). در این ۴ مطالعه یک مورد کاذب مثبت وجود داشت و حساسیت بررسی فروزن برای میکرومتاستاز بسیار اندک بود. بررسی فروزن معایب دیگری

نیز دارد. فروزن وقت گیر است و در طول انجماد مقداری از بافت از بین می‌رود و ممکنست ارزیابی دائم را کمپلیک کند؛ علاوه در طول پروسه انجماد ممکنست آرتفکت ایجاد شود. گزارشات موفقی از تکنیک touch prep نود نگهبان وجود دارد (۳۹،۴۰). در تعدادی از مطالعات (۴۱،۴۲،۴۳) حساسیت و اختصاصی بودن وصحت آن بالاتر از ۹۰٪ و در تعدادی از مطالعات (۴۴،۴۵) حساسیت آن تا حد ۵۴٪ ذکر شده است. این مسئله نشان می‌دهد که هر یک از تکنیک های ارزیابی نود نگهبان ممکنست بسته به نظر جراح و پاتولوژیست و نتایج آن مرکز بکار گرفته شود.

### نکات تکنیکی

بیوپسی نود نگهبان را میتوان فقط با ایزوسولفان بلو و یا فقط با رادیویازوتوپ و یا با مجموعه هر دو انجام داد. Morrow در یک مطالعه راندمیزه به مقایسه blue dye با ماده رادیواکتیو نشان دار پرداخت و تفاوتی در میزان یا زمان یافتن SLN در دو گروه مشاهده نکرد. اما امروزه مطالعات بسیار زیادی برتری ترکیب blue dye و رادیویازوتوپ را نسبت به هر یک به تنهایی نشان داده‌اند (۴۶،۴۷،۴۸،۴۹،۵۰،۵۱). McMaster (۴۶،۴۷،۴۸،۴۹،۵۰،۵۱) در یک مطالعه چند مرکزی بر روی ۸۰۶ بیمار بیوپسی غده لنفاوی نگهبان را با ایزوسولفان بلو با و یا بدون رادیویازوتوپ انجام داد. هیچگونه تفاوتی در میزان یافتن نود نگهبان مشاهده نشد اما در فرم ترکیبی ایزوسولفان بلو و رادیویازوتوپ کاذب منفی کمتر شد. Lucci در یک نظرخواهی جامع نشان داد که ۹۰٪ جراحانیکه بیوپسی نود نگهبان انجام می‌دهند از ترکیب ایزوسولفان بلو و رادیویازوتوپ استفاده می‌کنند (۵۲).

در مورد تکنیک blue dye نسبت به رادیویازوتوپ اختلاف نظرهای کمتری وجود دارد، انجام آن ساده‌تر است اما به تجربه بیشتری نیاز دارد. آنافیلاکسی نسبت به dye در متون گزارش شده است (۵۳،۵۴،۵۵)؛ اما ریسک آن زیر ۱٪ می‌باشد. رنگ ادرار بیمار تا ۲۴ ساعت سبز خواهد ماند و اگر dye در پوست تزریق شود تغییر رنگ پوست تا دو هفته باقی خواهد ماند.

پس از تزریق ۴-۵ سی سی (جدول ۲) ایزوسولفان بلو ۱ درصد در اطراف تومور یا در اطراف لبه‌های قابل لمس حفره بیوپسی اسکزیونال، پستان را بطور متناوب و آهسته ماساژ می‌دهیم. در مورد ضایعات غیر قابل لمس dye را بایستی در اتاق عمل تحت گاید سونوگرافی تزریق کرد. پس از گذشت فاصله زمانی مناسب انسزیون کلاسیک دیسکسیون آگزیلاری را در زیر خط موی آگزیلا داده، زیر جلد و فاسیای زیر بغل را با کوتر باز کرده و به دنبال مجاری لنفاوی آبی رنگی که به یک غده لنفاوی آبی رنگ ختم می‌شوند می‌گردیم. بایستی دقت کرد این غده لنفاوی نزدیک‌ترین غده در آگزیلا نسبت به تومور باشد چرا که زمان عبور ماده رنگی کوتاه است و رنگ گرفتن غدد دیستال غیر نگهبان شایع می‌باشد. عدم تشخیص کانال‌های لنفاوی و غده همراه آن و عدم برداشت پروگزیمال ترین غده دو اشتباه شایع در تکنیک blue dye می‌باشند. استفاده از blue dye برای نود نگهبان اکسترا آگزیلا مناسب نمی‌باشد (۴).

جدول ۲- تکنیک بیوپسی غده نگهبان به وسیله blue dye

محل تومور	حجم ماده تزریقی (سی سی)	زمان تزریق تا انسزیون (دقیقه)
UOQ	۴	۴ (۵ تا ۳)
UIQ	۴ تا ۵	۵
LOQ	۵	۵ (۷ تا ۵)
LIQ	۵	۷
سانترال	۴	۶

صحت یافتن نود نگهبان بوسیله رادیویازوتوپ نسبت به blue dye بیشتر است و تجربه کمتری نیاز دارد. به علاوه در این روش برای رسیدن به غده نگهبان نیازی به دنبال کردن مجاری لنفاوی وجود ندارد لذا می‌توان انسزیون کوچکتر داد و فلپ پوستی بلند نکرد. به علاوه چون فعالیت زمینه پس از برداشتن غده نگهبان به صفر می‌رسد امکان برداشتن نودهای نگهبان متعدد بیشتر است.

در این روش معمولاً ۴۵۰ میکروکوری تا ۱ میلی‌کوری Tc99 - sulfur colloid فیلتر شده یا نشده (ترجیحاً فیلتر شده (۵۱،۱۷) در اطراف تومور تزریق می‌شود. البته تزریق

سابقاً تصور می‌شد نود نگهبان نشان‌دهنده وضعیت آگزایلا الزاما غده ایست که داغ ترین فعالیت را دارد و یا اولین غده‌ایست که رنگ آبی به خود می‌گیرد؛ اما مطالعات بعدی نشان داد اولین نود نگهبان همیشه وضعیت آگزایلا را تعیین نمی‌کند. در مطالعه McCarter (۵) در ۷٪ بیماران نود مثبت؛ سومین نود نگهبان به بعد مثبت بود و در ۲٪ بیماران نود مثبت چهارمین نود نگهبان به بعد مثبت بود. Wong (۴۷) نشان داد یافتن چند نود نگهبان کاذب منفی را کاهش می‌دهد. در یک مطالعه بزرگ چند مرکزی کاذب منفی در حضور یک نود نگهبان ۱۴/۳٪ و در حضور چند نود نگهبان ۴/۳ درصد بود. مطالعه مارتین (۵۷) نشان داد در افرادی که نود نگهبان مثبت و متعدد دارند در ۲۰٪ موارد داغ ترین نود مثبت نمی‌باشد. لذا توصیه می‌شود در پایان بیوپسی نود نگهبان آگزایلا لمس شده و هر نودی که از نظر بالینی مشکوک است بدون توجه به رنگی بودن و فعالیت رادیواکتیو آن برداشته شود.

لنفوستی گرافی را البته اگر اندیکاسیونی برای انجام آن باشد؛ می‌توان روز قبل از عمل هم انجام داد و نتایج روش یک روزه و دو روزه یکسان بوده است لذا عده‌ای معتقدند روش دو روزه ارجح است چرا که امکان برنامه‌ریزی بهتر به تیم پزشکی و اتاق عمل می‌دهد (۵۸). اما باید در نظر داشت پس از بیست و چهار ساعت از رادیواکتیو ته تکنسیم کاسته شده و طراحی لنفاوی از حالت ایده‌آل خارج خواهد شد (۵۹).

## اندیکاسیون‌ها و کنترااندیکاسیون‌های بیوپسی غده لنفاوی نگهبان

بیماران T1 و T2 که از نظر بالینی غده لنفاوی قابل لمس ندارند، کاندیدای مناسب بیوپسی نود نگهبان هستند؛ اما تعدادی از بیماران کارسینومهای insitu از جمله تومورهای بزرگ، مولتی سنتریک با احتمال microinvasion و یا گرید بالا و دارای نکروز و انواع comedo نیز بایستی در پروتکل‌های بیوپسی SLN وارد شوند (۶۰). مطالعات زیادی نقش SLN را در DCIS ارزیابی کرده اند. در یک مطالعه (۶۱)؛ ۱۲ درصد بیماران DCIS و ۱۰ درصد بیماران با کارسینومای insitu و microinvasion نود نگهبان مثبت داشتند که در ۷۵٪ موارد بصورت میکرومتاستاز بوده است Cox (۶۲) در ۲۴

اینترادرمال آلبومین نشان‌دار نیز نتایج بسیار خوبی داشته (۵۶) و بدلیل سرعت زیاد می‌توان آنرا حتی پس از بیهوش شدن بیمار تزریق کرد؛ اما مقایسه بین سولفور کولوئید و آلبومین انسانی برتری سولفور کولوئید را به دلیل تجمع بهتر در نود نگهبان نشان داده است. معمولاً ماده رادیواکتیو در ۶ سی‌سی محلول سالیین نرمال رقیق شده، ۱ تا ۶ ساعت قبل از عمل به صورت دوزهای ۱ سی‌سی در اطراف تومور و یا در ضایعات غیر قابل لمس در اطراف ضایعه تحت گاید مامو (و نه از طریق سوزن لوکالیزاتور) تزریق می‌شود. لنفوستی گرافی از محل تومور و از ناحیه غدد لنفاوی بلافاصله پس از تزریق تا نیم ساعت بعد انجام می‌شود. برای افزایش فاصله بین تومور و ناحیه زیر بغل بازوی بیمار را abduct کرده و دو نمای آگزایلا می‌گیریم. ابداکسیون بازو، shine through effect<sup>۱</sup> را کاهش می‌دهد و اگر اثر فوق قابل توجه باشد ناچار به تزریق هم زمان blue dye خواهیم بود. تصاویر تاخیری پس از دو ساعت و یا زمانی که ماده نشان‌دار در کبد دیده شود گرفته خواهد شد. بسیاری از مواقع نقاط داغ (SLN) در سنتی گرافی رویت نشده اما در حین عمل به وسیله پروب دکتور اشعه گاما یافت می‌شوند. آنسزیون را در ناحیه‌ای می‌دهیم که بیشترین فعالیت رادیواکتیو را دارد. SLN هر غده داغی است که فعالیت رادیواکتیو آن در آگزایلا سه برابر زمینه و در محیط خارج از آگزایلا ۱۰ برابر غدد لنفاوی دیگر باشد.

در تعدادی از مطالعات هر غده‌ای که فعالیت مطلق آن در محیط خارج از آگزایلا بالاتر از ۳۰-۲۵ باشد نود نگهبان تعریف شده است؛ اما قانون ۱۰٪ ملانوم در اینجا نیز مطرح است و هر غده لنفاوی که بیشترین فعالیت رادیواکتیو را دارد، نود نگهبان است و هر غده لنفاوی که ۱۰٪ یا بیشتر از ۱۰٪ فعالیت ex vivo داغ‌ترین غده را دارد نیز بایستی نود نگهبان فرض شود. پس از برداشتن کلیه نقاط داغ ناحیه آگزایلا را اسکن می‌کنیم تا مطمئن شویم فعالیت رادیواکتیو به حد زمینه بازگشته است. نودهای نگهبان را به طور جداگانه برای پاتولوژی ارسال می‌کنیم.

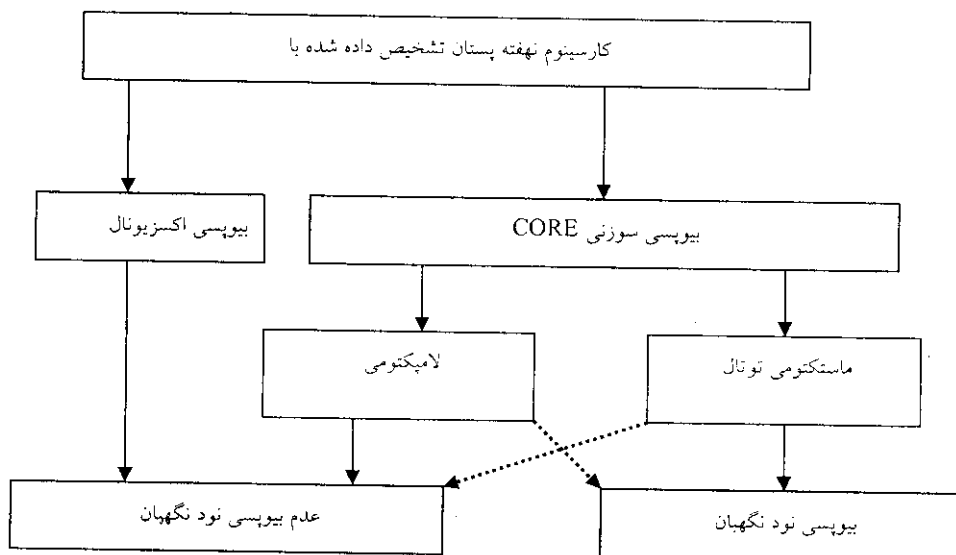
<sup>۱</sup> زمانی که پروب بیشترین فعالیت رادیواکتیو را در منطقه تومور و نه در زیر بغل نشان می‌دهد که در تومورهای ربع فوقانی خارجی بیشتر است.

تا ۶۰ بار این تکنیک را به طور آموزشی توصیه کردند. این تجارب اولیه بایستی با دیسکسیون کامل آگزیرلا همراه شود تا توانایی جراح برای یافتن SLN و صحت SLN برای پیش‌گویی وضعیت آگزیرلا مشخص گردد. گرچه تکنیک رادیوایزوتوپ آموزش کمتری نیاز دارد اما Krag نشان داد پس از ۵۰ بار انجام آموزشی این تکنیک نیز میزان یافتن نود نگاهیان از ۷۹ درصد به ۹۸ درصد می‌رسد (۴۱). افزایش میزان تشخیص SLN به تعداد کل اعمال انجام شده در یک مرکز نیز وابسته است؛ بررسی ۵۰۰ مورد در MEMORIAL SLOAN و KETTERING نشان داد تعداد موارد ناموفق در هرصد مورد نسبت به صد مورد قبلی کاهش می‌یابد. در مراکزی که کمتر از سه بیوپسی نود نگاهیان در ماه انجام می‌شود میزان شکست بسیار بالاست. انجمن جراحان انکولوژی و انجمن جراحان پستان آمریکا در کنفرانس سال ۲۰۰۰ انجام ۲۰ بار آموزشی نود نگاهیان را همراه با دیسکسیون تکمیلی آگزیرلا توصیه کردند؛ بطوریکه جراح بتواند نود نگاهیان را در بیش از ۸۰٪ موارد یافته و کاذب منفی وی زیر ۵٪ باشد. آنها آموزش کل گروه یعنی پاتولوژیست و متخصص پزشکی هسته‌ای و پرسنل اتاق عمل را نیز تأکید کردند.

بیمار مبتلا به کارسینوم نهفته بیوپسی نود نگاهیان انجام داد؛ در ۱۳٪ موارد DCIS و در ۲۰٪ موارد DCIS با microinvasion متاستاز نود نگاهیان یافت شد. اگرچه اهمیت این میکرومتاستازها هنوز روشن نیست اما در بعضی مراکز اینگونه بیماران درمان‌های تهاجمی‌تر مانند دیسکسیون آگزیرلا و یا کموتراپی ادجوانت دریافت میکنند.

بر اساس دانسته‌های فعلی ما ۲۰-۱۰ درصد متاستاز غده لنفاوی با رفتار بالینی کارسینوم نهفته پستان که در ۹۸٪ موارد با جراحی کنترل و علاج می‌شود؛ مطابقت ندارد و نبایستی بیوپسی نود نگاهیان را در همه موارد کارسینوم نهفته توصیه کرد؛ اما با رواج بیوپسی‌های استروناکتیک و core biopsy بسیاری از بیماران با تشخیص کارسینوم نهفته توتال ماستکتومی می‌شوند و در نهایت در نمونه کامل پستان کانسر تهاجمی یافت می‌شود و دیگر امکان بیوپسی نود نگاهیان وجود ندارد و تنها راه اطلاع از وضعیت آگزیرلاری آنها دیسکسیون کلاسیک می‌باشد؛ بنابراین منطقی بنظر می‌رسد که در تعدادی از کارسینومهای نهفته که کاندید توتال ماستکتومی هستند در همان مرحله بیوپسی نود نگاهیان انجام شود. McMaster (۶۳) الگوریتم زیر را بعنوان راهنمای بیوپسی نود نگاهیان در کارسینومای نهفته پستان پیشنهاد میکند (الگوریتم شماره ۱).

محدودیت اصلی در بیوپسی نود نگاهیان کمبود تجربه است. Cox انجام حداقل ۲۰ بار و Morton انجام حداقل ۳۰



الگوریتم ۱- بیوپسی نود نگاهیان در کارسینوم نهفته پستان

سن: چاقی و BMI بیمار ارتباط عکس با موفقیت mapping دارند؛ اما در تعداد کثیر مطالعات انجام شده کاذب منفی در حضور این فاکتورها اندک است (۹،۷۸،۷۹). امروزه ثابت شده است که مهارت جراح مهمترین فاکتور در شناخت نود نگهبان است و اگر جراح تجربه و مهارت کافی داشته باشد به بسیاری از محدودیت‌ها غلبه می‌کند.

#### جدول ۳- ممنوعیت‌های بیوپسی غده نگهبان

غده لنفاوی آگزبیلاری قابل لمس مشکوک
بیمار حامله و شیرده
تومورهای پیشرفته موضعی
کارسینومای مولتی ستریک
سابقه جراحی آگزبیلاری و جراحی و رادیوتراپی پستان
سابقه شیمی درمانی نئوادجوانت

### اختلاف نظرها

امروزه با روتین شدن بیوپسی نود نگهبان در اغلب مراکز جراحی انکولوژی چارچوب کلی مشخص شده و اختلاف نظرهای قبلی مانند سایز کولونید نشان‌دار تزریقی، حجم ماده نشان‌دار و ضرورت انجام ستی‌گرافی قبل از عمل کم رنگ‌تر شده‌اند و تنها محل تزریق در مراکز مختلف متفاوت است. در اغلب مراکز از مجموعه سولفور کولونید تکنسیوم و ایزوسولفان بلو استفاده می‌شود.

♦ میزان blue dye بین ۰/۵ تا ۷/۵ سی‌سی و حجم ماده رادیوایزوتوپ بین ۰/۲ تا ۱۶ سی‌سی متفاوت است و همین دامنه وسیع نشان می‌دهد که حجم بهینه مشخص نیست. طرفداران حجم‌های اندک (۵۱) معتقدند که نایستی با تزریق حجم‌های زیاد جریان فیزیولوژیک لنف را مختل را کرد و بعلاوه حجم اندک غدد لنفاوی غیر نگهبان را کمتر نمایان می‌کند و SLN را در ۸۵ تا ۹۵ درصد موارد نشان می‌دهد. Tanis و همکارانش با تزریق ۰/۲ سی‌سی ماده نشان‌دار SLN را در ۹۹ درصد بیماران یافتند (۸۰).

طرفداران حجم‌های زیاد معتقدند اختلال جریان فیزیولوژیک لنف شانس نمایش SLN را افزایش می‌دهد krag با افزایش حجم رادیوایزوتوپ از ۳ به ۸ سی‌سی تعداد SLN

محدودیت‌های دیگر بیوپسی نود نگهبان در جدول شماره ۳ ذکر شده‌اند. حاملگی و شیردهی ممنوعیت‌های مطلق تزریق ایزوسولفان بلو و کولونید رادیوایزوتوپ‌اند. در مراحل پیشرفته کانسر پستان و یا در حضور جراحی یا رادیوتراپی قبلی آگزبیلاری ممکن است لنفاتیک‌ها مسدود شده باشند. در حضور کموتراپی قبل از عمل تومور باقیمانده و نه تومور اولیه ارزیابی می‌شود و اگر چه مدارکی در دست است که بیوپسی نود نگهبان پس از کموتراپی نئوادجوانت ممکنست قابل اعتماد باشد اما با این مسئله بایستی با احتیاط برخورد شود. مطالعات متعددی با حجم نمونه اندک (۲۹-۵۱)؛ کاذب منفی ۰ تا ۱۴ درصد و میزان یافتن ۸۴ تا ۹۴ درصد را برای بیوپسی نود نگهبان پس از کموتراپی نئوادجوانت مطرح کرده‌اند (۶۴،۶۵،۶۶،۶۷،۶۸). بطور عکس در تعدادی مطالعه دیگر میزان یافتن نود نگهبان ۸۰ تا ۹۰ درصد و کاذب منفی آن ۲۲ تا ۳۳ درصد ذکر شده است (۶۹،۷۰). بایستی یادآور شویم مطالعات فوق همگی گذشته‌نگرند و حجم نمونه بسیار کمی دارند و اطلاعات فعلی صحت بیوپسی نود نگهبان را برای مرحله‌بندی پس از کموتراپی تأکید نمی‌کنند و انجام آن خسار از کلینیکال trial توصیه نمی‌شود؛ بعلاوه باید در نظر داشت بیش از ۷۵٪ تومورهای T3 نود آگزبیلاری مثبت دارند و شاید صلاح نباشد بیوپسی نود نگهبان جایگزین دیسکسیون آگزبیلاری شود.

صحت بیوپسی SLN در تومورهای زیر ۳ سانتی‌متر بیشتر است (۷۱) و در تومورهای بزرگتر از ۵ سانتی‌متر کاهش می‌یابد. اما مطالعات زیادی وجود دارد که نشان داده‌اند سایز تومور تأثیری در موفقیت یافتن SLN ندارد (۷۲ و ۷۳) Chung (۷۴) در ۴۱ خانم با تومور بزرگتر از ۵ سانتیمتر کاذب منفی نود نگهبان را ۳٪ و میزان یافتن آن را ۱۰۰٪ گزارش کرد. مطالعات زیادی به نفع (۷۳،۷۵،۷۶) و نیز به ضرر (۷۸،۷۷) انجام بیوپسی SLN در حضور حفره‌های بزرگ بیوپسی وجود دارد. عده‌ای معتقدند راه چاره تزریق ماده زیر گاید سونوگرافی است (۵۹،۷۶) تا اطمینان یابیم تزریق داخل پارانشیم و نه داخل حفره انجام شده است ولی اغلب جراحان معتقدند در حضور تجربه و مهارت کافی حفره‌های بیوپسی منعی برای بیوپسی نود نگهبان نیستند.

در یک مطالعه نشان داد برای یافتن نکهبان تزریق اینترادرمال کولونید موثرتر از تزریق اینتراپارانشیمال آن است. وی هماهنگی کاملی بین تزریق اینتراپارانشیمال ایزوسولفان بلو و اینترادرمال کولونید یافت. **McMaster (۸۸)** در یک مطالعه بزرگ چند مرکزی ارجحیت تزریق درمال را به پری تومورال برای یافتن نود نکهبان نشان داد اما میزان کاذب منفی در هر دو روش یکسان بود.

مطالعات زیادی هماهنگی کامل بین تزریق داخل پوستی **blue dye** و تزریق داخل پارانشیم اطراف تومور رادیوایزوتوپ را نشان داده‌اند (۸۹) اما حتی این هماهنگی نمی‌تواند دال بر صحت یافتن **SLN** با تزریق پوستی باشد، چرا که اگر هر دو ماده در یک محل نیز تزریق شوند، غده نکهبان می‌تواند فقط آبی و یا فقط رادیوایزوتوپ باشد (۹۰) بعلاوه گزارشات زیادی مبنی بر درناژ بیشتر ماده رادیوایزوتوپ به غدد لنفاوی اکستراآگزیلاری در روش اینترادرمال وجود دارد و نیز **tattooing** دائم پوست تزریق اینترادرمال **blue dye** را نسبت به رادیوایزوتوپ کمتر جذاب می‌کند.

روش تزریق ساب آرنول اخیراً حامیان بی‌شماری یافته است (۹۱،۹۲). این افراد معتقدند کانال‌های ارتباطی آناتومیکی بین مجاری اصلی لنفاتیک در ناحیه آرنول وجود دارد که کانال‌های **sentinel** نام دارند. این کانال‌ها آرنول را در جهت **latralocranial** ترک کرده و به طرف آگزیلا می‌روند (۹۳). **Kern** با تزریق **blue dye** در ناحیه **subareoral** در ۹۸ درصد بیماران **SLN** را یافت و هیچ مورد کاذب منفی وجود نداشت.

در یک مطالعه اخیر چند مرکزی (۹۴) بر روی ۲۲۰۶ بیمار با محل‌های مختلف تزریق آن دسته از بیماران که (۸۵ نفر) تزریق در زیر آرنول داشتند بالاترین درصد تشخیص **SLN** و کمترین میزان کاذب منفی را داشتند.

با در نظر گرفتن بالا بودن صحت تشخیصی نود نکهبان در هر یک از روش‌های فوق (ساب آرنول و اینترادرمال و اینتراپارانشیمال اطراف تومور) بنظر میرسد که اغلب نسج پستان به تعدادی نود نکهبان محدود درناژ میشوند که میتوان با تزریق در هر یک از محل‌های فوق الذکر آنها را یافت؛ بنابراین

بیشتری را یافت (۸۱). اما از دید فیزیولوژی حجم زیاد ممکن است با افزایش مداوم فشار خارجی جریان لنف را کاملاً مختل کند و از طرف دیگر حجم زیاد با افزایش ماده بینابینی می‌تواند با ایجاد کشش روی الیاف کلاژن فضای بین سلول‌های آندوتلیال را وسیع‌تر و ورود ذرات را تسهیل کند. اما مشکل اصلی تزریق حجم‌های زیاد ماده نشان‌دار تداخل بیشتر منطقه تزریق در محل تومور اولیه و منطقه غدد لنفاوی در هنگام یافتن نود نکهبان به وسیله پروب است (**shine through effect**).

میزان ماده رادیوایزوتوپ که در یک غده لنفاوی تجمع می‌یابد علاوه بر سایز ذرات و حجم تزریق به فاکتورهای دیگری مانند دوز رادیوایزوتوپ، تعداد ذرات و خواص **surface** آن و پایداری آن ماده وابسته است. سایر فاکتورهای موثر در سرعت درناژ لنف عبارتند از: سن بیمار، مدیاتورهای هورمونی، مکانیسم‌های عصبی، نوع داروی بیهوشی (هالوتان جریان لنف را ۲۵ تا ۵۹ درصد کاهش می‌دهد (۸۲)). وضعیت هیدراسیون بیمار، ماساژ متناوب محل تزریق (۸۳). در هر حال چه با حجم‌های کم و چه با حجم‌های زیاد نتایج مطالعات قابل قبول می‌باشد (۸۴).

♦ محل تزریق می‌تواند اطراف و یا زیر آرنول، داخل پوست و یا زیر جلد منطقه تومورال، اطراف توموردر پارانشیم پستان باشد. محدودیت‌های تزریق داخل پارانشیم عبارتند از: کمبود لنفاتیک در مقایسه با پوست؛ نیاز به تزریق تحت گاید در ضایعات غیر قابل لمس و اثر **SHINE THROUGH** پوست پستان نسبت به پارانشیم آن لنفاتیک غنی‌تری دارد لذا ماده نشان‌دار از پوست سریع‌تر پاک شده و به خوبی کانال‌های لنفاوی را در ۱۰۰ درصد بیماران مشخص می‌سازد (در مقایسه با ۴۰ درصد در تزریق داخل پارانشیم). مشخص شدن این کانال‌ها یافتن **SLN** را ساده‌تر می‌کند و جراح می‌تواند هر محلی از پوست را برای تزریق انتخاب کند و **shine through effect** را به حداقل برساند. محققین زیادی معتقدند تزریق درمال و یا ساب‌درمال میزان یافتن **SLN** را افزایش و میزان کاذب منفی آن را کاهش می‌دهد (۵۶،۸۵،۸۶) و بخصوص در مورد ماده رادیوایزوتوپ تزریق‌های پوستی به تزریق‌های داخل پارانشیم ترجیح داده می‌شوند. **Martin (۸۷)**



بیماران یافت شده است که ۲۶-۱۴ درصد آنها متاستاتیک بوده اند و در تعداد بسیار اندکی از آنها متاستاز فوق با متاستاز آگزیرا همراه نبوده است. در مجموعه لنفوستی گرافی های انجام شده درناژ اکستراآگزیرا در ۷ تا ۲۵٪ دیده شده که اغلب (۹۰٪) به غدد اینترنال مامری بوده است و غالباً با درناژ آگزیرا همراه بوده است بعلاوه اغلب نود های نگهبان اینترنال مامری میکرومتاستاز زیر ۲ میلیمتر دارند (۹۸-۱۰۰) که اهمیت بالینی آن روشن نیست؛ بنابراین ارزش انجام لنفوستی گرافی برای یافتن نود نگهبان اینترنال مامری نیز محدود است و بطور روتین توصیه نمی شود.

### نتیجه گیری

در اغلب مطالعات اخیر کاذب منفی نود نگهبان زیر ۳ درصد بوده است و با افزایش تجربه جراح به صفر رسیده است از آنجا که صحت SLN برای تعیین متاستاز سایر غدد لنفاوی در بیمارانی که از نظر بالینی نود منفی هستند بالاتر از ۹۷ درصد می باشد، لذا بیوپسی نود نگهبان از نظر تعیین مرحله بیماری جایگزین دیسکسیون آگزیرا شده است و کنترل کوتاه مدت موضعی آگزیرا در تعداد زیادی از مطالعات اخیر اثبات شده است و بزودی با انتشار نتایج پروتکل های B-32 (NSABP) و Z-0011, Z-0010 (ACOSOG) کنترل درازمدت آگزیرا و بقای بیماران نیز روشن خواهد شد.

بسته به سلیقه و مهارت جراح و روتین مرکز ممکنست هر یک از محل های فوق برای تزریق انتخاب شوند.

♦ امروزه در اغلب مراکز دنیا سنتی گرافی قبل از عمل انجام نمی شود؛ با حساس شدن پروب های گاما دیگر سنتی گرافی کمکی به اسانتر یافتن نود نگهبان نمی کند. چندین مطالعه اخیر نشان داده اند لنفوستی گرافی قبل از عمل نه یافتن نود نگهبان را افزایش می دهند و نه میزان کاذب منفی را کاهش می دهد (۹۵،۹۶) لذا انجام دادن آن را به صورت روتین ضروری نمی دانند. لنفوستی گرافی وقت گیر و گران است و در حضور منفی بودن آن در ۸۵ درصد موارد میتوان غده نگهبان را حین عمل پیدا کرد؛ در مطالعه Dupont (۹۷) در دیسکسیون آگزیرا تمامی ۴۶ بیماریکه سنتی گرافی منفی بود و درناژ به آگزیرا را نشان دادمتاستاز غدد لنفاوی یافت شد؛ بنابراین شاید تنها علت انجام سنتی گرافی سنتی گرافی قبل از عمل مشخص شدن آن دسته از بیمارانی باشد که تومور آنها فقط به غدد لنفاوی اینترامامری درناژ می شود و می توانند دیسکسیون آگزیرا نشوند. در یک مطالعه در مرکز سرطان Moffitt در ۲۵ بیمار هیچ گونه درناژی به آگزیرا در سنتی گرافی قبل از عمل وجود نداشت. این بیماران تحت تزریق blue dye و رادیوایزوتوپ قرار گرفتند و علی رغم عدم وجود SLN در آگزیرا همگی آگزیرا دیسکسیون کلاسیک شدند و حتی یک غده لنفاوی مثبت در آگزیرا آنان یافت نشد. اما در جمع بندی کلیه مطالعات غده نگهبان اینترنال مامری در ۲۵/۳-۲/۴ درصد

### منابع

1. Giuliano AE, Jones RC, Brennan M, et al. "Sentinel lymphadenectomy in breast cancer" J Clin Oncol 1997; 220:391-401.
2. Quan ML, McCready D, Temple WJ, et al. "Biology of lymphatic metastasis in breast cancer: lessons learned from sentinel node biopsy. Ann Surg Oncol 2002; 9:467-71.
3. Albertini JJ, Lyman GH, Cox C, et al. "Lymphatic mapping and sentinel node biopsy in breast cancer." Jama 1996; 276:1818-22.
4. Harris J R , Lippman M E , Morrow M , Hellman S " Disease of the breast " Philadelphia: Lippincott - Raven , 2000.
5. Mc carter MD , Yeung H , Fey J , et al. " The breast cancer patients with multiple sentinel node: when to stop? " J - Am - coll - Surg 2001 Jun; 192 (6): 692 - 697.

6. Krag D , Weaver D , Ashikaga T “ The sentinel node in breast cancer – a multicenter validation study ” *New Eng J Med* 1998 1 , 339 (14) 941 – 946.
7. Krause A , Dunkelmann S , Makovitzky J , et al. “ Detection of atypical site of sentinel lymph node by lymph drainage suntigraphy in patients with breast carcinoma ” *Zentralbl – gynakul* 2000;122(10):514-518.
8. Noguchi M., Tsugawa K., Miwa K. “Internal Mammary Chain Sentinel Lymph Node Identification In Breast Cancer”, *J. Surg. Oncol.* 2000 , 73(2):75-80.
9. McMasters KM, Tuttle TM, Carlson DJ, et al. “Sentinel lymph node biopsy for breast cancer: a suitable alternative to routine axillary dissection in multi-institutional practice when optimal technique is used.” *J Clin Oncol* 2000; 18:2560-6.
10. Tafral L, Lannin DR, Swanson MS, et al. “Multicenter trial of sentinel node biopsy for breast cancer using both technetium sulfur colloid and isosulfan blue dye.” *Ann Surg* 2001; 233:51-9.
11. Bergkvist L, Frissel J, Liljegren G, et al. “Multicenter study of detection and false negative rate in sentinel node biopsy for breast cancer.” *Br J Surg* 2001; 88:1644-8.
12. Shiver S, Cox C, Leight G, et al. “Final results of the department of Defense multicenter breast lymphatic mapping trial.” *Ann Surg Oncol* 2002; 9:248-55.
13. Giuliano AE, Haigh PI, Brennan MB, et al. “Prospective observational study of sentinel lymphadenectomy without further axillary dissection in patient with sentinel node negative breast cancer.” *J Clin Oncol* 2000; 18:2553-9.
14. Luini A, Gatti G, Frasson A, et al. “Sentinel lymph node biopsy performed with local anesthesia in patients with early stage breast carcinoma.” *Arch Surg* 2002; 137:1157-60.
15. Chung MA, Steinhoff MM, Cady B. “Clinical axillary recurrence in breast cancer patients after a negative sentinel node biopsy.” *Am J Surg* 2002; 184:310-4.
16. Schrenk P , Hatzel-Griesenhofs , Shamiyeh A , et al. “Follow up of sentinel node negative breast cancer patients without axillary lymph node dissection” *J Surg Oncol* 2001 Jul: 77(3): 165–170.
17. Schrenk P , Shamiyeh A , Woyand W “sentinel lymph node biopsy compared to axillary lymph node dissection for axillary staging in breast cancer patients” *Eur J Surg Oncol* 2001 Jan: 27(4): 378–382.
18. Weaver D “Sentinel lymph node biopsy in breast cancer: creating controversy and defining new standards” *Adv Anat Pathol* 2001 Mars; 8(2): 65–73.
19. Carter BA, Jensen RA, Simpson JF, et al. “Benign transport of breast epithelium into axillary lymph nodes after biopsy.” *Am J Clin Pathol* 2001; 113:259-65.
20. Weiser MR, Montgomery E, Mazzarol G, et al. “Lymphovascular invasion enhances the prediction of non-sentinel node metastasis in breast cancer patients with positive sentinel nodes.” *Ann Surg Oncol* 2001; 8:145-9.
21. Chu Ku , Turner RR , Hansen WM , et al. “Do all patients with sentinel node metastases from breast carcinoma need complete axillary node dissection?” *Ann Surg* 1999: 229(4): 536 – 541.
22. Kamath VJ , Giuliano R , Dauway EL , et al. “Characteristics of the sentinel lymph nodes in the axilla: a study to evaluate the need for complete axillary dissection” *Arch Surg* 2001 Jan: 136(6): 688 – 692.
23. Wong SL, Edward MJ, Chao C, et al. “Predicting the status of the nonsentinel axillary nodes :a multicenter study.” *Arch Surg* 2001; 136:563-8.
24. Abdessalam SF, Zervas EE, Prasad M, et al. “Predictors of positive axillary lymph nodes after sentinel lymph node biopsy in breast cancer.” *Am J Surg* 2001; 182:316-20.
25. Turner RR, Chu KU, Qi K, et al. “Pathologic features associated with nonsentinel lymph node metastases in patients with metastatic breast carcinoma in a sentinel lymph node.” *Cancer* 2000; 89:574-81.
26. Giuliano AE, Kirgan DM, Guenther JM, et al. “Lymphatic mapping and sentinel lymphadenectomy for breast cancer.” *Ann Surg* 1994; 220:391-401.

27. Veronesi U, Paganelli G, Viale G, et al. "Sentinel node biopsy to avoid axillary dissection in breast cancer with clinically negative lymph node" *Lancet* 1997; 349:1864-7.
28. Borgstein PJ, Pijpers R, Comans EF, et al. "Sentinel lymph node biopsy in breast cancer guidelines and pitfalls of lymphoscintigraphy and gamma probe detection." *J Am Coll Surg* 1999; 186:275-83.
29. O'Hea BJ, Hill AD, EI-Shirbiny AM, et al. "Sentinel lymph node biopsy in breast cancer: initial experience at Memorial Sloan-Kettering Cancer Center" *J Am Coll Surg* 1998; 186:423-7.
30. Winchester DJ, Sener SF, Winchester DP, et al. "Sentinel lymphadenectomy for breast cancer: experience with 180 consecutive patients: efficacy of filtered technetium 99msulphur colloid with overnight migration time" *J Am Coll Surg* 1999; 188:597-603.
31. Turner RR, Ollila DW, Krasne DL, Giuliano AE. "Histopathologic validation of the sentinel lymph node hypothesis for breast carcinoma." *Ann Surg* 1997; 226:271-8.
32. Sabel MS, Zhang P, Barnwell JM, et al. "Accuracy of sentinel node biopsy in predicting nodal status in patients with breast carcinoma" *J Surg Oncol* 2001; 77:243-6.
33. Stitzenberg KB, Calvo BF, Iacocca MV, et al. "Cytokeratin immunohistochemical validation of the sentinel node hypothesis in patients with breast cancer" *Am J Clin Pathol* 2002; 117:729-37.
34. Gulec SA, Su J, O'leary JP, et al. "Clinical utility of frozen section in sentinel node biopsy in breast cancer" *Ann Surg* 2001 Jan; 67(6): 529 – 532.
35. Turner RR, Hansen NM, Stern SL, Giuliano AE. "Intraoperative examination of the sentinel lymph node for breast carcinoma staging." *Am J Clin Pathol* 1999; 112:627-34.
36. Viale G, Bosari S, Mazzrol G, et al. "Intraoperative examination of axillary sentinel lymph nodes in breast carcinoma patients" *Cancer* 1999; 85:2433-8.
37. Weiser MR, Montgomery LL, Susnik B, et al. "Is routine intraoperative frozen section examination of sentinel lymph nodes in breast cancer worthwhile?" *Ann Surg Oncol* 2000; 7:651-5.
38. Chao C, Wong SL, Ackerman D, et al. "Utility of intraoperative frozen section analysis of sentinel lymph nodes in breast cancer" *Am J Surg* 2001; 182:609-15.
39. Usman T, Rowland DC, England DN. "Rapid peroperative assessment of axillary lymph node status using imprint cytology" *Breast* 1999; 8(3): 101 – 103.
40. Rubio IT, Korourian S, Cowa C, et al. "Use of touch preps for intraoperative diagnosis of sentinel lymph node metastases in breast cancer" *Ann Surg Oncol* 1998; 5(8): 689 – 694.
41. Ratanawichitrasin A, Biscotti CV, Levly L, et al. "Touch imprint cytological analysis of sentinel lymph nodes for detecting axillary metastases in patients with breast cancer." *Br J Surg* 1999; 86:1346-8.
42. Motomura K, Inaji H, Komoike Y, et al. "Intraoperative sentinel lymph node examination by imprint cytology and frozen section during breast surgery." *Br J Surg* 2000; 87:597-601.
43. Henry-Tilman RS, Korourian S, Rubio IT, et al. "Intraoperative touch preparation for sentinel lymph node biopsy :a 4 years experience" *Ann Surg Oncol* 2002; 9:333-9.
44. Kane JM, Edge SB, Winston JS, et al. "Intraoperative pathologic evaluation of a breast cancer sentinel lymph node biopsy as a determinant for synchronous axillary lymph node dissection." *Ann Surg Oncol* 2001; 8:361-7.
45. Shiver SA, Creager AJ, Geisinger K, et al. "Intraoperative analysis of sentinel lymph nodes by imprint cytology for cancer of the breast." *Am J Surg* 2002; 184:424-7.
46. Smillie T, Hayashi A, Rusnak C, et al. "Evaluation of feasibility and accuracy of sentinel node biopsy in early breast cancer" *Am J Surg* 2001 may; 181(5):427-430.
47. Wong SL, Edwards MJ, Chao C, et al. "Sentinel lymph node biopsy for breast cancer: impact of the number of sentinel nodes removed on the false negative rate" *J Am Coll Surg* 2001 Jan; 192(6): 684 – 689, 689 – 691.

48. Cody HS , Fey J , Akhurst T , et al. "complementarity of blue dye and isotope in sentinel node localization for breast cancer: univariate and multivariate analysis of 966 procedure" *Ann Surg Oncol* 2001 Jan - Feb 8(1): 13 - 19.
49. Motomura K , Inaji H , Komoike Y , et al. "Combination technique is superior to dye alone in identification of the sentinel node in breast cancer patients" *J Surg Oncol* 2001 Feb; 76 (2): 95-99.
50. Mariani G , Villa G , Gipponi M , et al. "Mapping sentinel lymph node in breast cancer by combined lymphoscintigraphy , blue dye and intraoperative gamma probe" *Cancer Biother Radio Radiopharm* 2000 Jan; 15(3): 245 -- 252.
51. Cody HS , Borgen PI "State of art approach to sentinel node biopsy for breast cancer: study design , patient selection , technique and quality control at Memorial Sloan Kettering Cancer Center" *Surg Oncol* 1999; 8(2): 85 - 91.
52. Lucci A, Keleman PR, Miller C, et al. "National practice pattern of sentinel lymph node dissection for breast carcinoma." *J Am Coll Surg* 2001; 192:453-8.
53. Mullan MH , Deacock SJ , Guiney NF , et al. "Anaphylaxis to patent blue during sentinel lymph node biopsy for breast cancer" *Eur J Surg Oncol* 2001 Mars; 27(2): 218 - 219.
54. Sadiq TS, Burns WW, Taber DJ, et al. "Blue utricaria: a previously unreported adverse event associated with isosulfan blue." *Arch Surg* 2001; 136:1433-5.
55. Cimmino VM, Brown AC, Szocik JF, et al. "Allergic reaction to isosulfan blue during sentinel lymph node biopsy-a common event." *Surgery* 2001; 130:439-42.
56. Tsugava K , Noguchi M , Miwa K , et al. "Dye & gamma probe guided sentinel lymph node biopsy in breast cancer patients: using patent blue dye and Technetium-99m-labeled human serum albumin" *Breast Cancer* 2000 Jan; 7(1): 87-94.
57. Martin RC, Fey J, Yeung H, et al. "Highest isotope count dose not predict sentinel node positivity in all breast cancer patients." *Ann Surg Oncol* 2001; 8:592-7.
58. Yeung HW , Cody-Til HS, Turlakow A ,et al. "Lymphoscintigraphy and sentinel node localization in breast cancer patients: a comparison between 1- day & 2 -- day protocols" *J Nucl Med* 2001 Mar; 42(3): 420-423.
59. Dauway EL , Guiliano R , Pendas S , et al. "Lymphatic mapping: A Technique providing accurate staging of breast cancer" *Breast Cancer* 1999; 6: 145 - 154.
60. Pendas S , Dauway E , Guiliano R , et al. " Evaluation of feasibility and accuracy of sentinel node biopsy in early breast cancer" *Am J Surg* 2001 May; 181 (5): 427 -- 430.
61. Klauber-DeMore N, Tan LK, Liberman L, et al. "Sentinel lymph node biopsy: is it indicated in patients with high risk ductal carcinoma-in-situ and ductal carcinoma in-situ with microinvasion?" *Ann Surg Oncol* 2000; 7: 636-42.
62. Cox CE, Nguyen K, Gray RJ, et al. "Importance of lymphatic mapping in ductal carcinoma insitu(DCIS): why map DCIS? *Am Surg* 2001; 67: 513-21.
63. McMaster KM, Chao C, Wong SL, et al. "Sentinel lymph node biopsy in ductal carcinoma insitu: a proposal." *Cancer* 2002; 95: 15-20.
64. Balch GC, Mithani SK, Richards KR, et al. "Lymphatic mapping and sentinel lymphadenectomy after preoperative therapy for stage II and III breast cancer." *Ann Surg Oncol* 2003 ; 10: 616-21.
65. Breslin TM, Cohen L, Sahin A, et al. "Sentinel node biopsy is accurate after neoadjuvant chemotherapy for breast cancer" *J Clin Oncol* 2000; 18: 3480-6.
66. Tafra L, Verbanak KM, Lannin DR. "Preoperative chemotherapy and sentinel lymphadenectomy for breast cancer" *Am J Surg* 2001; 182: 312-5.
67. Julian TB, Patel N, Dusi D, et al. "Sentinel lymph node biopsy after neoadjuvant chemotherapy for breast cancer" *Am J Surg* 2001; 182: 407-10.
68. Stearns V, Ewing CA, Slack R, et al. "Sentinel lymphadenectomy after neoadjuvant chemotherapy for breast cancer may reliably

represent the axilla except for inflammatory breast cancer." *Ann Surg Oncol* 2002; 9: 235-42.

69. Nason KS, Anderson BO, Byrd DR, et al. "Increased false negative sentinel node biopsy rate after preoperative chemotherapy for invasive breast carcinoma" *Cancer* 2000; 89: 2187-94.

70. Fernandez A, Cortes M, Benito E, et al. "Gamma probe sentinel node localization and biopsy in breast cancer patients treated with a neoadjuvant chemotherapy scheme" *Nucl Med Commun* 2001; 22: 361-6.

71. Bembenck A, Reuhl T, Markwardt J, et al. "Sentinel lymph node dissection in breast cancer" *Swiss Surg* 1999; 5(5): 217-221.

72. Wong SL, Chao C, Edwards MJ, et al. "Accuracy of sentinel lymph node biopsy for patients with T2, T3 breast cancers" *Am Surg* 2001 Jun; 67(6): 522-526, 527-528.

73. Haigh PI, Hansen NM, Qi K, et al. "Biopsy method & excision volume do not affect success rate of subsequent sentinel lymph node dissection in breast cancer" *Ann Surg Oncol* 2000; 7(1): 21-27.

74. Chung MH, Ye W, Guiliano AE. "Role for sentinel lymph node dissection in the management of large (> or = 5 cm) invasive breast cancer" *Ann Surg Oncol* 2001; 8: 688-92.

75. Miner TG, Shrivies CD, Jaques DP, et al. "Sentinel lymph node biopsy for breast cancer: The role of previous biopsy on patient eligibility" *Ann Surg* 1999; 65(6): 493-498 discussion 998-999.

76. Miner T, Shrivies G, Jaques D, et al. "ultrasonographically guided injection improved localization of the radio labeled sentinel lymph node in breast cancer" *Ann Surg Oncol* 1998; 5(4): 315-321.

77. Feldman SM, Krag DN, Mc Nally RK, et al. "Limitation in gamma probe localization of sentinel lymph node in breast cancer patients with large excisional biopsy" *J Am Coll Surg* 1999; 188(3): 248-254.

78. Ahrendt GM, Laud P, Tjoe J, et al. "Dose breast tumor location influence success of sentinel lymph node biopsy?" *J Am Coll Surg* 2002; 194: 278-84.

79. Cox CE, Dupont E, Whitehead GF, et al. "Age and body mass index may increase the chance of failure in sentinel lymph node biopsy for women with breast cancer" *Breast J* 2002; 8: 88-91.

80. Tanies PJ, Neieweg OE, Olmos RA. "Anatomy and physiology of lymphatic drainage of the breast from the perspective of sentinel node biopsy." *J Am Coll Surg* 2001; 192: 399-408.

81. Krag DN, Ashikaga T, Harlow SP, et al. "Development of sentinel node targeting technique in breast cancer patients" *Breast J* 1998; 4: 67-74.

82. Schmid-Schonbein GW "Microlymphatics and lymph flow" *Physiol Rev* 1990; 70: 987-1028.

83. Bass S, Cox CE, McCann C "Effect of postinjection Massage on the sensitivity of lymphatic mapping in breast cancer" *J Am Coll Surg* 2001; 192(1): 9-16.

84. Berman C, Williamson M, Guitiano R, et al. "Comparison of 2cc Vs 6cc of radiopharmaceutical dilute in injections for breast lymphatic mapping" *Eur J Nucl Med* 1999; 26: 566.

85. Leong SP, Morita ET, Treseler PA, et al. "Multidisciplinary approach to selective sentinel lymph node mapping in breast cancer" *Breast Cancer* 2000; 7(2): 105-113.

86. Bianchi P, Villa G, Buffoni F, et al. "Different sites & mode of tracer injection for mapping the sentinel node in patients with breast cancer" *Tumori* 2000; 86(4): 307-308.

87. Martin RC, Derossis AM, Fey J, et al. "Intradermal isotope injection is superior to intramammary in sentinel node biopsy for breast cancer." *Surgery* 2001; 130: 432-8.

88. McMaster KM, Wong SL, Martin RC, et al. "Dermal injection of radioactive colloid is superior to peritumoral injection for breast cancer sentinel node biopsy: results of a multiinstitutional study." *Ann Surg* 2001; 233: 676-87.

89. Klimberg V, Rubio I, Henry R, et al. "Subareolar versus peritumoral injection for location of sentinel lymph node" *Ann Surg* 1999; 229: 860-865.

90. Hill AD , Tran KN , Akhurst T , et al. "Lessons learned from 500 case case of lymphatic mapping for breast cancer" *Ann Surg* 1999; 229: 528 – 535.
91. Smith L , Cross M , Klimberg V "Subareolar injection is a better technique for sentinel lymph node biopsy" *Am J Surg* 2001; 180: 434 – 438.
92. Roumen R , Geusken L "In search of the true sentinel node by different injection techniques in breast cancer patients" *Eur J Surg Oncol* 1999; 25: 347 – 351.
93. Kern KA "Sentinel lymph node mapping in breast cancer using subareolar injection of blue dye" *J Am Coll Surg* 1999; 189(6): 539 – 545.
94. Mc Masters K , Wong S , et al. "Dermal injection of radioactive colloid is superior to peritumoral injection for breast cancer sentinel lymph node biopsy , results of multiinstitutional study" *Ann Surg* 2001; 233: 676 – 687.
95. Mc Master KM , Wong SL , Tuttle TM , et al. "Preoperative lymphoscintigraphy for breast cancer does not improve the ability to identify axillary sentinel lymph node" *Ann Surg* 2000; 231(5): 724 – 731.
96. Burok WE , Walker MJ , Yee CD , et al. "Routine preoperative lymphoscintigraphy is not necessary prior to sentinel node biopsy for breast cancer" *Am J Coll Surg* 1999; 177(6): 445 – 449.
97. Dupont EL, Kamath VJ, Ramnath EM, et al. "The role of lymphoscintigraphy in the management of the patient with the breast cancer." *Ann Surg Oncol* 2001; 8: 354-60.
98. Jansen L, Doting MH, Rotgers EJ, et al. "Clinical relevance of sentinel lymph node outside the axilla in patients with breast cancer." *Br J Surg* 2000; 87: 920-5.
99. Carcoforo P, Basaglia E, Soliani G, et al. "Sentinel node biopsy in the evaluation of the internal mammary node chain in patient with breast cancer." *Tumori* 2002; 88: s5-7.
100. Dupont EL, Salud CJ, Peltz ES, et al. "Clinical relevance of internal mammary node mapping as a guide to radiation therapy. " *Am J Surg* 2001; 182: 321-4.