

مجله دانشکده پزشکی

دانشگاه علوم پزشکی تهران

دوره ۶۴، شماره ۲، اردیبهشت ۱۳۸۵، ۱۱۳-۱۲۶

تغییرات طبیعی سلاتورسیکا و محتویات آن در CT و MRI و مرور منابع تحقیقاتی

دکتر زینت میابی (دانشیار)*، دکتر عبدالرسول علایی (استادیار)**، دکتر حسن هاشمی

* بخش رادیولوژی، بیمارستان امام خمینی تبریز، دانشگاه علوم پزشکی تبریز

** بخش رادیولوژی، بیمارستان بوعلی سینا ساری، دانشگاه علوم پزشکی مازندران

چکیده

زمینه و هدف: با گسترش روزافزون روش‌های تصویربرداری تشخیصی اهمیت شناخت دقیق از آناتومی و حتی میکروآناتومی ضروری است تا از بیماری فرض نمودن تغییرات طبیعی بدن ممانعت شود، یکی از این نواحی خیلی مهم، ناحیه سلا و سوپراسلا جمجمه می‌باشد که دارای اجزاء حساسی است. CT و MRI جهت افتراق ضایعات مرضی از تغییرات طبیعی کمک کننده است. لذا تحقیقی بر روی تغییرات طبیعی این بخش از جمجمه در جمعیت مشخصی صورت دادیم.

روش بررسی: برای ارزیابی تغییرات طبیعی فضای ساب آراکنوئید ناحیه سوپراسلا، سلا، ۲۰۰ بیمار که بعلت سر درد به مرکز CT اسکن و ۲۰۰ بیمار دیگر با سر درد به مرکز MRI جهت بررسی معرفی شده بودند ولی یافته‌های تصویری نرمال داشتند ناحیه سلا و سوپراسلا آنها مورد بررسی قرار گرفت. ابزار گردآوری داده‌ها در این پژوهش گروه بندی اشکال مختلف و اندازه گیری ابعاد و تغییرات طبیعی ناحیه سلا و سوپراسلا بود.

یافته‌ها: تغییرات طبیعی مختلفی در اجزاء نسج نرمی، استخوانی ناحیه سلا و سوپراسلا جمجمه مشخص گردید. اشکال مختلف سلاتورسیکا و سیسترن سوپراسلا و کیاسماپتیک مشخص و گروه بندی گردید

نتیجه گیری: با توجه به وجود گونه‌های متفاوت بافتی در ناحیه سلا و سوپراسلا جمجمه؛ تغییرات طبیعی مختلفی نیز دیده می‌شود که شناخت آنها موجب می‌شود تا از بیماری فرض کردن آنها ممانعت شود. هرچند گاهی خط واضحی بین موارد تغییر طبیعی و شبه بیماری و احیاناً بیماری مشخص نیست لذا بررسی تکمیلی با سی تی و MRI پیشنهاد می‌شود علت متغیر بودن شکل CT فضای سوپراسلا و سلا در افراد نرمال بعلت مختلف بودن ساختمان آناتومیک و تکنیک بکارگیری است. جهت رد ضایعات ناحیه سوپراسلا نیاز به آگاهی کامل از تغییرات طبیعی داریم. سی تی اسکن با برشهای باریک کمک کننده است. در مجموع CT و MRI هر دو کارائی بالای تشخیصی در ناحیه سلا و سوپراسلا دارند.

کلید واژه‌ها: سلاتورسیکا و محتویات آن، تغییرات طبیعی، CT، MRI.

زمینه و هدف

پنوموانسفالوگرافی قبل از بکارگیری CT و MRI تنها روش مشاهده مستقیم فضای ساب آراکنوئید سوپراسلار و محتویاتش بود.

اتساع سیستم سوپراسلار بدنبال تزریق داخل تکالی موجب تغییر شکل سیستم سوپراسلار می‌گردد و برای تکمیل بررسی از توموگرام‌های معمولی نیز استفاده می‌شد. CT و MRI، ناحیه سلا و سیستم سوپراسلار را در یک مقطع آگزیکال بدون تغییر ابعاد فیزیولوژیکی اش نشان می‌دهد و CT و MRI قادر است سلا و ساختمانهای درون سیستم سوپراسلار را بوسیله اختلاف ضریبهای جذبی و سیگنالهای حاصله از هم افتراق دهد. مشاهده جزئیات دقیق سیستم بستگی به مقدار نسبی CSF که بعنوان یک کتر است طبیعی عمل می‌نماید دارد پس تشخیص جزئیات سیستم سوپراسلار با ابعاد آن سیستم بستگی دارد هرچند امروزه بایکارگیری CT مولتی دتکتور و MRI وضوح تصاویر خیلی افزایش یافته است (۲،۱). با توجه به گسترش روزافزون روشهای تصویربرداری تشخیصی، شناخت آناتومی دقیق بدن که امروزه به خوبی به تصویر کشیده می‌شوند لازم و ضروری بنظر می‌رسد تا با شناخت ساختار تشریحی دقیق از بیماری فرض کردن پیت فالها، آرتفکتها و تغییرات طبیعی نواحی مختلف بدن ممانعت گردد (۳). یکی از این قسمت‌های مهم، ناحیه سلا و سوپراسلا در مغز بوده که حاوی ارگانهای ظریف و حیاتی چون هیپوتالاموس، هیپوفیز، کیاسماپتیک، عروق مغزی، اجسام پستانی می‌باشد (۴). شناخت تغییرات این نواحی به ما کمک می‌نماید تا آنها را از بیماری‌های ناحیه سوپراسلا تشخیص دهیم و احیاناً از اعمال جراحی غیرضروری و درمان اشتباهی بیماران جلوگیری بعمل آید (۵). ناحیه مرکزی قاعده جمجمه (Central Skull base) از آناتومی پیچیده‌ای برخوردار است که فونداسیون آن اسفنوئید بوده و مجاورت آن شامل سینوس کاورنو، عروق و اعصابی که از آن عبور می‌نمایند، نازوفانکس، لوب‌های مغزی و سایر اجزاء بافت نرمی چون مکل کاو است. هسته این فونداسیون ناحیه سلاتورسیکا و سیستم سوپراسلار می‌باشد است که نیز حاوی المانهای مهمی می‌باشد (۶). با به کارگیری CT و

MRI بررسی و تحقیق بر روی اشکال و ابعاد ناحیه سلا و سوپراسلا در جمعیت صورت گرفته تا با شناخت تغییرات طبیعی و الگوهای درست این بخش مغز، بتوانیم تفسیر بهتری از ساختار تشریحی این ناحیه در طی گزارش داشته باشیم و در موارد مشکوک تغییرات طبیعی را از بیماری تشخیص دهیم.

جنین شناسی و آناتومی طبیعی

مجموعه به دو بخش تقسیم می‌شود:

- ۱- نروکرانیوم که جعبه محافظ مغز را می‌سازد.
 - ۲- ویسروکرانیوم که اسکلت صورت را می‌سازد.
- نروکرانیوم از دو بخش تشکیل یافته است:
- ۱- بخش غشائی که متشکل از استخوانهای پهن است و مغز را مانند جعبه ائی (Vault) در بر می‌گیرد
 - ۲- بخش غضروفی یا کندروکرانیوم که کف جمجمه را می‌سازد

با توجه به اینکه سلاتورسیکا اسفنوئید، از اجزاء محوری و ساترال قاعده جمجمه است مورد بحث قرار می‌گیرد. نروکرانیوم غشائی در ابتدا از تعدادی غضروف مجزا تشکیل شده است غضروف‌هایی که در جلوی نوتوکورد قرار دارند (که در حدود غده هیپوفیز در مرکز سلاتورسیکا به پایان می‌رسد) از منشاء سلولهای عصبی هستند که کندروکرانیوم پره کوردی را می‌سازند. غضروف‌هایی که در خلف این مرز قرار دارند از مبدأ مزودرمال کنار محوری هستند که کندروکرانیوم کوردی را می‌سازند. پس از اتصال این غضروف‌ها و استخوانی شدن درون غضروفی آنها، کف جمجمه از جمله تنه اسفنوئید شکل می‌گیرد اما تراکم‌هایی از بافت مزانشیمی در دو طرف صفحه میانی که از فورامن ماگنوم به سقف بینی کشیده می‌شود، در قدام *alaorbitalis* که بال کوچک اسفنوئید و *alatemporalis* که بال بزرگ اسفنوئید را می‌سازند. پس هر سه لایه اکتودرم، مزودرم و مزانشیم در تکامل اسفنوئید دخالت دارند. منشاء هیپوفیز از دو قسمت کاملاً متفاوت است: ۱- بیرون زدگی اکتودرمال از استومودئوم (دهان اولیه) که در سمت مقابل غشاء حلقی دهانی قرار دارد که کیسه راتکه اطلاق می‌شود.

۵- دیوارهای طرفی، که پوشیده از سخت شامه و محتویات آن سینوس‌های کاورنو است.

محل تشریحی سلاتورسیکا در گودال میانی جمجمه بوده که اساساً سطح فوقانی تنه استخوان اسفنوئید را تشکیل داده که، واجد یک قسمت توخالی بنام سلا است که عمیق‌ترین قسمت آن حفره هیپوفیز اطلاق می‌گردد غده هیپوفیز درون این حفره فوق قرار می‌گیرد. دور سوم سلا برآمدگی استخوانی عرضی در اسفنوئید است که بطور خلفی، سلا را محدود می‌نماید و شیار کاروتید یک ناودان قدامی خلفی در هر طرف سلاتورسیکا است (۹-۱۱) سلا با سخت شامه پوشیده شده است.

سلاتورسیکا بطور قدامی و خلفی با زائده کلینوئید قدامی و خلفی احاطه می‌گردد. قسمت‌های سلا شامل:

۱- دور سوم سلا: یک قسمت صفحه‌ای مربعی استخوانی که در نمای عقبی سلا قرار داشته که زوائد کلینوئید خلفی در بالا و کناره خارجی آن دیده می‌شود.

۲- دیافراگم سلا: یک چنین حلقه‌ای شکل از سخت شامه است که حفره هیپوفیزی را می‌پوشاند و حاوی روزنه‌ای (۵/۵-۰/۴ میلی‌متر) برای عبور اسفنوئیدولوم است. اندازه و قوام آن متفاوت بوده که پرده ائسی مقاوم در برابر ورود CSF به حفره هیپوفیز می‌سازد.

۳- توبرکلوم سلا: برجستگی در دیواره قدامی فوقانی سلاتورسیکا است معمولاً یک ناودان برای کیاسماپتیک در قدام توبرکلوم سلا وجود دارد و سوراخ اپتیک در هر طرف آن در قسمت داخلی زائده کلینوئید قدامی قرار می‌گیرد.

۴- حفره هیپوفیز: تقعر در قاعده سلاتورسیکا است که لانه‌ای برای هیپوفیز می‌سازد. در نمای سائیتال این قسمت یک خط منفرد قوسی شکل می‌سازد که در بالای سینوس اسفنوئید قرار می‌گیرد. این قسمت در اطفال کم عمق بوده و گاهی بعد قدامی خلفی بعلت اسیفیکاسیون ناقص، ساختاری طولیل دارد.

۵- زائده کلینوئید قدامی: کشیدگی به داخل کناره خلفی بال کوچک اسفنوئید زائده کلینوئید قدامی (ACP) را می‌سازد. بین ACP و توبرکلوم سلا شیاری وجود دارد که ناودانی را برای شریان کاروتید داخلی می‌سازد. گاهی یک

۲- پایین زدگی دیانسفال که اسفنوئیدولوم نامیده می‌شود. در رویال ۳ هفته ائی کیسه راتکه بشکل یک بیرون زدگی از حفره دهانی مشاهده می‌شود و بعداً در جهت عقب به سمت اسفنوئیدولوم رشد می‌نماید و تا پایان ۲ ماهگی کیسه راتکه ارتباطش را با حفره دهانی از دست می‌دهد و در تماس نزدیک با اسفنوئیدولوم قرار می‌گیرد.

در جریان تکامل بیشتر سلولهای جدار قدامی کیسه راتکه به سرعت تکثیر یافته و آندوهیپوفیز را می‌سازند استتاله کوچکی از این لوب بنام pars tuberalis در امتداد ساقه اسفنوئیدولوم رشد می‌نماید که در نهایت آنرا احاطه می‌کند. بخش خلفی کیسه راتکه بخش میانی (pars intermedia) را می‌سازد که در انسان اهمیت زیادی ندارد. اسفنوئیدولوم باعث تشکیل ساقه و بخش pars nervosa یا لوب خلفی - نروهیپوفیز می‌شود. این بخش از سلولهای نروگلیال است و نیز حاوی تعدادی رشته‌های عصبی است که از ناحیه هایپوتالاموس منشاء می‌گیرد (۷، ۸).

سلاتورسیکا

استخوان اسفنوئید در قاعده جمجمه قرار می‌گیرد استخوان ۴ سطح دارد:

۱- سطح فوقانی یا مغزی که در جلو با صفحه غربالی متصل می‌شود که بطور قدامی با ژوگوم اسفنوئید و با گیروس رکتی و راههای بویائی مرتبط است.

۲- سطح طرفی، که با بالهای بزرگ اسفنوئید و صفحات پتریگوئید میانی منطبق است.

۳- سطح قدامی - به سینوس اسفنوئید مرتبط است.

۴- سطح تحتانی به سینوس اسفنوئید مرتبط است (۹).

اگر سلاتورسیکا را به مکعبی تشبیه نمائیم سطوح آن بشرح زیر است:

۱- سطح فوقانی که با دیافراگم سلا، سیسترن سوپراسلار و کیاسمای اپتیک مرتبط است

۲- سطح قدامی که استخوانی بوده و دیواره خلفی سلول هوائی اسفنوئید است.

۳- سطح تحتانی که با استخوان اسفنوئید مرتبط است.

۴- سطح خلفی که با کلیووس محدود می‌شود.

بعد عرضی و قدامی خلفی غده ترتیب ۱۲ میلیمتر و ۸ میلیمتر بوده و وزن آن ۰/۵ گرم است که در زمان بارداری دوبرابر می‌گردد. قطر ساقه هیپوفیز کمتر از ۴ میلیمتر است. آدنو هیپوفیز ۰/۷۵٪ و نرو هیپوفیز ۰/۲۵٪ غده را تشکیل می‌دهند. نرو هیپوفیز بخشی از بافت واقعی مغز شامل گلیا ونرون‌ها است. نرو هیپوفیز در T1W MRI سیگنال بالا دارد که Posterior pituitary bright spot اطلاق می‌شود، دلیل این حالت به علت وجود گرانول‌های ترشحی عصبی کمپلکس وازوپرسیسین - نروفیزین (پروتئین حامل) که در غشاء فسفولیپیدی بسته بندی شده است، می‌باشد. این وضعیت بسته به شکل دیافراگم و وجود احتمالی آدنوم هیپوفیز دچار ناپدیدگی یا جایگزینی در محل طبیعی در سیر مهاجرت در مسیر ساقه هیپوفیز یا نابجایی در بخشهای پاراسلا می‌گردد (۷).

غده هیپوفیز ۰/۷۹٪ حجم سلا را تشکیل می‌دهد در نتیجه بزرگی غده نمی‌تواند تغییرات قابل تشخیصی را در رادیوگرافی جمجمه ایجاد نماید. پس اهمیت بکارگیری روشهای تصویربرداری مشخص می‌گردد (۱۵-۱۱).

لازم به ذکر است حجم هیپوفیز معیار قابل اعتمادتری از بررسی ابعاد غده می‌باشد. وجود تغییرات طبیعی در غده هیپوفیز به سن و جنس فرد بستگی دارد که خود ناشی از تغییرات فیزیولوژیک غده است غده هیپوفیز در دوره نوزادی مدورتر و روشن تر است. تأمین خونی قسمت استخوانی سلاتورسیکا از شرائین هیپوفیز فوقانی و تحتانی است که از کاروتید داخلی منشاء می‌گیرند و یک سیستم کمپلکس عروقی پورتال است. درناژویدی به سینوس کاورنو است.

سیسترن سوپراسلار

سیسترنهای ساب آراکتوئید مغز بین لایه مننژ و آراکتوئید بوده و حاوی مایع مغزی نخاعی، عروق و الیاف همبندی هستند. لایه آراکتوئید از پیامتر با حد فاصل سیسترنهای فوق جدا می‌شود و این سیسترنها در سطوح مختلف مغز با هم مرتبط می‌باشند. آراکتوئید غشاء نازکی بوده که چسبندگی نسبی به سخت شامه دارد. آراکتوئید اعصاب کرانیال را البته تا محل سوراخهای عصبی همراهی می‌نماید. مایع مغزی نخاعی

برآمدگی استخوانی در این ناودان کاروتید در نقطه پایانی اش با هر ACPS وجود دارد که زائده کلینوئید میانی اطلاق می‌شود که سوراخ کاروتیکوکلینوئید را می‌سازد. فاصله عرضی بین دو ACP بیشتر از دو زائده کلینوئیدی خلفی می‌باشد.

۶ - زائده کلینوئیدی خلفی: زائده کلینوئید خلفی از کناره طرفی دور سوم سلا برآمده شده لیگامان پترواسفونوئیدی از آن منشأ می‌گیرد. لیگامان فوق گاهی استخوانی شده و کانال Dorelo را می‌سازد. تتوریوم مغزی یک قسمتی از سخت شامه است که به زوائد کلینوئید و سطح فوقانی استخوان پتروس می‌چسبد. محاسبه ابعاد سلاتورسیکا توسط محققان مختلف در نژادهای گوناگون ارزیابی شده است. اندازه گیری ابعاد سلا در جمعیت‌های مختلف به شرح زیر می‌باشد که البته دامنه تغییرات آن زیاد است:

۱- بعد قدامی خلفی (AP) - حدود ۱۶ - ۴ میلیمتر که بطور متوسط ۱۰ میلیمتر.

۲- بعد عمقی (D) - حدود ۱۲ - ۴ میلیمتر که حد متوسط ۸ میلیمتر.

۳- بعد عرضی (W) - حدود ۲۱ - ۹ میلیمتر که حد متوسط ۱۵ میلیمتر.

حجم سلا نیز معیار قابل اعتمادی در بررسی‌ها می‌باشد و ضمناً حجم سلا با افزایش سن زیاد می‌گردد. حجم سلا در افراد مذکر بیشتر از افراد مؤنث است (۱۲-۶).

غده هیپوفیز عضو مشخص سلا است که شبیه پیاز است، ۱ سانتی متر قطر دارد. غده درون سخت شامه ولی خارج لایه عنکبوتیه است لذا CSF اطراف آن نیست و بوسیله ساقه‌ای از انفندیولوم به قاعده مغز در سیسترن بین پایه ائی، بین کیاسماپتیک در جلو و اجسام پستانی در عقب متصل می‌گردد. ساقه هیپوفیز لندمارک مرکزی سیسترن سوپراسلار است. بعد از منشأ از هیپوتالاموس در بالا ضخیم‌تر و به تدریج باریک می‌گردد (مخروطی شکل). کیاسما در بالای غده قرار دارد و غده واجد دو جزء است:

۱- آدنو هیپوفیز: قسمتی که از دهان به بالا رشد می‌یابد.

۲- نرو هیپوفیز: قسمتی که از دیانسفال به پایین رشد

می‌یابد.

رئس کیاسماتیک درون کیاسما مشخص می‌شود و حاشیه قدامی آن در خلف توپرکولوم سلا می‌باشد و در موارد نادری خلف‌تر از دور سوم سلا قرار می‌گیرد. سیستم بین پایکی که شریان قاعده‌ای طویل شده در سیستم بین پایکی قابل مشاهده است (۱۵).

روش بررسی

تحقیق از نوع بررسی موارد بود. جهت ارزیابی اشکال، ابعاد و تغییرات طبیعی سلا و سیستم سوپراسلار و محتویات آن، از ۲۰۰ مورد CT با دستگاه GE اگزیرال مراجعین به مرکز تصویربرداری حافظ تبریز، بطور اختصاصی کلیشه تهیه گردید که اسکن جمجمه در آنها طبیعی بود افراد بین سنین ۷ ماهگی تا ۸۲ سالگی بوده و تعداد ۱۱۰ نفر مذکر و ۹۰ نفر مؤنث بودند. (جدول شماره ۱) مقاطع مورد مطالعه از سلا و سیستم سوپر اسلار گذشته و طی چک لیست مشخص، ابعاد سیستم فوق با خط کش دقیقاً محاسبه گردید که با توجه به نمای ستاره‌ای شکل سیستم متد اندازه گیری ابعاد سیستم سوپراسلار انتخاب گردید که در سه جهت یعنی:

بعد قدامی که از فیسور بین لوبی در جلو و فیسور بین پایکی در عقب و دو بعد دیگر که از فیسور سیلویین راست به سیستم آمبیت سمت مقابل و برعکس اندازه گیری صورت گرفت. ضمناً محتویات ناحیه سلا و سوپراسلا دقیقاً مورد بررسی قرار گرفت. وضعیت کیاسما با پارامترهای ذیل بررسی گردید:

- ۱- قرینه بودن اعصاب اپتیک و راههای بینائی نسبت به کیاسما.
- ۲- کیاسما در خط وسط قرار دارد.
- ۳- وضعیت آن نسبت به ساقه هیپوفیز.

وضعیت سلاتورسیکا نیز در مقاطع تصویربرداری بررسی گردید که با توجه به مرزهای سلا که در جلو زائده‌های کلینوئید قدامی و در عقب زائده‌های کلینوئید خلفی و در قسمت طرفی گیروس پاراهیبوکامپ بوده، ابعاد قدامی خلفی، عمقی و عرضی سلا محاسبه گردید. هم چنین از ۲۰۰ مورد MRI مراجعین به بخش MRI بیمارستان امام تبریز بررسی بعمل آمده، افراد بین سنین ۵ سالگی تا ۸۲ سالگی بوده و

درون فضای ساب آراکتوئید همانند بوفر برای بالانس فشار درون جمجمه عمل کرده بطوری که اعضاء حیاتی چون عروق و اعصاب درون آن قرار می‌گیرند و نیز به عنوان کتراست طبیعی برای تشخیص اجزاء سیستم سوپراسلار عمل می‌نماید (۱۳). سیستم سوپراسلار در بالای دیافراگم قرار می‌گیرد که واجد سیستم‌نهایی است که در قدام کیاسمای و در خلف سیستم بین پایکی است. فضای فوق حاوی اجزای حیاتی چون اجسام پستانی، ساقه هیپوفیز و کیاسماپتیک، حلقه عروقی ویلیس و شبکه وریدی است. سیستم کیاسمای در جلو با سیستم لامیناترمینالیس مرتبط است. سیستم بین پایه ائی از پایین با سیستم پونتین مرتبط است.

مرزهای سیستم در نمای عرضی در قدام با حاشیه خلفی تحتانی لوب‌های فرونتال محدود می‌شود. انکوس گیروس هیپوکامپ لوب تمپورال به طور طرفی قرار دارد و سطح قدامی مزانسفال و پایک‌های مغزی به طور خلفی قرار می‌گیرند. این فضا فرم مربعی دارد که آنرا می‌توان به یک شش ضلعی، تشبیه کرد. (۱۴) زوایای این شش ضلعی به طور قدامی فیسور بین نیم کره ای، به طور قدامی طرفی فیسورهای سیلویین، به طور خلفی طرفی و میانی، بترتیب سیستم آمبیت و بین پایکی قرار می‌گیرند. کف فضای سوپراسلار از دیافراگم سلا و قسمتی از پلانوم اسفنوئیدی تشکیل یافته، سقف آن با زائده کلینوئید قدامی و زائده کلینوئید خلفی بعلاوه قسمت هایی از دیواره قدامی و خلفی رسس‌های قاعده‌ای بطن ۳ تشکیل یافته است. سیستم واجد کیاسما اپتیک ۷ شکل و حلقه ویلیس است.

در برش عرضی ناحیه سوپراسلا با ارتباط بین فیسور بین نیم کره‌ای، رسس قاعده‌ای بطن ۳، کیاسما، دور سوم سلا و سیستم بین پایکی مشخص می‌شود. و نمای این ساختمانها با وضعیت کیاسما، زاویه بین پلانوم اسفنوئیدی و لامیناترمینالیس و بلندی دور سوم سلا تغییر می‌یابد. فیسور بین نیم کره‌ای رسس قاعده ائی بطن ۳، ساختمانهای خط وسط حاوی مایع مغزی نخاعی به طور شکافی در مجاور هم هستند (یکی داخل بطنی و دیگری خارج بطنی) که تنها با لامیناترمینالیس باریک از هم مجزا می‌گردند. رسس‌های قاعده‌ای بطن ۳ (شامل رسس انفندیولر و کیاسماتیک) است.

۱- تشریحی: (میزان کتراست CSF، وضعیت کیاسما، زاویه بین پلانوم اسفنوئید و لامیناترمنالیس، بلندی دور سوم (سلا)

۲- تکنیکی: زاویه بندی دقیق و سطح برش که همدیگر را متأثر می‌سازند.

داده‌های بدست آمده از بررسی سیستم سوپراسلار، کیاسما و سایر اجزاء سلا در CT و MRI به شرح ذیل مشخص گردید (جدول شماره ۳).

جدول شماره ۳- شیوع انواع تغییرات طبیعی سلاتورسیکا و محتویاتش در CT و MRI بیماران مراجعه کننده به مراکز تصویر برداری فوق

تغییرات طبیعی	فراوانی (درصد)
کیاسماپتیک V شکل	۱۸۰ (۹۰)
کیاسماپتیک عرضی	۲۰ (۱۰)
جابجائی خلفی کیاسماپتیک	۵ (۴)
سلای مدور	۱۲۸ (۶۴)
سلای بیضی	۴۶ (۲۳)
سلای J شکل	۸ (۴)
سلای پهن	۴ (۲)
سلای اطفال	۴ (۲)
عدم قرینگی گیروس رکتوس لوب فرونتال	۳ (۱/۵)
برآمدگی سطح فوقانی هیپوفیز	۱۰ (۵)
برجستگی حلقه ویلیس	۲۰ (۱۰)
پل سلا	۱ (۰/۵)
هوادر شدن شدید سلا	۲۰ (۱۰)
سلای خالی	۱۴ (۷)
اکتوبی غده هیپوفیز	۲ (۱)

ابعاد و اشکال سیستم سوپراسلار

شکل آن را می‌تواند کوچک یا بزرگ باشد. بعد قدامی خلفی و دو بعد دیگر برتیب ۳۵-۵۰ میلی متر و ۴۰-۵۰ میلی متر بوده تنها در دو مورد پارامتر فوق افزایش مشخص نشان داده که مربوط به سنین بالا ناشی از آتروفی مشخص پیری بود. شکل سیستم سوپراسلار در MRI عمدتاً هگزاگون بود. ولی در CT متغیر بوده و درصد اشکال سیستم (با توجه به شرایط تکنیکی برش) بشرح زیر بود:

۱- هگزاگون ۱۱۷ (۵۸/۵٪)

تعداد ۹۵ نفر مذکر و ۱۱۵ نفر مؤنث بودند که اسکن مجموعه در آنان طبیعی بود (جدول شماره ۲).

به همان شیوه CT، پارامترهای ناحیه سیستم سوپراسلار، سلا و محتویات آن دقیقاً ارزیابی شد و اطلاعات مربوط به هر فرد در پرسشنامه وارد گردید. در آخر کلیه اطلاعات بدست آمده با توجه به سن، جنس بررسی گردیده و هر نوع تغییر که در طی مطالعه با آن برخورد گردید کاملاً بررسی شده و ضمن مقایسه با اطلاعات پایه به دست آمده از مطالعه منابع و مرور مقالات جمع‌بندی علمی و کاربردی بعمل آمد.

جدول شماره ۱- توزیع فراوانی مطلق و نسبی جمعیت مورد مطالعه بر حسب سن در CT

٪۱	۰-۱۰
٪۱۴	۱۰-۱۹
٪۱۵	۲۰-۲۹
٪۱۳	۳۰-۳۹
٪۲۰	۴۰-۴۹
٪۱۲	۵۰-۵۹
٪۱۱	۶۰-۶۹
٪۱۰	بیشتر از ۷۰

جدول شماره ۲- توزیع فراوانی مطلق و نسبی جمعیت مورد مطالعه بر حسب سن در MRI

٪۱	۰-۱۰
٪۱۵	۱۰-۱۹
٪۲۰	۲۰-۲۹
٪۱۳	۳۰-۳۹
٪۲۰	۴۰-۴۹
٪۱۰	۵۰-۵۹
٪۱۲	۶۰-۶۹
٪۹	بیشتر از ۷۰

یافته‌ها

در مطالعه ما گونه‌های مختلف، سلا و سیستم سوپراسلار در CT و MRI مشخص گردید که جدا از تغییرات طبیعی، دلایل دیگری نیز در ایجاد تنوع ساختاری دخالت دارد:

۲- تراگون ۶۳ (۳۱/۵٪)

۳- پنتاگون ۲۰ (۸٪)

عدم قرینگی گیروس رکتوس لوب فرونتال

که در موارد CT اگزیاال در سه مورد ملاحظه گردید که با توجه به مقاطع مجاور و فرم مشخص آن به عنوان تغییر طبیعی مشخص گردید.

برجسته بودن حلقه ویلیس

که در ۲۰ مورد سیستم سوپراسلار با ابعاد کوچکتر مشاهده گردید که با مد نظر قرار دادن ابعاد سیستم در گزارش، طبیعی بودن یافته مشخص گردید.

برآمدگی سطح فوقانی غده هیپوفیز

که در ۱۰ مورد از زنان ملاحظه گردید که این زنان در سنین بعد مونوپوز بودند.

اکتویی غده هیپوفیز

در ۲ مورد اکتویی غده در MRI در مجاور ساقه هیپوفیز مشاهده گردید که سیگنال بالا داشتند. (مشابه بخش نروهیپوفیز)

اتصال کلینوئیدهای قدامی و خلفی

که ۱ مورد در CT مشاهده گردید. دانسیته استخوانی مشخص بود و توده‌ای رؤیت نشد.

هوادار شدن سلا و اسفنوئید (کلینوئیدها-)

کلیوس-...)

که در ۲ مورد در CT و MRI مشخص گردید که با دانسیته و سیگنال مشخص خود بررسی گردید.

سلاي خالی

که مجموعاً در ۷٪ موارد با دانسیته و سیگنال مشخص در CT و MRI مشاهده گردید. در مجموع میزان تغییر طبیعی سلاتورسیکا، در ۱۰٪ در جمعیت مورد مطالعه مشاهده گردید و اشکال تغییر طبیعی شکل سلا در مردان و زنان تقریباً به نسبت مشابه مشاهده گردید. تغییرات طبیعی سلاتورسیکا به اشکال گوناگون در برشهای MRI و CT مشخص گردید که در زیر ترسیم شده است (شکل ۲).

کیاسماپتیک

در CT در اکثر موارد (۱۸۰ مورد) نمای ۷ شکل داشته و در ۲۰ مورد نمای عرضی داشته که در موارد سیستم کوچک، کیاسما اکثر حجم سیستم را پر نموده و برجسته بنظر می‌رسد. در MRI در اکثر موارد کیاسما قرینه و در خط وسط بوده، حاشیه منظم داشته و فاصله از ساقه هیپوفیز نیز یکسان بود. و در ۵ مورد کیاسما خلفی تر نسبت به ساقه هیپوفیز قرار داشت.

سلا توریسیکا

که ابعاد آن بر اساس الگوی زیر محاسبه گردید:

- ۱- بعد قدامی خلفی که از زیر توبرکلوم سلاتامارژین قدامی دور سوم سلا است.
- ۲- بعد عمقی که حداکثر فاصله بین کف حفره هیپوفیز تا خط کشیده شده بین توبرکلوم سلا و دور سوم سلا است.
- ۳- بعد عرضی که حداکثر فاصله سلا است

شکل سلا

۱- گرد ۶۴٪

۲- بیضوی ۲۳٪

۳- J شکل ۴٪

۴- پهن ۲٪

۵- اطفال ۲٪

ابعاد قدامی خلفی، عمقی و عرضی بترتیب در رنج (حداکثر ۱۲ میلیمتر - حداقل ۸ میلیمتر) و (حداکثر ۱۲ میلیمتر - حداقل ۶ میلیمتر) و (حداکثر ۲۰ میلیمتر - حداقل ۹ میلیمتر) و حجم سلا بترتیب بر حسب مینی موم، متوسط، ماگزیم حدود ۲۶۶ میلیمتر مکعب، ۶۷۵ متر مکعب و ۸۶۰ میلیمتر مکعب بوده و در ۷ مورد سلاي خالی داشتند که در این افراد سلاتورسیکا حداکثر ابعاد را داشت.

بحث

به علت وجود تنوع بافتی که هر یک تکامل جنینی و فیزیولوژی پیچیده خود را دارند، ناحیه سوپراسلار و سلاتورسیکا آناتومی منحصر بفردی دارد. به این دلیل گونه‌های متعددی از تغییرات طبیعی، در کنار روندهای شبه بیماری و بدخیمی بافتها در این ناحیه پیدا می‌شود. اجزای تشریحی چون انکلوژیون‌های سلولی جنینی، اجزای نروایی تلیال، آدنوهیپوفیز، استخوان‌های مجاور و لپتومنژ می‌توانند تغییرات مشابه به بیماری در سیر تکامل خود بهم بزنند که تغییر طبیعی می‌باشند. نواحی سلا و سوپراسلا از نواحی پنهان مغز بوده که CT و MRI کمک شایانی در ترسیم آناتومی این ناحیه می‌نمایند. جهت بررسی این موارد در مطالعه فوق و مقایسه با سایر منابع و اطلاعات موجود در دو دهه اخیر ضمن تقسیم بندی به شرح زیر توضیح داده می‌شود. طبق بررسی Dietrich احتمال تغییر طبیعی سلاتورسیکا در حدود ۱۰٪ جمعیت بوده است. جهت جمع بندی جامع‌تر و کمک به شناخت بهتر تغییرات سلا و سوپراسلار را به ۳ دسته گروه بندی می‌نمائیم:

۱- تغییرات طبیعی نسج نرمی

۲- تغییرات طبیعی بافت استخوانی

۳- تغییرات طبیعی بافت سیال

تغییرات طبیعی نسج نرمی

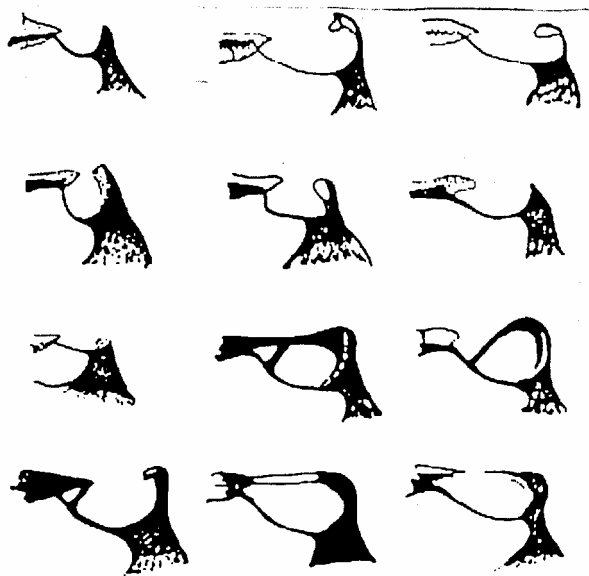
کیاسما اپتیک

موقعیت آن در فواصل بین توبرکلوم سلا و دور سوم سلا متغیر است و حتی می‌تواند در خلف سلا قرار گیرد. که در

مطالعه Doule و همکاران، کیاسما نسبت به توبرکلوم سلا و دور سوم سلا فواصل متفاوتی داشته که تغییر طبیعی مهمی است. این فاصله بطور متوسط ۳/۸ میلی‌متر است (۲/۶ میلی‌متر در زنان و ۴/۳ میلی‌متر در مردان). که هر چه کیاسما اپتیک به توبرکلوم نزدیکتر باشد انجام جراحی هیپوفیز مشکل‌تر می‌شود (۱۷، ۱۸). براساس تحقیق wiggell و همکاران در ۱۲٪ موارد یک ساختمان عرضی ۷ شکل با دانسیته نسج نرمی مربوط به کیاسما مشهود بوده که در مطالعه ما ۲۰٪ کیاسمانهای عرضی داشت در اطراف دور سوم سلا نمای بافت نرمی می‌تواند در مقابل دور سوم سلا (۲/۴٪)، یا خلف آن ۶۳٪ یا هر دو طرف آن (۸/۷٪) دیده شود. این تظاهر بخوبی با تغییرات آناتومیکی کیاسما منطبق است، که می‌تواند کاملاً در بالای دور سوم سلا مرکزیت یافته یا اینکه می‌تواند به طور قدامی یا خلفی قرار گیرد. البته حلقه ویلیس و اثر حجمی نسبی (partial volume Effect) یک دور سوم سلا برجسته می‌تواند در این توده نسج نرمی نقش ایفاء نمایند (۱). لذا محتوای بافت نرمی سیستم سوپراسلار را نمی‌توان قطعاً به کیاسما اپتیک ارتباط داد بلکه در صورت مشکوک بودن بررسی‌های بیشتری جهت در توده‌های این ناحیه لازم است.

حلقه ویلیس

گاهی حلقه ویلیس می‌تواند بطور برجسته‌ای در نمای نسج نرمی سیستم سوپراسلار نقش داشته باشد که در موارد سیستم سوپراسلار کوچک مشخص تر است. جهت تشخیص دقیقتر آن از سایر اجزای نسج نرمی تزریق ماده حاجب بسیار کمک کننده است.



۱- مدور

۲- بیضوی

۳- پهن

۴- عمیق

۵- چهارضلعی

۶- بی شکل

۷- کوچک

۸- ۹-۱۰-۱۱-۱۲- انواع پل سلا

۱۳- پل کاذب

۱۴- مدور کوچک

گیروس رکتی غیرقربینه لوب فرونتال

این نما می‌تواند در برشهای اگزیمال توده سوپراسلار را تقلید نماید ولی نمای کروئال تغییر طبیعی را از بیماری افتراق می‌دهد که قابل مقایسه با تحقیق ward می‌باشد. امروزه با تکامل دستگاه‌های سی تی اسکن این مورد کمتر ملاحظه می‌گردد (۱۹).

غده هیپوفیز

تغییرات در اندازه، حجم و شکل هیپوفیز در سراسر زندگی رخ می‌دهد که باید در بررسی بیماری‌های داخل سلا مدنظر قرار گیرد. برآمدگی فوقانی هیپوفیز و گسترش ترانس دیافراگمی می‌تواند به دنبال قاعدگی، سندرم بعد یائسگی، مردان جوان و زنان ۱۲ الی ۲۱ سالگی رخ دهد.

هیپرپلازی هیپوفیز نیز به دنبال بلوغ، بارداری و دوران کودکی و درمان دارویی بروز می‌کند. (۲۲-۲۱-۲۰-۱۵-۳) تأثیرات ممتد CSF در سنین بالا موجب کاهش برجستگی فوقانی هیپوفیز می‌شود.

رسس‌های قاعده‌ای بطن ۳

این نما می‌تواند درون بافت نرم کیاسماپتیک یا خلف کیاسما دیده شود. البته مشاهده آن بدلیل کوچکی رسس فوق در مقایسه با فضای پر از CSF پیرامون آن مشکل است.

اکتوبی غده هیپوفیز

این نابجایی بیشتر در مجاور ساقه هیپوفیز و نیز در سایر قسمت‌های سیسترن سوپراسلار دیده می‌شود هم چنین مواردی در توبرسینرئوم دیده شده است. هیپوفیز خلفی و به عبارتی کانونهای روشن هیپوفیز خلفی بعلت وجود کمپلکس وازوپرسین در TIW سیگنال بالا دارد. البته ممکن است این نمای سیگنال بالای هیپوفیز خلفی در همه افراد طبیعی دیده

مجله دانشکده پزشکی / دوره ۶۴، شماره ۲، اردیبهشت ۱۳۸۵

نشود فقدان آن همیشه دال بر دیابت بی‌مزه نیست. ضمناً جابجائی آن یک تغییر طبیعی است ولی ممکنست با کوتولگی هیپوفیزی و فقدان هورمون رشد همراه باشد که در این حالت هیپوفیز قدامی و سلا کوچک به نظر رسیده و با فقدان هیپوفیز خلفی همراه است اکثر بیماران فوق سابقه زایمان بریچ یا صدمه حین تولد دارند که احتمالاً ناشی از کشش ساقه غده هیپوفیز ثابت، در برابر مغز متحرک است. ناحیه اکتوبیک فوق به عنوان لوب خلفی عمل می‌نماید. در مطالعات Takahata اکتوبی قسمت‌های مختلف بافت هیپوفیز گزارش شده که عمدتاً ویژگی لوب خلفی دارد و در MRI با سیگنال بالا دیده می‌شود (۲۳-۷).

جابجائی طرفی ساقه هیپوفیز

در اکثر موارد ساقه هیپوفیز در خط وسط واقع شده ولی ندرتاً جابجائی طرفی آن بدون وجود تومور داخل سلا و سوپراسلا دیده می‌شود در مجموع جابجایی بیشتر آن از خط وسط علامت ضایعه فضاگیر است (۲۴).

Incidentaloma

یکی از علل تغییرات فوکال سیگنال غده هیپوفیز است. این حالت بطور اتفاقی ممکن است در افراد طبیعی مشاهده گردد که بنظر می‌رسد این سیگنال ناشی از القاء مغناطیسی است که بطور اشتباه در کف سلا در مجاور محل اتصال آن با سینوس اسفنوئید ثبت می‌گردد. بعلاوه اثر حجم قسمتی (partial volume effect) در مورد غده هیپوفیز و سینوس اسفنوئید بروز می‌کند که ناشی از سیگنالهای متضادی است که در سطح تماس این دو عضو رخ داده و سیگنالها بطور به اشتباه در موقع تبدیل فوریه ثبت می‌شود. (۲۵)

دانسیته نامتجانس غده هیپوفیز

بافت استخوانی

در سی تی اسکن از استخوان‌های قاعده مغز ممکن است بروز آرتفکت موجب مخدوش نمودن تصاویر گردیده و بیماری داخلی را تقلید نماید. این آرتفکت ناشی از تغییرات ناگهانی در دانسیته ساختمانهای تشریحی موجود در قاعده مغز است که می‌تواند موجب گزارش ناصحیح شود. از تغییرات طبیعی دیگر این قسمت دور سوم سلاپهن بامرکز هیپودنس است که به غلط موجب تشخیص توده سوپراسلار می‌شود. جهت رد بیماری احتمالی بررسی با مقاطع نازک سی تی اسکن قسمت‌های مجاور کمک کننده است.

دور سوم سلا

می‌تواند نماهای مختلفی چون طویل، پهن، بلند، کوچک و بزرگ، داشته باشد. همچنین دور سوم سلا نامنظم و شیاردار که می‌تواند با بیماری اشتباه شود. نامنظمی در لبه آزاد دور سوم سلا دیده می‌شود که بیشتر ناشی از اثر شریان ارتباطی خلفی و با شیوع کمتر در اثر عصب III و شریان کاروتید داخلی و راههای عصبی اپتیک است (۳۱). که این حالت می‌تواند بطور کاذب تشخیص خوردگی دور سوم سلا داده شود. یک تغییر طبیعی دیگر سینوس اینتر کاورنوس دور سوم سلا است. این سینوس وریدی سخت شامه‌ای نیست بلکه ارتباطی بین سینوسهای کاورنو ایجاد می‌نماید و بنظر معادل وریدهای Basivertebral است، که در تحقیقات Anat حدود ۷۶٪ افراد مورد بررسی مشخص گردید (۳۲). در تصاویر اگزیا سی تی اسکن اغلب دور سوم سلا برجسته گاهی ضخیم بوده و در سی تی اسکن ممکن است یک توده سوپراسلار کالسیفیه را تقلید نماید. در این موارد مقاطع نازک سی تی اسکن، امتداد این تغییر طبیعی را با کلیوس و ساختار استخوانی طبیعی آن را نشان می‌دهد (۳۳).

پلانوم اسفنوئیدی

این قسمت می‌تواند نمای زاویه‌دار داشته باشد یک حالت ویژه سلا پهن بوده در نتیجه موجب بالازدگی غده هیپوفیز شده و به طور کاذب یک توده سوپراسلار را تداعی می‌نماید (۱۶). این ضخیم شدگی مسطح در صفحه استخوانی پلانوم

ظاهر غده طبیعی در برش‌های سی تی اسکن ممکن است طرح یکنواخت نداشته باشد. این تظاهر ناشی از فشردگی سلولی، دانه‌دار بودن سلولی، ویژگی عروقی و سایر تفاوت‌های ساختار تشریحی بین لوب قدامی، para intermedia و لوب خلفی است (۲۶).

تغییرات سیگنال لوب‌های قدامی و خلفی غده هیپوفیز

بطور طبیعی سیگنال لوب قدامی مشابه ماده سفید مغز در تمامی سکانس‌های MRI است و لوب خلفی به علت وجود مواد هورمونی سیگنال بیشتری دارد و در حدود ۲ ماهگی سیگنال کاهش می‌یابد. یک تغییر جالب تشدید غده هیپوفیز و انفندیولوم بدنبال تزریق ماده کنتراست به علت عدم وجود سد مغزی - خونی است (۲۷).

اثر فشاری شریان کاروتید داخلی

ندرتا اثر فشاری طبیعی شریان کاروتید داخلی بر روی غده هیپوفیز ملاحظه می‌گردد (۲۸).

لوب میانی غده هیپوفیز (Pars intermedia)

گاهی ناحیه هیپودنس و هیپوسیگنال ناشی از بخش Pars Intermedia بدلیل تغییرات کیستک طبیعی آن می‌تواند با میکروآدنوم اشتباه شود که شکل و درجه لوسنسی، موقعیت Pars حدود واضح و عدم تشدید، آنرا از میکروآدنوم افتراق می‌دهد (۲۸).

علامت Tuft

در بخش زیرین نقطه ورود انفندیولوم به هیپوفیز خلفی ممکن است یک ناحیه نسبتا لوسنت در غده بعلا و ویژگی سلولی قبل تشدید مشاهده شود، که بعد از تزریق ماده حاجب تشدید دراماتیکی زودتر از مابقی غده رخ دهد. این حالت علامت Tuft اطلاق می‌شود (۲۹).

ولی MRA در این مواقع کمک کننده است. گاهی گسترش هوادار شدن سینوس‌های هوایی باعث انحراف زائده‌های کلینوئید خلفی نیز می‌گردد که نباید با بیماری اشتباه شود. گاهی هوادار شدن کلینوئیدها ممکن است موجب نمای محوشدگی تقریباً کامل کلینوئیدها شود (۳۳).

شکل سلا

شکل سلا می‌تواند تغییرات مختلفی داشته باشد و به اشکال کودکی، مدور، بیضوی، مسطح (Flat) می‌باشد. سلا به شکل J، در بالغین نادر ولی در ۵٪ اطفال دیده می‌شود، یک تغییر طبیعی بنام شیار کیاسمائی بین حاشیه خلفی پلانوم اسفنوئیدی و توبرکولوم سلا وجود دارد. علت وجود آن استخوانی شدن تدریجی این قسمت است که با افزایش سن برطرف می‌گردد (سلا J شکل یا Omega که اصطلاح normal J- sella نیز بکار می‌رود). در نتیجه این حالت ناشی از پهن شدن توبرکولوم با برجستگی ناودان کیاسماتیک می‌باشد. سلا J، البته شکل تغییری می‌باشد که می‌تواند علامت بیماری زمینه‌ای نیز باشد. بالونی شدن سلا یک شکل ویژه مدور شدگی سلا است که می‌تواند همراه با سندرم سلا خالی باشد. تغییرات طبیعی اشکال سلا علامت سیر غیرمستقیم نوتوکورد بوده و طبیعی بودن سلا علامت سیر مستقیم نوتوکورد است. گاهی هیپوپلازی سینوس اسفنوئید نیز باعث شیب تحتانی کف سلا می‌شود (۳۶).

خار سلا

زائده استخوانی که از دور سوم سلا بداخل حفره هیپوفیزی کشیده می‌شود که بنظر سگمان سری نوتوکورد پسرفت نیافته است (۳۹-۳۷) و در مواردی البته در تحقیقات Fujisawa با کشیده شدن به درون هیپوفیز باعث علائم بالینی هیپوپیتوئیتریسم می‌گردد (۳۸).

کف دوتائی سلا

ناشی از نقص تکامل غیر قرینه کف سلا می‌باشد که می‌تواند تغییری طبیعی باشد. تغییرات طبیعی فوق ناشی از هوادار شدن سینوس اسفنوئید و وضعیت دیواره سینوس است

اسفنوئیدی بهتر درمقاطع کرونال سی تی اسکن دیده می‌شود به طوری که گاهی لزوم بررسی با CT و MRT با تزریق ماده حاجب جهت رد تومور است (۳۳).

سلا پل بندی شده

پل بندی ناشی از کالسیفیکاسیون و استخوانی شدن لیگامان‌های بین کلینوئیدی است. این حالت خیلی نادر است. بر طبق آمار Becklor و همکاران در حدود ۶-۱/۷۵٪ جمعیت رخ می‌دهد و بطور قابل توجهی در بیماران مبتلا به ناهنجاریهای کرانیوفاسیال حدود ۱۸/۶٪ موارد دیده می‌شود (۳۴). این تغییر در CT بهتر قابل تشخیص است. در جمعیت مورد مطالعه ما آمار پل سلا ما حدود ۱٪ بود. گاهی زائده کلینوئید خلفی به جلو خمیده شده و بین زائده کلینوئید قدامی قرار می‌گیرد که این حالت پل بندی کاذب (overbridge) سلا اطلاق می‌شود (۳۳). کالسیفیکاسیون لیگامان‌های پتروکلینوئید نیز ممکن است در سی تی اسکن به شکل دانسیته‌های خطی دیده شود که از زائده کلینوئید خلفی به آپکس پتروس کشیده شده است. در بررسی که توسط سدبرگ و همکاران بر روی تصاویر سفالومتری صورت گرفت نشان شده است که شیوع کالسی فیکاسیون اینترکلینوئید حدود ۴۷٪ (۳۹ درصد پارسیل و ۸ درصد کامل) و در مورد پتروکلینوئید ۲۳ درصد موارد ناقص و ۹ درصد کامل بود (۳۵).

هوادار شدن اسفنوئید و کلیوس

این تغییر می‌تواند در قسمت‌های مختلف استخوانی اسفنوئید رخ داده و باعث تصویر کاذب در سلا گردد که لزوم دقت و بررسی کاملتر، برای تشخیص طبیعی بودن این یافته می‌رود. هوادار شدن دور سوم سلا در T2w MRI بدون سیگنال است در موارد هوادار شدن شدید در استخوانهای قاعده مغز در سی تی اسکن نمای پنوموسفالوس و در MRI می‌تواند توده مغزی کالسیفیه یا استخوانی شده را تقلید نماید و گاهی گسترش یک طرفه سینوس اسفنوئید به زائده کلینوئید قدامی که به سادگی در سی تی اسکن مشخص می‌شود اما در MRI ممکن است نمای بدون سیگنال گول زنده‌ای را ایجاد نموده که آنوریسم در منشأ شریان افتالمیک را تداعی می‌نماید

ضمناً نقص مهاجرت موجب اکتوبی آدنوهیپوفیز و میکروهیپوفیز می‌گردد. در امتحان سی تی اسکن، بقایای مجرا به صورت خط متراکم استخوانی یا در برش اگزیمال مجرا به شکل سوراخ مدور در خط وسط با حاشیه اسکروزه است. در امتحان MRI، یک ساختمان خطی سیگنال پایین که ممکن است حاوی بافت نسج نرمی (اکتوبی آدنوهیپوفیز) با سیگنال متوسط، هوا یا CSF باشد که در مقابل سیگنال بالای چربی کلیوس مشخص می‌گردد (۵۲).

بافت سیال

۱- اندازه سیسترن سوپراسلار

سیسترن سوپراسلار کوچک موجب می‌شود جزء بافت نرمی سیسترن برجسته دیده شود و سیسترن سوپراسلار بزرگ نیز یک وضعیت طبیعی می‌تواند باشد. البته بزرگی سیسترن می‌تواند علامت بیماری بوده که در مطالعات Aylward و chaves مراحل زودرس آلزایمر را با اندازه گیری سیسترن فوق تشخیص داده‌اند (۴۲-۵).

۲- اشکال سیسترن سوپراسلار

در CT می‌تواند به اشکال زیر باشد.

- پتتاگون - عدم ملاحظه سیسترن بین پاییکی

- تتراگون - عدم ملاحظه سیسترن Ambient

- هگزاگون - ملاحظه همه فیسورها و سیسترنها.

تغییرات طبیعی سیسترن بدلائل آناتومیکی و تکنیکی برش اسکن بستگی دارد. (با احتمال بیشتر در CT)

۳- سلای خالی

در این مورد عبارات دیورتیکول آراکتوئید داخل سلا، کیست‌های داخل سلا، فقدان دیافراگم سلا، سیسترن داخل سلا نیز بکار می‌رود. در این حالت سلا واقعاً خالی نیست اصطلاح فوق قبل از بکارگیری سی تی اسکن، اولین بار توسط جراحان مغز که انجام جراحی آدنوم هیپوفیز براساس اندازه حفره هیپوفیزی بوده بکار برده شد، و تنها در حین عمل بجای تومور، سلای مملو از CSF می‌یافتند، هرچند سلای خالی در اغلب بیماران مبتلا به بیماری تومور کاذب مغزی نیز دیده می‌شود. در MRI, CT سلای خالی، بصورت تغییر طبیعی اتفاقی و شایع با یا بدون بزرگی سلا مشاهده می‌شود.

بطوری که کف سلا می‌تواند مقعر، صاف و یا محدب باشد. ضمناً لامینادورا کف سلا می‌تواند ضخامت‌های متفاوتی را داشته باشد. در مطالعه Diamitrigevic در صورت همودیالیز مزمن در بیماران مبتلا به نارسایی کلیوی بعلت هیپاراتیروئیدیسم نیز کف دوتایی سلا مشاهده کرده‌اند (۴۱-۲۸). برجستگی جزئی در تقعر خط وسط یا شیب طرفی کف سلا نیز موجب نمای کف سلای دوگانه می‌شود، ناودان کاروتید نیز که از دیواره طرفی سلا می‌گذرد نیز ممکنست کف سلای دوگانه را تقلید نماید (۸).

برجستگی توبر کولوم سلا

این مورد در سی تی اسکن بصورت دانستیه خط وسط بین زوائد کلینوئید قدامی دیده می‌شود که نباید با تومور کالسیفیه (کورستوما) اشتباه شود (۳۳).

تغییرات چربی سلا

تغییرات چربی در طی سنین عمر رخ می‌دهد و تغییرات متغیر سیگنال در MRI حتی تا ۷۰٪ موارد دیده می‌شود، که در T1w MRI سیگنال بالا دارد.

کلینوئید قدامی

نیز تغییرات مختلف در شکل و اندازه دارد که ممکنست علامت undercutting که در توده‌های سلا دیده می‌شود را تداعی نماید، بهر صورت کلینوئید قدامی در بخش فوقانی تر و طرفی تر قرار دارد و کمتر با توده‌های داخل سلا درگیر می‌شود.

بقایای مجرای مغزی حلقی

محل این مجرا در قدام سینکنروز اسفنواکسی پیتال است این مجرا در زمان جنینی مسیر مهاجرت آدنوهیپوفیز از حلق به حفره سلا است. شیوع آن در ۴۲٪ درصد جمعیت بدون علامت دیده می‌شود. گاهی این کانال باز می‌ماند و ممکن است موجب رینوره و منگوسل خط وسط از طریق سلاتورسیکا گردد. گاهی مجرا ناکامل و کور بوده و ارتباطی با سلا ندارد و در صورت ارتباط با حلق، هوا در آن مشاهده می‌شود.

مزمّن گزارش شده است. این اتفاق خیلی نادر است (همراهی این دو) (۵۳-۴۹).

۴- مایع مغزی نخاعی

گاهی مقدار جزئی CSF در T1W MR در بخش فوقانی ساقه هیپوفیز دیده می‌شود که یک تغییر طبیعی است (۲۸). با توجه به یافته‌های پژوهش جهت پاسخگویی به هدف طرح شده چنین نتیجه‌گیری می‌شود که به علت وجود تنوع بافتی مختلفی که در سیستم سوپراسلار و سلا تورسیکا وجود دارد تغییرات طبیعی مختلفی نیز دیده می‌شود که شناخت کامل این واریاسیونها موجب می‌گردد تا از بیماری فرض نمودن آنها ممانعت شود، چونکه MRI روش انتخابی در بررسی اکثر اجزاء مورد نظر است و CT روش انتخابی در بررسی اجزاء استخوانی بطور اختصاصی می‌باشد لذا بکارگیری توأم این دو روش تصویر برداری مدرن در افتراق بیماری‌های این ناحیه از تغییرات طبیعی مفیدتر بنظر می‌رسد (۵۳) هر چند در مجموع MRI روش برتر است منابع تحقیقاتی از رادیوگرافی طرفی جمجمه نیز سخن به میان آورده‌اند تا رادیولوژیست دید و دور نمائی کلی از وضعیت آناتومیکی و اسفیکاسیون جمجمه، خاصه در قاعده مغز، جهت گزارش بهتر برشهای CT و MRI داشته باشد.

پس بزرگی سلاتورسیکا پاتوگنومونیک تومور هیپوفیز نیست بلکه در سندرم سلای خالی به حالت تغییر طبیعی نیز دیده می‌شود (۳۳). فقدان دیافراگم سلا در ۲۰ درصد و سلای خالی در ۵ درصد افراد طبیعی در حین اتوپسی ملاحظه می‌گردد. این حالت ناشی از نقص یا فقدان تشکیل دیافراگم سلا است به طوری که نقص دیافراگم می‌تواند پارسیل یا کامل باشد. و دیافراگم در ۹۹ درصد موارد بعلت ضربانات CSF به پایین برآمده می‌شود. اما گاهی به بالا برآمده می‌شود و در این حالت می‌تواند باعث جابجایی انفندیولوم به عقب تا دور سوم سلا شود. در این حالت هیپوفیز نیز نرمال بنظر می‌رسد. البته موارد نادری همراهی فتق کیاسما اپتیک به درون سلا با علائم بینائی توأم با سندرم سلای خالی گزارش کرده‌اند. که در این موارد کیاسماپکسی در آن حالتی که کشش کیاسما و اعصاب بینایی در سندرم سلای خالی دیده می‌شود صورت می‌گیرد (۴۳-۴۸). در مطالعات Ammar و همکاران مواردی از سلای خالی در کودکان گزارش کرده‌اند که می‌تواند بعداً باعث علائم مغزی و اختلالات هورمونی شود (۴۹-۵۰) یک مورد در نوجوان ۱۲ ساله در جمعیت مورد مطالعه مشخص گردید که علائم مغزی نداشت.

مواردی از سندرم سلای خالی با هر نیاسیون در داخل سلای رسس متسع انفندیولوم بطن ۳ بدنال هیدروسفالی

REFERENCES

- Wiggll U, Benz UF. Normal CT anatomy of the Suprasellar subarachnoid space. Rad, 1978; 128: 65-70
- Karlinger K. CT anatomy of the sella turcica and its environment. Orv- Hetil, 1990; 16; 131(37): 2027-29.
- Baka JJ, Spickler Em. Normal imaging anatomy of the suprasellar cistern and floor of the third ventricle, Semin US CT/MRI. 1993 Jun; 14(3) : 195-205.
- Mckinnon SG. Anatomy of CV, durals, meninges and CSF Spaces. NCNAM. 1998; 8(1):101-117.
- Aylward EH, chase GA, Harris CT measurement of SSC Predict rate of Cognitive Alzheimer's D. American J. of psychiatry. 1999; mar, Dec, 89- 95.
- Elster AD. Imaging of the Sella, anatomy and pathology. Semin/US/MRI. 1993 ; 14(3): 182-194.
- N.Saeki, Hayasak avam, etal: Posterior pituitary Bright spot in large adenoma: MR Assessment of its Disappearance or relocation along the stalk. Radiology 2003; 226: 359 – 365.
- Saddler TW. Langman's medical embryology. 2000; 8ed. 161-166.
- Joseph J.A Textbook of regional anatomy. 1982; 244-246.
- Meschan T An atlas of anatomy basic to rad. 1975; 263-270.
- Romanes GJ. Cunningham's textbook of anatomy. 1981; 12ed. 133.
- Dorst JP Volume of the Sella turcica in children. New standard. 1983; 140(4) 797-801.
- Bannister D, Warwick W. Gray's Anatomy. 1995; 38 ed. 364-372.
- Keats TE. Atlas of normal roentgen variants that may stimulate D. 1992; 5ed. 130.
- Sutton D.A text book of rad and imaging. 2003; 7ed 1471-2.
- Dietrich CF. MRI incidence and evalvation of size and form criteria in hypophysis-healthy probands and in Patients with detectable microadenomas. Rad. 1997; 7(3): 106-4.
- Donle AJ. Optic chiasma position on MRI images. Rad. 1990; 2(3) 553-5.
- Kline C. CT in evaluation of the optic chiasma. Rad. 1983; 27(6): 387-396.

19. Ward SC, Ahuja A, Ma HT. case report: asymmetrical development of the gyri recti Presenting as a supra sellar mass. BJR. 1994; 67(804): 1268-9.
20. Juhl JH, Crummy AB, Kulman JE, Paul and Junls essential of radiologic imaging. 1998; 500-505.
21. Chapmans S, Nakielny R. Aids to rad. Diff. diag. 1995; 400- 405.
22. Bregeaf P, The Sella turcica with a large dorsum. EUROPEAN J. rad. 1983; 83(10) , 1115-7.
23. Takahata T, Katayama Y, Tsobokawat etal, Ectopic Pituitary adenoma occurring in the interpeduncular cistern. Case report J of neurosurgery. 1995; 83(6): 1092-4.
24. Ahmadi H, Larsson EM, Jin kins JR: Normal Pituitary gland: Coronal MR imaging of infundibular tilt. Radiology 177: 389-399, 1990.
25. Lum C, Kucharczyk W, Montanera WJ, Becker LE: the sella turcica and parasellar region. In atlas Sw (ed): MRI of brain and spine. 3ed. Philadelphia, Lippincott Williams & WILKINS, 2002, pp 1283 – 1362.
26. Roppolohm, Latchaw RE, Meyer JD, Curtin HD Normal Pituitary gland: Macroscopic anatomy – CT Correlation. AJNR 1983; 4241: 927-35.
27. Roppolo HMN, Latchaw RE: The normal pituitary gland Part II: Microscopic anatomy-CT Correlation. 1983. AJNR 4: 937.
28. Taveras JM, Ferrucci JT, Dunnick N etal, Diagnosis Imaging Intervention. 1999, 500.
29. Bonnerive JF, Cattin F, Moussaketal: Dynamic CT of Pituitary gland: the tuft sign. Radiology 149: 145, 1983.
30. Bruneton JN, Drouillard JP, Sabatier JC, Elie GP, Normal variants of the sella turcica. Radiology, 1979 vol 131, P. 99-104.
31. Anat KK, Anatomical note, Groove on the free edge of the dorsum sella. Rad. 1984; 138: 365-9.
32. Bisariu K. Groove on the free edge of the dorsum sella. BJR. 138(2): 365-9.
33. Orrison WW, Neuroimaging. 2000; P 553.
34. Becktor P. Sella turcica bridge in subject's with Severe craniofacial deviation. European J. of orthodontic 2000, 22(1) : 96-7.
35. Cedeborg RA, Benson BW, NunMetal, calcification of the interclinoid and petroclinoid ligaments of sella turcica : a radiographic study of the prevalence. Orthodontic. 2003 NOV; 6(4) : 227-32.
36. Jaer I. Association between prenatal sella turcica morphology and notochord in the dorsum sella. BJR. 1997; 12(3): 105-111.
37. Abs R. Intra Sellar bony spine. Rad. 1995; 132(1): 82-5.
38. Fujisawa I. MR imaging of the Sellar spine. Japjr. 1998. 12(4): 644-5.
39. Boneville F, CT of the sellar spine. Rad. 1983. 24(3): 173-4.
40. Hagg Jr, Lanzieri, Gilkeson RC, CT and imaging of the whole body. 4 ed. 2003; 71.1010184-194.
41. Dimitrijevic Z. changes in the sella turcica in female patients on chronic hemodialysis. Rad. 1996. 124: 199-200.
42. Chaves L. Dementia and normal aging. BJR. 1999 31(9): 1133-43.
43. Smith D. ESS, does it exist in children Ped. Rad. 2000; 45-7.
44. Gurrido SA. Relationship between the diaphragm, Sella and the morphology of the sella turcica and its Contents. AJ

- NR 1992; 14(3): 233-9.
45. Dedy R. the role of MR in the diagnosis of an empty sella turcica. Russia. 1993; 39(4): 4-7.
 46. Stay MR. Diaph. Sella It's relationship to normal sellar variation. rad. Pro J. 1982; 145(3), 699-701.
 47. Arrieta F J. ESS with intrasellar herniating the optic chiasma. AJNR. 1991; 188(6): 295-7.
 48. Welch K, stears JI. Chiasmopexy for the Correction of traction on the optic nerves and chiasma associated with their descent into an empty sella turcica. J Neurosurg. 1971, 35:760-4.
 49. Ammar A. ESS, Ped Rad. 1999; 91(6): 960-3.
 50. oluyemisim, Durodoye A, Daniel D etal. Endocrine disturbances in empty sella syndrome: case report and review of literature the voice of clinical Endocrinol. 2005 vol. N2 p 120 – 124
 51. Iplikgioglu.A, Beks, Gokdumac. Etal. Primary empty sella syndrome with dilated infundibular recessus Journal of neurological sciences Turkey2004 21:2.
 52. Dupuch km, Smoker WR, Graver W,A rare expression of neural crest. Disorders: an intrasphenoidal development of the anteri onr pituitary gland, AJNR, 2004, 25:285-288.
 53. miabi z, Alae a. Evaluation of Normal variation of optic chiasma, suprasellar cistern and sella turcica in CT research thesis, Tabriz medical science 2002.